



UNICAMP

UNIVERSIDADE ESTADUAL DE CAMPINAS
FACULDADE DE ODONTOLOGIA DE PIRACICABA



CURSO DE GRADUAÇÃO EM ODONTOLOGIA

Trabalho de Conclusão de Curso

Aluno(a): Bruno Fernando Biraes

Orientador(a): Márcio Ajudarte Lopes

Ano de Conclusão do Curso: 2011



**MANIFESTAÇÕES BUCAIS DA PARACOCCIDIOIDOMICOSE EM MULHERES.
ANÁLISE DAS CARACTERÍSTICAS CLÍNICAS E HISTOPATOLÓGICAS**

Aluno: Bruno Fernando Biraes

Orientador: Prof. Dr. Márcio Ajudarte Lopes

Piracicaba
2011



**UNIVERSIDADE ESTADUAL DE CAMPINAS
FACULDADE DE ODONTOLOGIA DE PIRACICABA**



**MANIFESTAÇÕES BUCAIS DA PARACOCCIDIOIDOMICOSE EM MULHERES.
ANÁLISE DAS CARACTERÍSTICAS CLÍNICAS E HISTOPATOLÓGICAS**

Piracicaba

2011

Ficha catalográfica
Universidade Estadual de Campinas
Biblioteca da Faculdade de Odontologia de Piracicaba
Marilene Girello - CRB 8/6159

B53m Biraes, Bruno Fernando, 1990-
Manifestações bucais da paracoccidiodomicose em
mulheres. Análise das características clínicas e
histopatológicas / Bruno Fernando Biraes. --
Piracicaba, SP: [s.n.], 2011.

Orientador: Márcio Ajudarte Lopes.
Trabalho de Conclusão de Curso (graduação) –
Universidade Estadual de Campinas, Faculdade de
Odontologia de Piracicaba.

1. Blastomicose. 2. Manifestações bucais de
doenças. 3. Infecções fúngicas. I. Lopes, Márcio
Ajudarte, 1967- II. Universidade Estadual de
Campinas. Faculdade de Odontologia de Piracicaba.
III. Título.

RESUMO

Paracoccidioidomicose (Pmicose) é uma infecção crônica causada pelo fungo *Paracoccidioides brasiliensis*, que depois de inalado passa a parasitar os tecidos do hospedeiro. A doença é endêmica principalmente na América do Sul, onde o Brasil é considerado o país com o maior número de casos. Na maioria das vezes se apresenta como uma infecção crônica que envolve primariamente os pulmões e que pode se disseminar por via hematogênica ou linfática para outros órgãos ou tecidos, sendo que aproximadamente 50% dos pacientes apresentam lesões em boca. A Pmicose ocorre mais freqüentemente em homens do que em mulheres, em uma proporção de aproximadamente 13:1, no entanto, quando realizado testes dérmicos de sensibilidade para a infecção em indivíduos saudáveis que habitam áreas endêmicas, não há diferença relevante entre os gêneros. Estes dados sugerem que a progressão da doença é mais freqüente em pacientes do gênero masculino e reforçam a hipótese de que influências hormonais poderiam ter um importante papel na patogênese da doença. Portanto, o objetivo deste estudo foi descrever as características clínicas e histopatológicas de pacientes do gênero feminino diagnosticados com manifestações orais da Pmicose. A amostra estudada foi oriunda de dois centros de referência em Patologia oral, a Faculdade de Odontologia de Piracicaba - UNICAMP e a Faculdade de Odontologia de Araçatuba – UNESP (período entre os anos de 1970 e 2009). Foram encontrados 30 pacientes do gênero feminino, sendo a maioria (74%) com idade entre 35 e 62. Os locais mais comuns de ocorrência foram rebordo alveolar, lábio e gengiva.

PALAVRAS-CHAVE: Mulheres – Paracoccidioidomicose – Manifestações orais

Abstract

Paracoccidioidomycosis (Pmicose) is a chronic infection caused by *Paracoccidioides brasiliensis*, which is inhaled after parasitize the host's tissues. The disease is endemic mainly in South America, where Brazil is considered the country with the largest number of cases. Most cases presents as a chronic infection that primarily involves the lungs and can spread by hematogenous or lymph to other organs or tissues, and approximately 50% of patients diagnosed with Pmicose lesions in the mouth. The Pmicose occurs more often in men than in women, a ratio of about 13:1, however, when performed tests for dermal sensitivity to infection in healthy individuals who live in endemic areas, there is no relevant difference between genders. These data suggest that the progression of the disease is more frequent in male patients and reinforce the hypothesis that hormonal influences could have an important role in the pathogenesis of the disease. Therefore, the aim of this study was to describe the clinical and histopathological characteristics of female patients diagnosed with oral manifestations of Pmicose. The sample came from two reference centers in Oral Pathology, Faculty of Dentistry of Piracicaba - UNICAMP and the Faculty of Dentistry of Araçatuba – UNESP (period between 1970 and 2009). It was found 30 female patients, and the majority (74%) with ages between 35 and 62 years. The most common site were alveolar ridge, lip and gingiva.

Key words: Women – Paracoccidioidomycosis – Oral manifestation

Em primeiro lugar agradeço a minha família: André, Sandra, Michelle e Thais, e a Deus, que me forneceram toda estrutura necessária para ingressar, cursar e, especialmente, me formar na melhor faculdade do país. E que nos momentos que mais precisava, viraram até meus pacientes, e que, especialmente, me deram toda a base necessária.

Aos meus amigos, os quais sempre lembrarei e levarei no peito, em especial, Igor Claes, Ivan Solani Martins, Bruno Zen, Bruno Vitti, Tiago Tavares, Flavio Humberto, Conrado Reinoldes, Laila Brasil, Mari Miura, Isabela Souza e Andre Furlan.

Ao meu orientador e, infelizmente, corintiano Márcio Ajudarte Lopes, por toda atenção cedida desde os tempos em que fiquei no Orocentro, pela paciência em ter que corrigir milhares de vezes esse TCC, e, principalmente, pelas oportunidades que me forneceu. Estou em dívida com você.

Ao meu segundo orientador, Alan Roger Santos Silva, por toda paciência e ajuda para elaborar esse TCC, que essa ascensão profissional sua não pare nunca.

Aos docentes que sempre serviram de fonte de inspiração, Márcio Lopes, Alan Roger, Giselle Marchi, Caio Ferraz, Vania Siqueira, Sérgio Line, Cristina Volpato e Regina Puppim

E, por fim, ao sextante de 5 pessoas, que tive a maior sorte e prazer em conviver e que transformaram positivamente esses dois anos de clínica. Bruno Zen, Bruno Vitti, Carolina Carli e Bruna Cilene muito obrigado por toda a paciência, e, desculpas pelos muitos esbarrões.

“A Grande Conquista é o resultado de pequenas vitórias que passam
despercebidas.”

Paulo Coelho

SUMÁRIO

INTRODUÇÃO.....	8
PROPOSIÇÃO.....	13
Objetivos gerais.....	13
Objetivos específicos.....	13
MATERIAL E MÉTODOS.....	14
Levantamento dos casos.....	14
Critérios de Inclusão.....	14
Análise Histopatológica.....	15
RESULTADOS.....	16
DISCUSSÃO.....	22
REFERÊNCIAS.....	25

INTRODUÇÃO

Paracoccidioidomicose (Pmicose) é uma micose sistêmica causada pelo fungo dimórfico *Paracoccidioides brasiliensis*. A doença acomete quase todos os países da América do Sul e América Central, sendo endêmica principalmente no Brasil, Colômbia, Venezuela e Argentina. Esta doença, interessantemente, abrange principalmente uma extensa área geográfica que envolve os territórios compreendidos entre o norte do México e o sul da Argentina (Almeida et al, 2003, Blotta et al, 1999; Ramos-e-Silva, Saraiva, 2008).

O Brasil é considerado o país endêmico com o maior número de casos da doença onde ela se distribui preferencialmente nos estados do Rio Grande do Sul, Paraná, São Paulo, Rio de Janeiro, Minas Gerais, Mato Grosso do Sul e também nas regiões do cerrado de Goiás e Mato Grosso (Verli et al, 2008, Almeida et al, 2003). A Pmicose é apontada como a 8ª causa de morte entre as doenças infecciosas e parasitárias que afetam a população brasileira, representando a micose sistêmica com maior taxa de mortalidade e sendo comparada -em relevância- a outras endemias nacionais como a doença de Chagas, tuberculose, malária, esquistossomose, sífilis e hanseníase (Coutinho et al, 2002).

Mesmo quando diagnosticada, a Pmicose representa apenas uma pequena parcela dos indivíduos afetados já que dados apontam que infecções subclínicas da doença podem afetar até 60% da população que vive em áreas endêmicas. No Brasil, estima-se que 10% da população pose estar infectada e as taxas de letalidade variam de 3 a 23% (Almeida et al, 2003; Ramos-e-Silva, Saraiva, 2008).

A infecção por *P. brasiliensis* acontece por via respiratória, pela inalação de conídios que se transformam em leveduras e que parasitam os tecidos do hospedeiro. A maioria dos casos se apresenta como uma infecção crônica que envolve primariamente os pulmões e que pode se disseminar por via hematogênica ou linfática para outros órgãos ou tecidos (Almeida et al, 2003; Ramos-e-Silva, Saraiva, 2008, Silva et al, 2009).

Grande parte dos indivíduos que entram em contato com o fungo consegue conter a infecção e não desenvolver a doença. No entanto, quando a doença se estabelece, é caracterizada por um largo espectro de manifestações clínicas sendo

as duas principais formas a aguda/subaguda (forma juvenil) e a crônica (forma adulta) que são classificadas de acordo com sua história natural e condições clínicas do paciente (Blotta et al, 1999). A forma aguda/subaguda é a mais severa e afeta principalmente crianças e adolescentes de ambos os gêneros e tende a progredir rapidamente com disseminação linfática e hematogênica do fungo envolvendo geralmente baço, fígado, linfonodos e medula óssea. Por sua vez, a forma crônica é mais freqüente e progride lentamente, afetando principalmente indivíduos adultos do gênero masculino com mais de 20 anos de idade, pode permanecer localizada (forma unifocal) ou sofrer disseminação para outros órgãos ou tecidos, formando lesões secundárias em pele, mucosas e linfonodos (Mayr et al, 2004; Ramos-e-Silva, Saraiva, 2008).

A contaminação da mucosa bucal é decorrente da disseminação do fungo pelo organismo. Possíveis explicações para o acometimento da mucosa bucal incluem o caráter dinâmico do epitélio oral que se encontra constantemente estimulado por injúrias mecânicas e térmicas, além daquelas causadas pela placa bacteriana, todos podem alterar a permeabilidade dos vasos sanguíneos e facilitar a instalação dos fungos. Além disto, se considera que a eliminação de secreções pulmonares diretamente para a boca possa ser também importante para o desenvolvimento de lesões orais (Ramos-e-Silva, Saraiva, 2008).

As lesões bucais da Pmicose tipicamente se apresentam clinicamente como lesões erosivas ou ulceradas de aspecto granular e eritematoso. Pontos hemorrágicos difusos são freqüentemente encontrados nestas lesões e fornecem um padrão clínico que é semelhante à superfície de uma amora (fruta), sendo então chamada de lesões com aspecto "moriforme". Outras manifestações bucais da Pmicose incluem múltiplas lesões que geralmente envolvem gengiva, lábios, mucosa jugal, palato, língua e assoalho de boca (Almeida et al, 2003; Ramos-e-Silva, Saraiva, 2008).

Aproximadamente 50% dos pacientes diagnosticados com Pmicose apresentam lesões em boca. É importante considerar que o diagnóstico diferencial clínico das lesões de Pmicose em boca inclui carcinoma espinocelular e tuberculose,

além de sarcoidose e granulomatose de Wegner (Bicalho et al,2001; Kaminagakura et al, 2004).

O diagnóstico final da Pmicose depende da associação da evolução clínica e análise citológica confirmada pela histopatológica (Almeida et al, 2003). Histologicamente, a Pmicose se caracteriza por hiperplasia epitelial pseudoepiteliomatosa, microabcessos intraepiteliais e reação inflamatória do tipo corpo estranho que induz a formação de granulomas ricos em células gigantes interpostos por linfócitos, neutrófilos e plasmócitos. O fungo é observado nos tecidos na forma de levedura e geralmente pode facilmente ser observado nos cortes de rotina corados pela técnica da hematoxilina e eosina, tornando-se ainda mais evidentes em colorações histoquímicas como PAS e Grocott-Gomori (Almeida et al, 2003; Kaminagakura et al, 2007).

A Pmicose é tratada com a utilização de antifúngicos, principalmente sulfonamidas, anfotericina B ou imidazolones. O tratamento inicial pode durar de 2 a 6 meses e costuma ser seguido por um tratamento de manutenção, utilizando-se sulphadimethoxina ou sulphadoxina, durante aproximadamente dois anos. Lesões orais mostram boa resposta depois de algumas semanas de tratamento, no entanto, recidivas são freqüentes quando o tratamento não é seguido de forma adequada (Almeida et al, 2003).

A Pmicose ocorre mais freqüentemente em homens do que em mulheres, em uma proporção de aproximadamente 13:1 casos em áreas endêmicas. Interessantemente, quando realizado testes dérmicos de sensibilidade para a Pmicose em indivíduos saudáveis que habitam estas áreas endêmicas, não há diferença relevante entre os gêneros. Isto indica que ambos os gêneros adquirem infecções subclínicas na mesma proporção, mas que a progressão para a doença é muito mais freqüente em indivíduos do gênero masculino. Além disso, não se observa diferença de gênero em crianças acometidas pela doença (Brummer et al, 1993).

Em contraste ao padrão clínico crônica da Pmicose que acomete os homens mais freqüentemente, as mulheres, possuem uma tendência para desenvolver com

maior freqüência a forma aguda da doença, com disseminação hematogênica encontrada comumente (Santos, et al, 2004).

Estes dados que indicam que a progressão de doença é muito mais freqüente em homens conduziram à hipótese que influências hormonais poderiam ter um importante papel na patogênese da Pmicose. Estudos sugerem que durante o momento da infecção, se o hospedeiro for do gênero feminino e possuir níveis adequados de estradiol, isso o protegerá da progressão da doença (Loose et al, 1983; Restrepo et al, 1984; Stover et al, 1986; Aristizabal et al, 1998).

Loose et al, 1983; Restrepo et al, 1984 e Stover et al, 1986 demonstraram em um estudo *in vitro* que o fungo *P. brasilienses* possui uma proteína com elevada afinidade para o hormônio estrógeno e que o estradiol inibe a transformação dos conídios em leveduras, impedindo assim a progressão da doença. Aristizabal et al, 1998 foram os primeiros autores a demonstrar *in vivo* que a resistência em desenvolver a Pmicose pelas mulheres está relacionada a sucessivos eventos hormônios-regulados, confirmando que os hormônios femininos inibem a progressão dos conídios em leveduras, fazendo com que as mulheres sejam menos susceptíveis a manifestação clínica da doença.

Em complemento, Severo et al, 1998 em uma análise retrospectiva de Pmicose diagnosticados entre o período de 1966-1997 observaram em uma amostra de 627 pacientes que 23 eram do gênero feminino, ressaltando que 19 destas pacientes se encontravam no período de menopausa e 2 haviam sido submetidas a esterectomias, indicando baixo níveis de hormônios femininos, o que aumentaria a susceptibilidade ao desenvolvimento clínico da doença. Em uma análise semelhante, Blotta et al, 1999 durante o período de 1988 a 1996 avaliaram 584 pacientes com Pmicose e encontraram 92 pacientes do gênero feminino.

Alguns outros casos isolados de Pmicose em mulheres estão relatados na literatura de língua inglesa. Santos et al, 2004 relatam um caso de Pmicose acometendo uma paciente do gênero feminino apresentando hirsutismo idiopático (crescimento excessivo de pêlos terminais na mulher devido a um aumento na produção de andrógenos) e Mayr et al, 2004 relataram um caso de Pmicose em uma mulher de 43 anos de idade sem evidências de alterações nos hormônios femininos.

Com relação à manifestação bucal da Pmicose, Bicalho et al, 2001 analisaram 62 casos no estado de Minas Gerais (MG) durante o período de 1955 a 1998 e encontraram apenas 2 pacientes do gênero feminino. Em outro estudo realizado na Argentina, Godoy, Reichart, 2003 analisaram uma amostra de 21 pacientes com manifestação oral da Pmicose e apenas 1 era do gênero feminino.

Uma análise da literatura internacional relacionada ao tema evidenciou a escassez de estudos que se concentram no perfil clínico e patológico de pacientes do gênero feminino acometidos por Pmicose oral. Neste sentido, o principal objetivo deste estudo é realizar uma análise retrospectiva nos arquivos de dois centros de patologia oral localizados em áreas endêmicas para a doença. Serão estudadas a incidência de lesões bucais de Pmicose em mulheres e o perfil clínico e patológico das pacientes identificadas na amostra.

PROPOSIÇÃO

Objetivos gerais

Descrever as características clínicas e histopatológicas de pacientes do gênero feminino diagnosticados com manifestações orais da paracoccidiodomicose. A população a ser estudada é oriunda de dois centros de referência de Patologia oral, a Faculdade de Odontologia de Piracicaba-UNICAMP e a Faculdade de Odontologia de Araçatuba – UNESP.

Objetivos específicos

1. Determinar a frequência relativa de manifestações orais da paracoccidiodomicose de centros de patologia oral localizados em áreas endêmicas para a doença
2. Determinar a frequência relativa de pacientes do gênero feminino diagnosticados com manifestações orais da paracoccidiodomicose
3. Determinar as características demográficas, clínicas e histopatológicas da manifestação oral da paracoccidiodomicose acometendo pacientes do gênero feminino da amostra estudada

MATERIAL E MÉTODOS

Após a aprovação do presente projeto intitulado “Manifestações bucais da paracoccidiodomicose em mulheres. Análise das características clínicas e patológicas”, pelo Comitê de Ética em Pesquisa da FOP/UNICAMP, os pesquisadores envolvidos neste estudo iniciaram uma investigação retrospectiva nos arquivos dos laboratórios de Patologia Oral supracitado. O foco desta investigação foi reunir e descrever casos de pacientes do gênero feminino diagnosticados com lesões bucais de paracoccidiodomicose durante o período de tempo compreendido entre os anos de 1970 e 2009.

As características gerais dos pacientes envolvidos neste estudo foram coletas em detalhes das requisições de exames histopatológicos. Entretanto, para verificar a viabilidade da realização do projeto, foi realizada uma análise preliminar nos arquivos durante o período proposto no estudo. Foram diagnosticados 289 casos de Pmicose oral no serviço de Patologia Oral da Faculdade de Odontologia de Piracicaba sendo 28 (9,7%) pacientes do gênero feminino e 74 casos no serviço de Patologia Oral da Faculdade de Odontologia de Araçatuba sendo 6 (8,11%) pacientes mulheres.

Levantamento dos casos

As requisições de exames histopatológicos de todos os pacientes foram analisadas e as informações pertinentes à pesquisa foram coletadas para se estabelecer uma relação entre as características clínicas e histopatológicas. Foram coletadas informações clínicas como: idade, localização e tamanho das lesões.

Critérios de Inclusão

Os blocos de parafina foram avaliados quanto à quantidade e a qualidade de fixação do material através da sua comparação com a lâmina original arquivada de modo que os possíveis cortes histológicos não esgotassem todo o tecido presente no bloco.

Análise Histopatológica

Para a análise histopatológica foram realizados cortes de 5µm de espessura dos tecidos incluídos em parafina e as lâminas obtidas foram coradas pelo método de hematoxilina e eosina (H&E), ácido peróxido de schiff (PAS) e Grocott-gomori para a evidenciação dos fungos *Paracoccidioides brasilienses*.

RESULTADOS

A amostra é composta de 24 casos de Paracoccidioidomicose com manifestações orais em pacientes do gênero feminino no serviço de Patologia Oral da Faculdade de Odontologia de Piracicaba (Tabela 1) sendo a média da idade dos pacientes, nesse serviço, de 38,57 anos. No serviço de Patologia Oral da Faculdade de Odontologia de Araçatuba foram identificados 6 casos (Tabela 2), sendo a média de idade da amostra nesse serviço de 45,33 anos.

A faixa etária da amostra ficou entre 17 e 68 anos, sendo a maioria dos portadores de Paracoccidioidomicose (74%) entre 35 e 62 anos. Em somente em 2 casos(6%) as pacientes relataram ter HIV.

Com relação ao tempo de evolução da doença, foi observado que a maioria (50%) tinha tempo de evolução de 1 a 3 meses. Em 41% dos pacientes, o tempo de evolução foi entre 20 dias e 1 ano.

A maior parte dos pacientes apresentavam manifestações da Paracoccidioidomicose em mais de um sítio anatômico (Tabela 3), sendo a predominância da localização das manifestações orais o rebordo alveolar (28%), lábio inferior (19%) e gengiva (12%), porém outras regiões como mucosa jugal e língua também tiveram uma incidência considerável (9%) (Tabela 4, Gráfico 1) (Figuras 1, 2, 3 e 4).

Tabela 1. Total de casos de Paracoccidioidomicose com manifestações orais no serviço de Patologia Oral da Faculdade Odontologia de Piracicaba em função do gênero.

	n	%
Feminino	24	9,7
Masculino	260	90,3
Total	291	100

Tabela 2. Total de casos de Paracoccidioidomicose com manifestações orais no serviço de Patologia Oral da Faculdade Odontologia de Araçatuba em função do gênero.

	n	%
Feminino	6	8,11
Masculino	68	91,89
Total	74	100

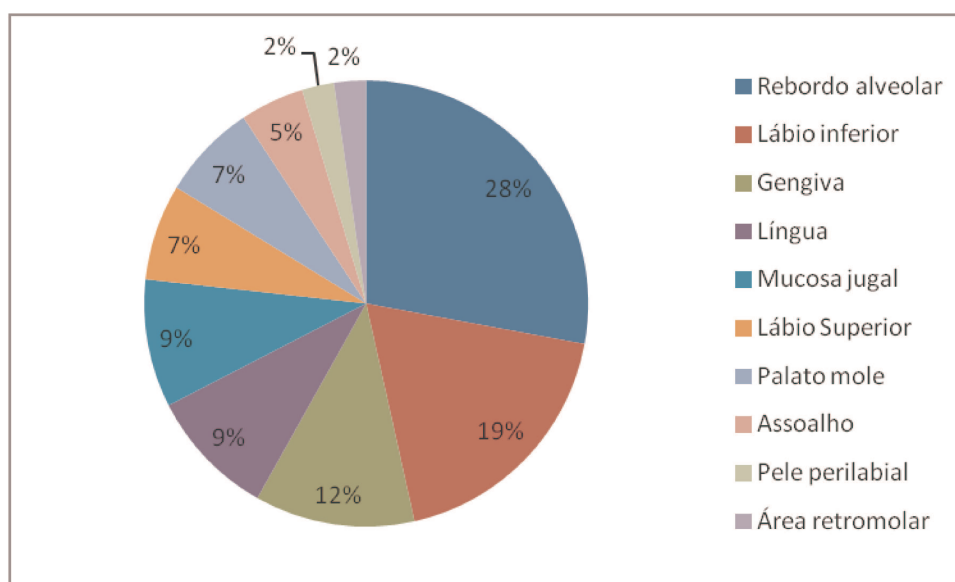
Tabela 3. Distribuição das lesões de acordo com o número e localização.

Sítio anatômico	Lesões			
	Lesão Única		Múltiplas	
	n	%	n	%
Face	-	0	1	2,6
Gengiva	-	0	5	13,3
Lábio Inferior	-	0	8	21
Assoalho	-	0	2	5,6
Lábio Superior	-	0	3	15,8
Pele perilabial	-	0	1	2,6
Mucosa Jugal	1	16,7	3	7,9
Língua	1	16,7	3	7,9
Palato Mole	-	0	3	7,9
Rebordo	3	50,0	9	23,6
Área Retromolar	1	16,7	-	0
Total	6	100	38	100

Tabela 4. Localização das manifestações. * um mesmo paciente pode ter tido lesões em vários sítios.

	n	%
Rebordo alveolar	12	28
Lábio inferior	8	19
Gengiva	5	12
Língua	4	9
Mucosa jugal	4	9
Lábio Superior	3	7
Palato mole	3	7
Assoalho	2	5
Pele perilabial	1	2
Área retromolar	1	2
Total	42	100

Gráfico 1. Localização das manifestações



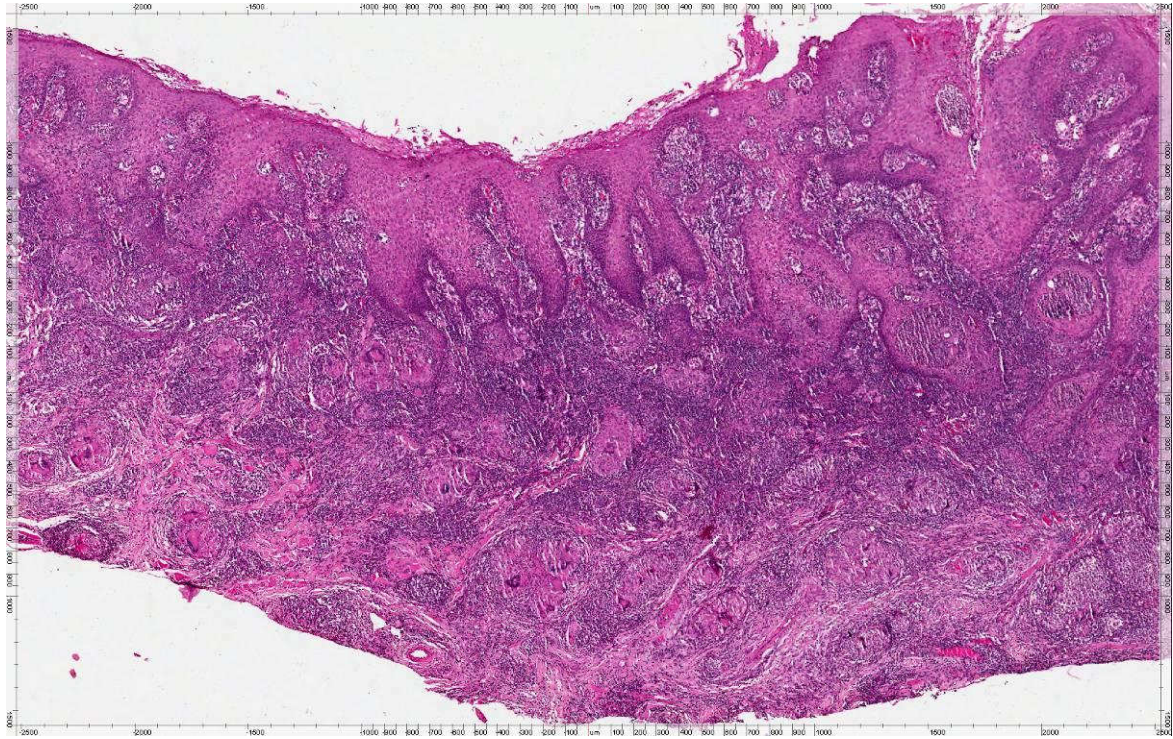


Figura 1. Aspecto microscópico apresentando epitélio paraqueratinizado com hiperplasia pseudo-epiteliomatoso e inflamação crônica granulomatosa. (HE, 10x)

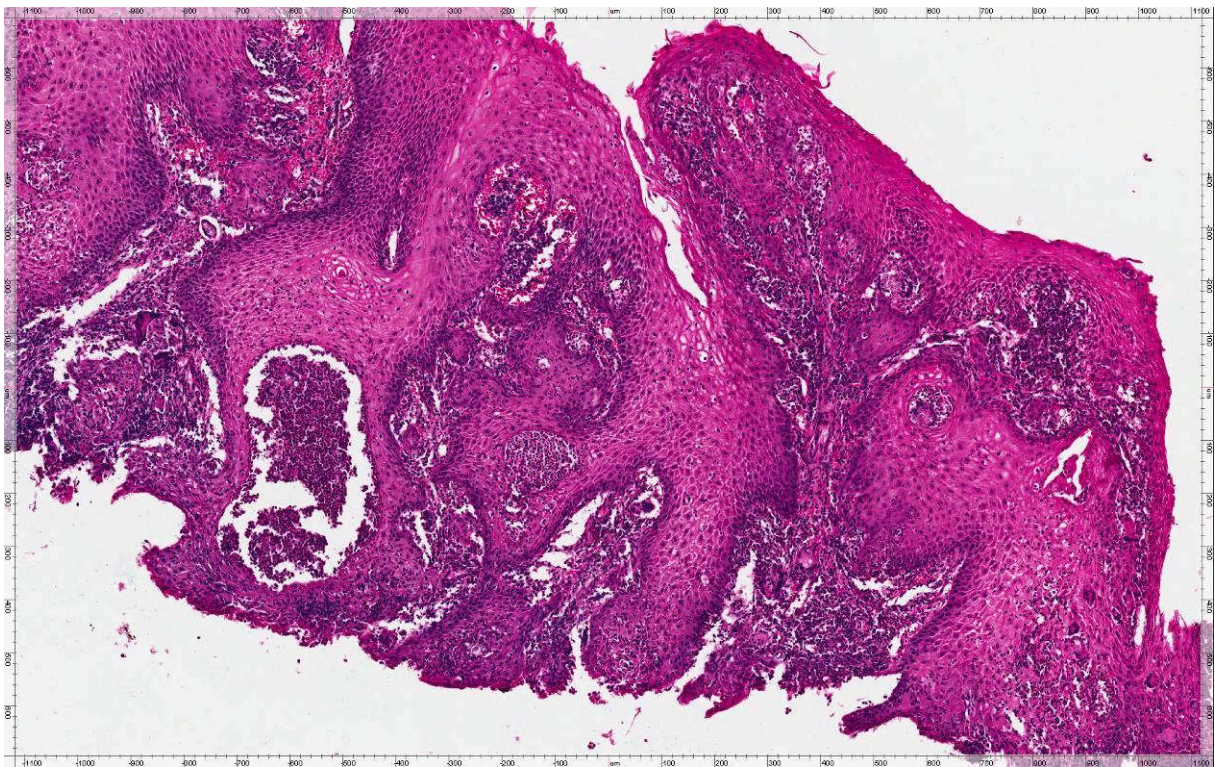


Figura 2. Microabscessos característicos no tecido epitelial (HE, 40x).

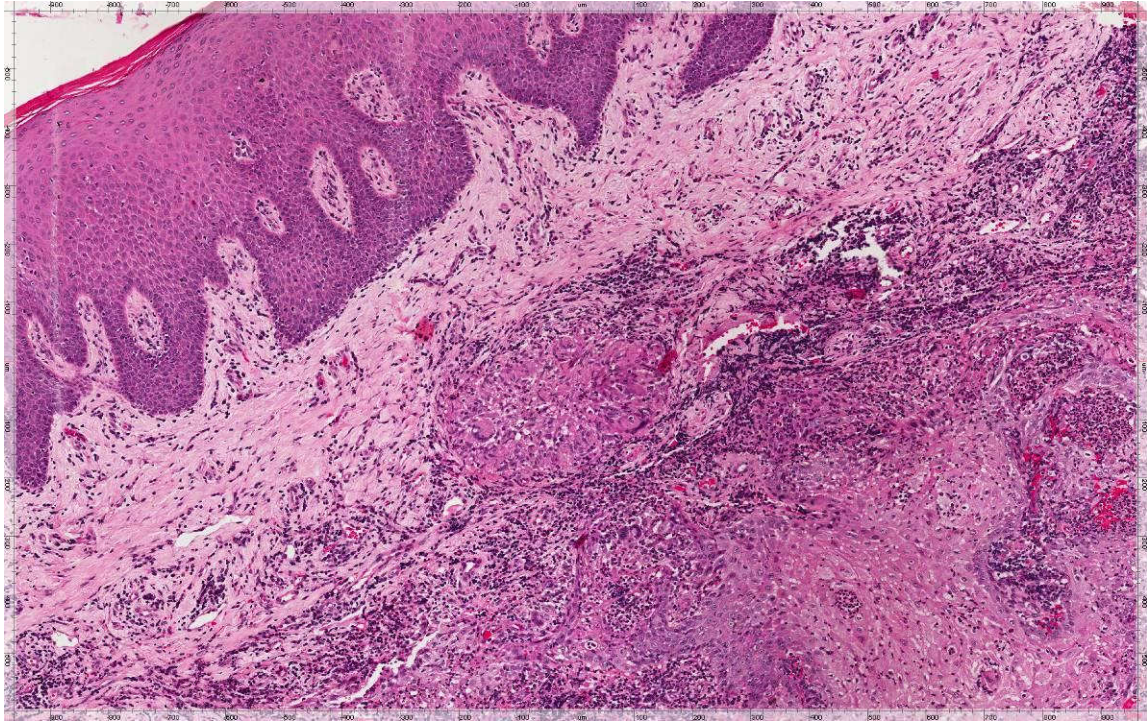


Figura 3. Inflamação crônica granulomatosa, com macrófagos e células gigantes multinucleadas (HE, 40x).

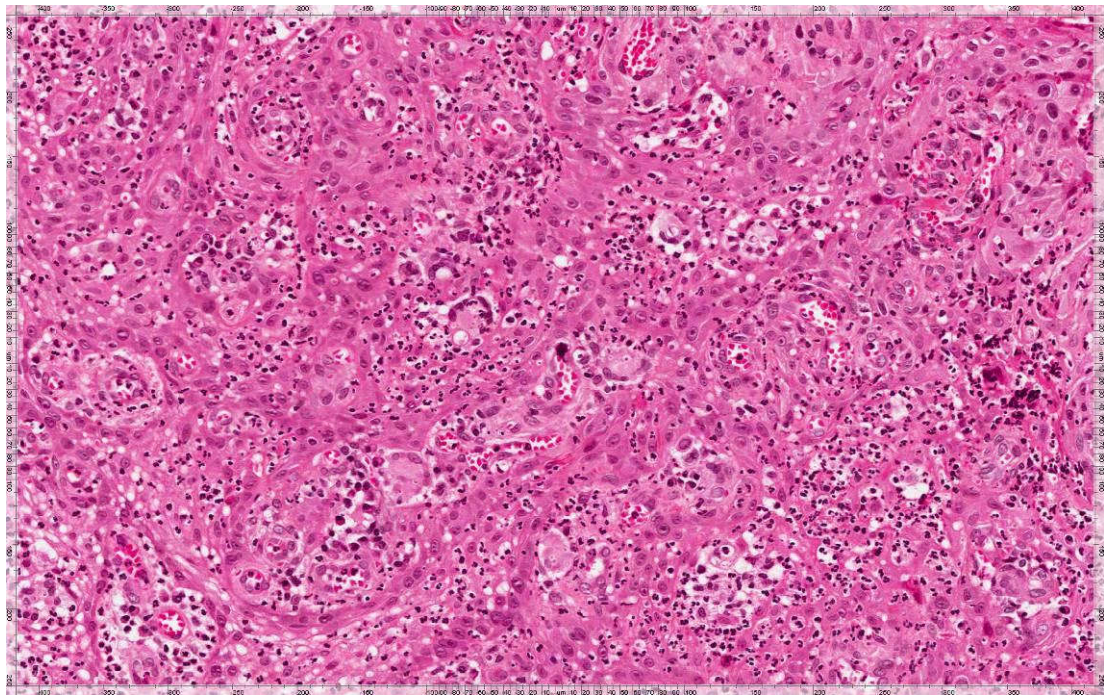


Figura 4. Células gigantes multinucleadas com leveduras do *P. brasiliensis* em seu interior (HE, 100x).

DISCUSSÃO

A Paracoccidioidomicose é uma doença conhecida por acometer mais homens devido ao seu caráter hormônio-controlado, ou seja, os hormônios femininos, beta-estradiol, inibem a transformação do fungo da sua forma de hifa para sua forma patogênica. Outra característica importante é sua endemia, sendo visto com mais frequência em países da América do Sul e Central, sendo assim, a maioria dos estudos usados como referência para a Pmicose, são de países representantes dessa região, e segundo Neville et al. (2002), alguns tipos de tatus demonstraram ser hospedeiros do fungo *P. brasilienses*, porém, não foi confirmado que ele possa infectar diretamente os humanos, mas pode funcionar como vetor para disseminar o fungo pelo ambiente. Pantiago et al. (2003) realizaram um estudo usando como amostra os casos de blastomicose na população de Mato Grosso do Sul e teve uma relação homem/mulher de 10:1, enquanto Bicalho et al. (2001) encontraram uma relação de 30:1 mas utilizando a população que procurou os serviços de diagnóstico oral de duas faculdades de odontologia de Belo Horizonte – MG. A casuística encontrada nesse presente estudo considera o registro de 365 casos de pacientes diagnosticados com paracoccidioidomicose, sendo um total de 30 em mulheres, nos fornecendo uma relação homem/mulher de 12:1, valor este situado dentro de uma média semelhante aos estudos apresentados por Neville et al. (2002) e por Pantiago et al. (2001). Houve também uma semelhança entre a população de Piracicaba e Araçatuba e a de Mato Grosso do Sul.

Blotta et al. (1999) fizeram uma análise clínica, laboratorial e epidemiológica dos pacientes com manifestação sistêmicas de Paracoccidioidomicose e moradores do estado de São Paulo e apresentou uma incidência em mulheres entre 11 e 90 anos, sendo que a maioria dos pacientes ficou entre os 11 e 40 anos, e obteve uma relação homem/mulher de 6,5:1. Essa prevalência foi considerada baixa pelo autor quando a comparou com outros estudos em populações semelhantes. Os autores relataram que esta proporção pode ser em parte explicada pela alta taxa de mulheres na região que trabalham na agricultura local, principalmente plantações de café. No presente estudo, a faixa etária da amostra estudada ficou situada entre 17 e 68 anos com a maioria (74%) das pacientes entre 35 e 62 anos. Sabendo que os fungos da blastomicose têm

dificuldade em progredir em altos níveis de beta-estradiol, podemos concluir que mulheres, durante o período da menopausa ou que sofreram histerectomia, ficam mais susceptíveis a apresentar manifestações orais da Paracoccidioidomicose, o que facilmente pode explicar a grande incidência no presente estudo de mulheres acima dos 40 anos. Outro dado que poderia justificar essa afirmação foi apresentado por Blotta et al. (1999) onde em seu estudo apresentou uma relação homem/mulher 1,1:1 da forma aguda multifocal da doença. Sabendo que essa forma de manifestação da doença é encontrada exclusivamente em jovens, podemos supor que mulheres, que ainda não tiveram a menarca, ou seja, que não produzem hormônios capazes de inibir a patogênese do fungo da Pmicose estão tão suscetíveis a desenvolver a Paracoccidioidomicose quanto os homens que se apresentam no mesmo período etário.

As manifestações orais da Paracoccidioidomicose são, reconhecidamente, infecções secundárias disseminadas pelo seu foco de infecção primária, que é o pulmão. Em um estudo epidemiológico realizado por Verli et al. (2005) avaliando pacientes diagnosticados com Pmicose no Rio Grande do Sul, foi relatado que o tempo de evolução, segundo os pacientes, ficou entre 1 a 12 meses, sendo a maior incidência entre o 2 e 3 meses. Vale lembrar que no estudo de Verli et al. (2005) a amostra era composta por pacientes de ambos os gêneros, porém com grande predominância de pacientes do gênero masculino. No presente estudo, o tempo de evolução relatado pelos pacientes ficou em uma variação de 20 dias até 12 meses, com predominância estipulada entre 1 e 3 meses. Sendo essa amostra somente de mulheres, podemos dizer que não há diferença, entre os gêneros, quando nos referimos ao tempo de evolução das manifestações encontradas.

Segundo Neville et al. (2001), de uma maneira geral, as manifestações orais da Paracoccidioidomicose se apresentam como ulcerações que apresentam um aspecto moriforme, mais comumente atingindo mucosa alveolar, gengiva e palato duro. Na grande maioria das vezes, se apresentam como lesões múltiplas acometendo vários sítios anatômicos. No entanto, lesões únicas também podem ser observadas, apesar de incomuns. Em um estudo de Verli et al. (2005), foi relatado que em 70% dos pacientes com manifestações orais foram encontradas lesões que acometiam um único sítio

anatômico, porém sem afirmar se elas eram isoladas ou não, sendo então o rebordo alveolar e a gengiva os sítios anatômicos mais acometidos. No presente estudo, a maioria dos pacientes da amostra apresentavam manifestações orais múltiplas sendo os sítios anatômicos mais atingidos o rebordo alveolar, lábio inferior e gengiva.

Segundo Bicalho et al. (2001), cerca de 50% dos pacientes diagnosticados com paracoccidiodomicose possui manifestações orais, e ainda segundo o autor devemos considerar como diagnóstico diferencial o carcinoma de células escamosas, tuberculose, sarcoidose e granulomatose de Wegener. No presente estudo, em 6 casos do total da amostra (18%) foram encontrada uma única lesão isolada, sendo que o carcinoma espinocelular (CEC) usado como a principal opção no diagnóstico clínico de 5 dos 6 casos. Em um caso o diagnóstico clínico foi o de pericoronarite. Em 4 desse total de 6 casos com lesões únicas, a paracoccidiodomicose sequer foi indicada como diagnóstico diferencial, fato esse muito curioso, já que uma das principais características clínicas da Pmicose é o fato dela se apresentar de maneira múltipla e ter seu aspecto moriforme muito característico, tornando-a de certa forma fácil de diagnosticar clinicamente.

Segundo Neville et al. (2001), podemos dizer que, histologicamente, a Paracoccidiodomicose se apresenta com uma hiperplasia pseudoepiteliomatosa com presença de ulceração da camada mais superficial do epitélio. O fungo *P. brasiliensis* induz ao hospedeiro a formação de granulomas inflamatórios e de células gigantes onde podemos observar as leveduras. No presente estudo, não foi possível observar diferenças histológicas nas lâminas de PAS e Grocotti entre pacientes do gênero masculino e feminino, permitindo-nos afirmar, que após o aparecimento da doença, sua manifestação e a resposta do hospedeiro é a mesma independentemente do gênero do paciente.

Em resumo, podemos concluir que apesar de incomum em mulheres paracoccidiodomicose deve ser considerada como hipótese de diagnóstico principalmente em lesões ulceradas múltiplas da cavidade bucal.

REFERÊNCIAS

1. Almeida OP, Jorge Junior J, Scully C. Paracoccidioidomycosis of the mouth: an emerging deep mycosis. *Crit Rev Oral Biol Med.* 2003;14(4):268-74.
2. Aristizabal BH, Clemons KV, Stevens DA, Restrepo A. Morphological transition of *Paracoccidioides brasiliensis* conidia to yeast cells: in vivo inhibition in females. *Infect Immun.* 1998; 66(11):5587-91.
3. Bicalho RN, Santo MF, de Aguiar MC, Santos VR. Oral paracoccidioidomycosis: a retrospective study of 62 Brazilian patients. *Oral Dis.* 2001; 7(1):56-60.
4. Blotta MH, Mamoni RL, Oliveira SJ, Nouér SA, Papaiordanou PM, Goveia A, Camargo ZP. Endemic regions of paracoccidioidomycosis in Brazil: a clinical and epidemiologic study of 584 cases in the southeast region. *Am J Trop Med Hyg.* 1999; 61(3): 390-4.
5. Brummer E, Castaneda E, Restrepo A. Paracoccidioidomycosis: an update. *Clin Microbiol Rev.* 1993;6(2):89-117.
6. Coutinho ZF, Silva D, Lazera M, Petri V, Oliveira RM, Sabroza PC, Wanke B. Paracoccidioidomycosis mortality in Brazil (1980-1995). *Cad Saude Publica.* 2002; 18(5): 1441-54.
7. Godoy H, Reichart PA. Oral manifestations of paracoccidioidomycosis. Report of 21 cases from Argentina. *Mycoses* 2003; 46(9-10): 412-7.
8. Kaminagakura E, Bonan PR, Jorge J, Almeida OP, Scully C. Characterization of inflammatory cells in oral paracoccidioidomycosis. *Oral Dis.* 2007; 13(4):434-9.
9. Loose DS, Stover EP, Restrepo A, Stevens DA, Feldman D. Estradiol binds to a receptor-like cytosol binding protein and initiates a biological response in *Paracoccidioides brasiliensis*. *Proc Natl Acad Sci U S A.* 1983; 80(24):7659-63.
10. Mayr A, Kirchmair M, Rainer J, Rossi R, Kreczy A, Tintelnot K, Dierich MP, Lass-Flörl C. Chronic paracoccidioidomycosis in a female patient in Austria. *Eur J Clin Microbiol Infect Dis.* 2004;23(12):916-9.

11. Mayr A, Kirchmair M, Rainer J, Rossi R, Kreczy A, Tintelnot K, Dierich MP, Lass-Flörl C. Chronic paracoccidioidomycosis in a female patient in Austria. *Eur J Clin Microbiol Infect Dis.* 2004;23(12):916-9.
12. Ramos-E-Silva M, Saraiva Ldo E. Paracoccidioidomycosis. *Dermatol Clin.* 2008;26(2):257-69, vii.
13. Restrepo A, Salazar ME, Cano LE, Stover EP, Feldman D, Stevens DA. Estrogens inhibit mycelium-to-yeast transformation in the fungus *Paracoccidioides brasiliensis*: implications for resistance of females to paracoccidioidomycosis. *Infect Immun.* 1984;46(2):346-53.
14. Santos RP, Maia AL, Goldani LZ. Paracoccidioidomycosis in a woman with idiopathic hirsutism. *Mycopathologia.* 2004;158(1):57-9.
15. Severo LC, Roesch EW, Oliveira EA, Rocha MM, Londero AT. Paracoccidioidomycosis in women. *Rev Iberoam Micol.* 1998;15(2):88-9.
16. Stover EP, Schär G, Clemons KV, Stevens DA, Feldman D. Estradiol-binding proteins from mycelial and yeast-form cultures of *Paracoccidioides brasiliensis*. *Infect Immun.* 1986;51(1):199-203.
17. Verli FD, Marinho SA, Souza SC, Figueiredo MA, Yurgel LS. Clinical-epidemiologic profile of paracoccidioidomycosis at the Stomatology Department of São Lucas Hospital, Pontifícia Universidade Católica of Rio Grande do Sul. *Rev Soc Bras Med Trop.* 2005;38(3):234-7.
18. Silva AR, Vargas PA, Ribeiro AC, Martinez-Mata G, Coletta RD, Lopes MA. Fine needle aspiration cytology in the diagnosis of cervical tuberculosis and paracoccidioidomycosis. *Cytopathology.* 2010;21(1):66-8.
19. Kaminagakura E, Graner E, de Almeida OP, Di Hipolito Júnior O, Lopes MA. Oral paracoccidioidomycosis or squamous cell carcinoma? *Gen Dent.* 2004;52(1):48-50.