

MARIA ALICE DA CRUZ HÖFLING

INFLUÊNCIA DA PINEALECTOMIA SOBRE A CORTICAL DA ADRENAL

Estudo Morfológico e Histoquímico

Tese apresentada ao Instituto de  
Biologia da Universidade Estadual  
de Campinas, para obtenção do tí  
tulo de Doutor em Ciências.

ORIENTADOR

Prof. Dr. WALTER AUGUST HADLER

Departamento de Histologia e Embriologia  
Instituto de Biologia  
UNICAMP 1975

BIBLIOTECA  
INSTITUTO DE BIOLOGIA  
UNICAMP

Ao José Roberto  
e aos nossos`filhos  
Giuliano e  
Christian

À memória de meu pai  
À minha mãe

## AGRADECIMENTOS

Ao Prof. Dr. Walter August Hadler pelo apoio e orientação segura que deu a este trabalho.

Aos Professores: Dra. Carminda da Cruz Landim, Dra. Alba S. Patelli, Norair Salviano dos Reis, Dr. Elliot W. Kitajima, Dr. Osmar de Lucca, Débora de Queiroz Tavares, cuja cooperação em várias fases da elaboração desta tese, muito a engrandece.

À Prof. Dra. Edna Haapalainen pelas sugestões.

Ao Prof. Lizwaldo M. Ziti, grata por ter-me iniciado na técnica de pinealectomia.

Ao Sr. Pedro Reginato pelo auxílio constante na parte técnica da tese.

À Srta. Ideko Marina Iha pelo empenho com que fez os serviços de datilografia.

À Sra. Ana Gagliardi, pelas revisões bibliográficas.

A todos que embora não citados, contribuíram com sugestões, incentivo, revisão dos originais e trabalho.

Finalmente, expresso meu profundo agradecimento ao meu marido, José Roberto Höfling, pelo apoio a minha carreira profissional e elaboração das fotografias desta tese.

## ÍNDICE

	pág.
I. INTRODUÇÃO .....	1
I.1 - Observações que sugerem a existência de controle neurosecretor sobre a secreção de aldosterona .....	1
I.1.1 - Agentes estimuladores da secreção de aldosterona. ....	1
I.1.2 - Agentes inibidores da secreção de aldosterona .....	5
I.2 - Observações contrárias ao controle neurosecretor .....	6
II. MATERIAL E MÉTODOS .....	11
II.1 - Material .....	11
II.2 - Métodos .....	11
II.2.1 - Pinealectomia .....	11
II.2.2 - Métodos Histológicos Quantitativos .....	12
Peso das adrenais.....	12
Área da cortical, da medular e total da adrenal .....	12
Espessura relativa das camadas da cortical .....	13
Volume e forma nuclear.....	13
II.2.3 - Métodos Histoquímicos.....	14
Reativo de Schiff .....	14
Ácido Periódico - Reativo de Schiff (PAS).....	14
Coloração pelo Negro de Sudan B .	14
Permanganato de Potássio - Azul de Toluidina .....	14
Ácido Fosfomolibdico- Tioglicólico (AFMTG).....	15
Reativo de Dragendorff .....	15
Lípides insaturados .....	15
Azul da Prússia .....	15
II.2.4 - Métodos Ultraestruturais (M.E.)..	16
III. RESULTADOS .....	18
III.1 - Histológicos Quantitativos .....	18
III.2 - Histoquímicos .....	20
III.3 - Ultraestruturais.....	23
III.3.1 - Zona Glomerular.....	38
III.3.2 - Zona Fascicular.....	40

	pág.
III.3.3 - Zona Reticular .....	42
IV. DISCUSSÃO.....	58
IV.1 - Resultados Histológicos Quantitativos ....	58
IV.2 - Resultados Histoquímicos .....	60
IV.3 - Resultados Ultraestruturais .....	64
IV.3.1 - Zona Glomerular .....	64
IV.3.2 - Zona Fascicular .....	72
IV.3.3 - Zona Reticular .....	74
V. RESUMO E CONCLUSÕES .....	76
VI. REFERÊNCIAS BIBLIOGRÁFICAS .....	79

## I. INTRODUÇÃO

O controle fisiológico da secreção dos mineralocorticóides é complexo, pois nenhum dos mecanismos até agora sugeridos para a sua regulação é aceito como o único, ou mesmo, o principal.

São reconhecidos três mecanismos que influenciam a taxa de secreção dos mineralocorticóides, em especial a da aldosterona: o sistema renina-angiotensina, o ACTH e as concentrações eletrolíticas do plasma (MÜLLER, 1962; BLAIR-WEST et al., 1963; LARAGH & KELLY, 1964; GANONG et al., 1966; MULROW, 1966; DAVIS, 1967; GROSS, 1968). Tais mecanismos reguladores interferem no processo biossintético da aldosterona, em níveis inteiramente diferentes, o que confirma a existência de fatores reguladores independentes.

Por outro lado, além desses fatores, várias observações baseadas em lesões experimentais, ou nos efeitos dos extratos de tecidos nervosos, ou em observações clínicas, postulam para a secreção de aldosterona um controle neurosecretor, tendo a pineal sido apontada como participante do mesmo. Entretanto, os resultados obtidos por diversos autores nem sempre são concordantes.

I.1 - Observações que sugerem a existência de controle neurosecretor sobre a secreção da aldosterona

I.1.1 - Agentes estimuladores da secreção de aldosterona

O desenvolvimento da idéia de regulação neurosecretora da secreção de aldosterona cabe a RAUSCHKOLB & FARREL (1956). Verificaram que, em cães decapitados, a concentração de aldosterona, no sangue venoso, 4 a 6 horas após a operação, se apresentava significativamente diminuída; porém, era mantida próxima aos níveis normais, em cães que sofriam a remoção da córtex cerebral, ou tinham interrompidas apenas as conexões nervosas entre a cabeça e o tronco.

NEWMAN et al. (1958), através de lesões experimen

tais em gatos, localizaram a zona reguladora da secreção de aldosterona no hipotálamo ventral, no que foram concordes com DAILY & GANONG (1958); porém, as áreas mais importantes eram as que envolviam o diencéfalo posterior e o mesencéfalo rostral. A pituitária era excluída.

Por outro lado, extratos salinos neutros (isentos de ACTH) do diencéfalo total da boi, quando administrados a cães decapitados, possuíam a habilidade de restaurar a taxa de secreção de aldosterona, sem alterar a secreção de cortisol (FARREL, 1959a; b). A atividade foi localizada principalmente na porção posterior do diencéfalo, quando a glândula pineal já estava incluída. Os extratos pineais mostravam conter atividade aldosteronotrópica. O estudo de extratos cetônicos da pineal possibilitou isolar um componente lipídico, a que FARREL (1959c) denominou "adrenoglomerulotropina".

A pinealectomia, por outro lado, provocava tanto diminuição da secreção de aldosterona (FARREL, 1960a), como alterações histológicas do tipo regressivo da adrenal (CASSANO & TORSOLI, 1961). Em cães descerebrados, a secreção de aldosterona era reduzida de 73% e a injeção de extratos epifisários puros restaurava o nível normal; no entanto, a injeção de extratos diencefálicos e epifisários, não purificados, elevava os níveis de secreção de aldosterona, sem contudo atingir a concentração normal (FARREL, 1959b; c; d; 1960b). Paralelamente, a administração de extratos epifisários, a animais privados de hipófise e epífise, provocava tanto aumento de peso da cortical da adrenal (devido a hipertrofia da zona glomerular), quanto o acúmulo de material sudanófilo nessa mesma região (FARREL, 1961).

Também em 1961, FARREL & MC ISAAC apresentaram evidências de que o princípio ativo dos extratos de pineal tinha características colorimétricas, cromatográficas e fluorimétricas, idênticas às do produto de "ciclização" da melatonina (o "1-metil-6-metoxi-1,2,3,4-tetrahydro-2-carbolina"), o qual estimulava a secreção de aldosterona.

TAYLOR & FARREL (1962), usando a técnica de microlesão, puderam averiguar que o centro responsável pela elevação da produção de aldosterona não estaria localizado no

corpo pineal, mas na substância cinzenta próxima a ele, incluindo o órgão subcomissural. Lesões discretas da região centro dorsal do mesencéfalo rostral diminuíram, marcadamente, a secreção de aldosterona, sem queda da excreção de cortisol, em gatos com ingestão normal e baixa de  $\text{Na}^+$ , enquanto que lesões maiores, envolvendo o complexo habênulo-pineal produziam efeito oposto, isto é, estimulavam a liberação da aldosterona e do cortisol.

Contudo, o efeito adrenoglomerulotrópico da pineal foi reafirmado, tanto através da remoção da glândula, que provocava diminuição do volume nuclear das células glomerulares da adrenal (GIACOMELLI, 1962), quanto através da injeção de extratos da glândula, que aumentavam a secreção de aldosterona, no homem, e estimulavam a secreção de aldosterona, "in vitro", em adrenais de ratos (GIORDANO & BALESTRETTI, 1963).

O efeito esteroidogênico da serotonina ( que ocorre na pineal em grande quantidade - QUAY, 1963) foi observado por ROSENKRANTZ (1959), ROSENKRANTZ & LAFERTE (1960) e CONNORS & ROSENKRANTZ (1962), os quais verificaram que pequena quantidade de serotonina estimulava, "in vitro", a biossíntese da aldosterona. A serotonina aumentava, também, o consumo de oxigênio pelo tecido cortical da adrenal. VERDESCA et al. (1961) observaram que a serotonina estimulava a secreção do cortisol e da corticosterona, em cães hipofisectomizados, na mesma intensidade que o ACTH.

Mais recentemente, JOUAN & SAMPEREZ (1964) relataram que a serotonina estimula, especificamente, a secreção da aldosterona e, em menor grau, a da 18-hidroxycorticosterona, sendo, provavelmente, responsável pela atividade trópica dos extratos da glândula pineal. Este efeito da serotonina, sobre a secreção de aldosterona, foi confirmado em adrenais de ratos, "in vitro" (MÜLLER & ZIEGLER, 1968). Substância aldosteronotrópica foi isolada, do soro dialisado do rato, por MÜLLER & WEICK (1967), os quais encontraram evidências de que essa substância era a serotonina.

A relação entre o órgão subcomissural (OSC) e a adrenal foi investigada por diversos pesquisadores. TAYLOR & FARREL (1962) sugeriram um centro controlador da secreção de aldosterona, incluído no "complexo pineal". Este com-



plexo compreende a pineal, o OSC, a comissura posterior e a região rostral do mesencéfalo. Após os experimentos de GILBERT (1956; 1957; 1958), demonstrando que a destruição eletrolítica do OSC causava distúrbios do balanço hídrico, em ratos, e que os extratos de OSC tinham efeito antidiurético, vários pesquisadores conduziram suas investigações com base nesses resultados. Muitos desses trabalhos tiveram seus resultados interpretados à luz da hipótese levantada por FARREL (1959d; 1960b), no que concerne à secreção do fator adrenoglomerulotrópico.

Os extratos do OSC produzem os seguintes efeitos, em ratos: oligúria, redução da excreção urinária de  $\text{Na}^+$ , aumento do  $\text{Na}^+$  no plasma e da absorção de água, e redução na reabsorção de  $\text{K}^+$  pelo intestino delgado (PALKOVITS & FÜLDVÁRI, 1960).

Em 1963, PALKOVITS & FÜLDVÁRI, após injeções de extrato do OSC e de pineal, em ratos de ambos os sexos, observaram ativação das células da zona glomerular da adrenal, evidenciada pelo aumento do volume nuclear. Os extratos de pineal eram menos ativos. Dentro desta perspectiva, foram efetuadas determinações da produção de aldosterona, "in vitro", e foram feitos exames histológicos e cariométricos, em ratos machos que sofreram eletrocoagulação do OSC (PALKOVITS et al., 1965). Os autores observaram diminuição da atividade funcional da zona glomerular da adrenal e redução significativa da biossíntese de aldosterona; postularam que o OSC atuaria sobre a zona glomerular, diretamente, ou sua ação seria mediada através do sistema epitalâmico-epifisário. O mesmo efeito ocasionado por lesões do OSC, que provoca redução da produção de aldosterona, "in vitro", foi obtido por DE WIED (1963) e por VAN DER WAL et al. (1965).

As experiências relatadas acima, são favoráveis ao controle neurosecretor da aldosterona, desempenhado por regiões diencefálicas, mais comumente pela pineal, controle este que se efetua através de agentes estimuladores da secreção. Entretanto, outras observações indicam que o controle neurosecretor seria efetuado através de agentes inibidores, situados também em regiões diencefálicas, muitas vezes, as mesmas admitidas como estimuladoras.

### I.1.2 - Agentes inibidores da secreção de aldosterona

WURTMAN et al. (1959) relataram que a remoção da pineal, em ratos, determina hipertrofia do ovário, da adrenal e da pituitária, sem alterar o tamanho relativo da zona glomerular da adrenal.

Durante os trabalhos de purificação da adrenoglomerulotropina, foi isolada uma fração lipídica que inibia a biossíntese da aldosterona e, em menor grau, a do cortisol (FARREL, 1960a; b). A pineal seria o local de produção tanto dessa substância inibidora, a "anticorticotropina", como também da estimuladora, a "adrenoglomerulotropina". Estudos posteriores revelaram que a adrenoglomerulotropina, embora presente, não ocorreria em quantidades suficientes para ter significado fisiológico (FARREL, 1964).

Foi depois demonstrado que a ubiquinona (coenzima Q<sub>7</sub>), constituinte das frações lipídicas da pineal, era em grande parte responsável pela inibição da secreção de aldosterona; sua forma reduzida (ubiquinol) e a cíclica (ubiquinonol), eram menos ativas (FABRE et al., 1965). O efeito da ubiquinona foi investigado, "in vitro", em adrenais de ratos, quanto à sua habilidade em converter a progesterona e a corticosterona em 18-hidroxycorticosterona e aldosterona (KUMAGAI et al., 1970). A ubiquinona inibia a produção da 18-hidroxycorticosterona e da aldosterona (KUMAGAI et al., 1970), com acúmulo de corticosterona. Segundo estes autores, a coenzima Q<sub>7</sub> inibia a atividade da 18-hidroxilase, na adrenal, resultando redução da biossíntese da aldosterona.

KINSON et al. (1967) apresentaram dados que confirmam a hipótese de que a pineal inibe a secreção de aldosterona e, em menor grau, a de corticosterona. Por outro lado, foi demonstrado que a pinealectomia não impede o aumento da taxa de aldosterona, "in vivo", em ratos com hipertensão renal experimental, ou com restrição de sódio na dieta (KINSON & SINGER, 1967; KINSON et al., 1967). O efeito da epifisectomia sobre a secreção de aldosterona é transitório; três meses após a cirurgia, a taxa de aldosterona ainda está elevada, porém, é normal após 180 dias, enquanto a taxa de corticosterona retorna ao nível normal

após o 30º dia (KINSON et al., 1968). A pinealectomia prévia não suprime o aumento da taxa da aldosterona, provocada pela hipertensão experimental (KINSON et al., 1967).

Do mesmo modo, FRASCHINI et al. (1968) verificaram que injeções intrahipotalâmicas de melatonina determinam redução significativa do peso das adrenais, em ratos machos adultos, castrados. Foi ainda verificado que a serotonina pode desempenhar papel fisiológico na inibição do sistema hipotalâmico - adrenal - hipofisário, "in vivo" (VERMES & TELEGDY, 1972) e "in vitro" (VERMES et al., 1972), em ratos.

Quanto ao órgão subcomissural (OSC), existem também evidências de que tenha papel inibidor sobre a secreção da aldosterona. ROTTMAN (1962) observou elevação da excreção urinária de  $\text{Na}^+$ , 24 horas após a administração de extratos de OSC; porém, somente em ratos submetidos ao jejum.

Foi ainda observado, por BUGNON et al. (1965; 1966) e LENYS (1965), que a destruição de estruturas nervosas, vizinhas ao OSC, pode induzir variações do consumo de água e da diurese, além de imprimir, à zona glomerular, características de hiperfuncionalidade.

Apesar da grande quantidade de observações que postulam, para a regulação da secreção de aldosterona, o controle neurosecretor, inúmeras outras apresentam evidências contrárias, em condições experimentais semelhantes.

## 1.2 - Observações contrárias ao controle neurosecretor

GANONG et al. (1959) provocaram lesões hipotalâmicas e encontraram baixo nível de excreção de aldosterona e de 17-hidroxicorticosterona, somente nos cães onde a eminência média era afetada. Concluíram que tal efeito era devido à diminuição da secreção do ACTH. Outros autores chegaram à mesma conclusão (DAVIS et al., 1959a; b; ROSS et al., 1960). Sugeriram que o declínio da secreção de aldosterona, após lesões hipotalâmicas posteriores, observadas por NEWMAN et al. (1958), em cães, era explicável dessa forma. O hipotálamo influenciaria a secreção de aldosterona através do ACTH, não havendo evidências sobre qualquer meca

nismo hipotalâmico independente do ACPH.

Do mesmo modo, DAVIS et al (1961) efetuaram a secção do mesencéfalo em cães normais e com hiperaldosteronismo experimental, e verificaram não haver interferência na elevação da taxa da aldosterona, que ocorria como resposta, à perda aguda de sangue e à constrição da veia cava, a não ser que a pressão caísse.

KEELER (1961), estudando os efeitos de lesões mesencefálicas e da pinealectomia sobre a retenção de sódio, provocada pelo hiperaldosteronismo conseqüente à constrição das veias suprahepáticas e da cava inferior, obteve resultados que sugeriam que o mesencéfalo e a pineal não poderiam ser as únicas fontes da adrenoglomerulotropina.

Do mesmo modo, a pinealectomia e a destruição da comissura posterior, da habênula e do OSG, não provocam alterações dos níveis de aldosterona (COGHLAN et al, 1960).

Em adição a essas evidências, HUETMAN et al. (1960) mostraram que extratos epifisários não eram capazes de corrigir alterações induzidas pela remoção da pineal.

O efeito do derivado da carbolina, contido nos extratos de pineal e relatado como aldosteronotrópico (FARREL & MC ISSAC, 1961), não foi confirmado por outros autores (BLAIR WEST et al., 1963; MULROW et al., 1963).

Com o intuito de correlacionar os derivados indólicos, contidos na pineal, com a esteroidogênese, GROMOVA et al. (1967) testaram a melatonina e a serotonina quanto à capacidade de interferir na produção "in vitro", de aldosterona e de corticosterona em adrenais de ratos. A melatonina aumentou significativamente a secreção de corticosterona, diminuindo, simultaneamente, a produção de aldosterona. O efeito sobre a corticosterona foi corrigido pela hipofisectomia. A serotonina elevou a taxa de corticosterona, mas não afetou a de aldosterona. A hipofisectomia suprimiu a influência sobre a corticosterona. A melatonina, a adrenoglomerulotropina, a psilocibina, encontradas na pineal, e quimicamente aparentadas à serotonina, não apresentaram efeito corticosteroidogênico, "in vitro" (JOUAN & SANPEREZ, 1964). A C-metilação, a N-metilação e a N-acetilação suprimiram a propriedade aldosteroidogênica da serotonina, da pineal que, muito possivelmente, estaria em dependência da sua

estrutura molecular (JOUAN & SAMPEREZ, 1964). Os resultados desses autores concordam com os de MOUSSATOUÉ & PEREIRA (1957), que observaram decréscimo da quantidade de ácido ascórbico da adrenal, após a administração de serotonina e ausência deste efeito em animais hipofisectomizados.

"In vivo", também parece que o efeito estimulante da biossíntese de aldosterona, pelos derivados indólicos, não é muito evidente (FARREL & MC ISAAC, 1961, BLAIR-WEST et al., 1962).

Do ponto de vista morfológico, KINSON et al. (1968) observaram que o peso corporal e das adrenais, de ratos, não se alteram após a ablação da epífise. Estes resultados concordam com os de ROTH (1964), que não encontrou alterações do peso das adrenais, seis semanas após a operação, em ratos machos pré-púberes. Ao mesmo resultado chegaram ZADURA et al. (1969), em galinhas pinealectomizadas.

Com relação ao papel do órgão subcomissural sobre o controle fisiológico da secreção de aldosterona, foram também encontradas evidências negativas, as quais indicam que o OSC não exerce influência sobre o metabolismo da água, tanto através do controle da sede, quanto através do controle da secreção de aldosterona (UPTON et al., 1961, KEELER, 1961; YAMADA, 1961).

Ao mesmo resultado chegaram BUGNON & LENYS (1966), que através da destruição completa e seletiva do OSC e da administração de extratos do OSC, em ratos, concluíram que este órgão não possui atividade antidiurética e não provoca ativação da zona glomerular, nem da secreção de aldosterona.

Em resumo, além dos três mecanismos reconhecidos como importantes, no controle da secreção da aldosterona (ACTH, sistema renina-angiotensina e concentrações eletrolíticas do plasma), foram apresentadas evidências que sugerem a existência de outros fatores reguladores dessa secreção. Estes fatores estariam localizados no mesencéfalo, ou no diencéfalo (epitálamo). O epitálamo conta, estruturalmente, com duas formações admitidas como endócrinas: a pineal e o OSC. Embora a estrutura destes órgãos seja conhecida, suas funções são muito discutíveis. Ambos são constituídos por células de origem neuro-epitelial, diferentes

dos neurônios, produtores de substâncias de importância fisiológica (KAPPERS, 1969; PALKOVITS, 1965).

O papel dessas estruturas no controle da secreção da aldosterona, a julgar pelos resultados contraditórios, revela que o problema é complexo e não está resolvido. Discute-se sobre a existência de uma ou mais substâncias, secretadas pela pineal, capazes de influenciar a produção de mineralocorticóides; se essas substâncias têm efeito antagônico; qual a natureza das mesmas e quais são realmente os efeitos fisiológicos exercidos por elas. Discute-se, ainda, a função do OSC sobre a regulação do balanço hídrico e salino. Evidências existem que negam os efeitos (estimuladores ou inibidores) desses dois órgãos sobre a secreção de aldosterona, indicando a ausência de qualquer mecanismo neurosecretor nessa regulação.

Com bases nesses fatos e em vista dos resultados paradoxais, obtidos por pesquisadores diversos, trabalhando em condições experimentais aparentemente idênticas, foi proposto o reestudo do assunto, com a finalidade de fornecer novos dados sobre a eventual influência da pineal sobre a regulação fisiológica da secreção de aldosterona. Com este objetivo, foi estudada o efeito da pinealectomia sobre a cortical da adrenal e, mais particularmente, sobre a zona glomerular. Nem sempre foi possível praticar a pinealectomia sem lesar estruturas nervosas adjacentes (OSC), razão porque, não se poderá responsabilizar apenas a pineal pelos resultados obtidos.

Procurou-se empregar uma metodologia que visasse, dentro do possível e de nossas condições de trabalho, prevenir falhas decorrentes de erros tendenciosos, inerentes a um método único. Foram utilizadas técnicas morfológicas quantitativas, histoquímicas e ultraestruturais, em adrenais de ratos de ambos os sexos, divididos em três grupos: ratos pinealectomizados, ratos onde a pinealectomia foi simulada e ratos intactos. Os dois últimos grupos foram considerados como controles. Com a pinealectomia simulada, procurou-se afastar possíveis alterações decorrentes do "stress" cirúrgico.

Apesar do interesse primordial estar dirigido para a camada glomerular, focalizamos, também, as duas camadas

mais internas (fascicular e reticular) da cortical da adrenal, numa tentativa de verificar eventuais alterações, decorrentes da pinealectomia.

## II. MATERIAL E MÉTODOS

### II.1 - MATERIAL

Foram utilizadas adrenais de 50 ratos ( variedade Wistar), sendo 25 de cada sexo, com idade de 3-5 meses, pesando cada animal, em média, 120 g.

Desses animais, 16 ( 8 machos e 8 fêmeas) foram pinealectomizados\*, 16 (8 machos e 8 fêmeas) foram submetidos à pinealectomia simulada e 18 (9 machos e 9 fêmeas) foram mantidos intactos, isto é, não operados (controles) . Todos os animais dos três grupos foram submetidos à experimentação na mesma época, para evitar diferenças decorrentes de alterações cíclicas, que ocorrem na adrenal em diferentes épocas do ano (JOHN, 1966; BURLET et al., 1967 ; LOFTS et al., 1971).

Todos os animais foram pesados no início da experimentação (dia da operação) e 15 dias após, na data do sacrifício.

### II.2 - MÉTODOS

Os ratos operados foram anestesiados por injeção intraperitoneal de pentobarbital sódico (Nembutal), na dose de 30 mg por quilo de peso. Durante as operações que levaram maior tempo, era administrada anestesia suplementar com éter, pela via respiratória.

#### II.2.1 - PINEALECTONIA

Foi feita pela técnica de BRUINVELS et al. (1964 )

---

\* Por motivos práticos os animais pinealectomizados serão chamados (P), os que sofreram pinealectomia simulada (S) e os controles (C).



modificada. Após incisão da pele, removeu-se uma porção da região posterior da calota craneana, deixando-se exposto o seio longitudinal; uma dupla ligadura foi passada sob este, que foi atado nas duas extremidades. Com auxílio de uma lupa a pineal foi então localizada e removida, por meio de uma pinça curva e fina. Sem recolocar a placa óssea removida, a incisão da pele foi suturada.

Os animais que sofreram pinealectomia fictícia foram submetidos ao mesmo processo cirúrgico, exceto a remoção da glândula.

A ablação da epífise foi controlada por exame histológico do material retirado.

Os ratos operados e os controles foram então colocados em gaiolas individuais, durante 15 dias e mantidos com ração normal. Esgotado este prazo, foram sacrificados com éter e suas suprarrenais foram imediatamente retiradas; após remoção do tecido conjuntivo envolvente, foram pesadas e submetidas aos métodos que serão descritos a seguir.

#### II.2.2 - MÉTODOS HISTOLÓGICOS QUANTITATIVOS

Além do peso das adrenais não fixadas, eventuais alterações morfológicas foram avaliadas através de estudo histológico quantitativo, efetuado em adrenais fixadas em solução de formalina a 15%, contendo 3g% de  $\text{CaCl}_2$  anidro, em pH entre 2,5 - 3,0; as glândulas fixadas foram incluídas em parafina, seccionadas com 10 $\mu$  de espessura e coradas com hematoxilina-eosina. Os resultados foram submetidos ao teste t, estabelecendo-se 0,05 e 0,01, como níveis de significância.

Foram determinados os seguintes parâmetros:

##### Peso das Adrenais

Foi determinado em balança com sensibilidade de 0,1 mg.

##### Área da Cortical, da Medular e Total da Adrenal

A estimativa das áreas da cortical e da medular,

assim como da área total da adrenal, foi feita através da planimetria de secções seriadas, projetadas em microscópio Visopan, ampliadas cerca de 50 vezes. A área cortical foi obtida pela diferença entre a área total e a da medular.

A estimativa das áreas foi feita, nos 3 grupos (C, S e P) de machos e de fêmeas, utilizando-se: a) médias obtidas através das medidas de todas as secções de uma das adrenais, para 5 animais de cada grupo; b) médias obtidas através das medidas de 10 secções previamente selecionadas; a seleção baseou-se na dimensão da área da medular, de forma que dez valores maiores dessa área, em seqüência, foram considerados mais centrais e, portanto, satisfatoriamente representativos também da cortical. Após estudo comparativo, optou-se pela utilização do segundo método, pela sua melhor exequibilidade e por ter sido verificado que ambos davam resultados semelhantes.

#### Espessura Relativa das Camadas da Cortical

Como parâmetro adicional, avaliou-se a espessura relativa das três camadas da córtex, em 10 animais de cada um dos 3 grupos (C, S e P), separando-se, em cada grupo, os machos das fêmeas. Para este fim, cortes de adrenal foram observados, ao microscópio, com cerca de 130 aumentos; através de régua milimetrada, mediu-se as espessuras da glomerular, da fascicular e da reticular que foram correlacionadas com a espessura total da cortical. As medidas foram tomadas tanto na direção do diâmetro maior da glândula, quanto na do diâmetro menor. Foram feitas medidas em 5 cortes selecionados (cortes centrais), para a adrenal de cada rato, sendo quatro leituras por corte - duas no diâmetro maior e duas no diâmetro menor - perfazendo um total de 20 leituras por animal. Cada grupo (5 machos e 5 fêmeas) teve, portanto, 100 leituras, para o cálculo da espessura relativa de cada camada.

#### Volume e Forma Nuclear

Com a finalidade de observar eventuais variações quanto ao volume e à forma nuclear, foi feita a comparação

entre as adrenais de 6 animais controles, 6 pinealectomizados e 6 submetidos à operação simulada, para cada sexo. A mensuração dos diâmetros nucleares, foi feita em microscópio Visopan, após ampliação de cerca de 1.300 vezes. Através das medidas do diâmetro maior ( $D_1$ ) e do menor ( $D_2$ ), o parâmetro da forma nuclear foi considerado como a diferença entre ambos (ARRÉN *et al.*, 1968a) e o volume nuclear como  $V = \frac{\pi}{6} (D_1 \times D_2)^{3/2}$ , (FISHER & INNE, 1956).

Foram utilizadas as médias resultantes das medidas de 50 núcleos para cada camada (glomerular, fascicular e reticular), de cada animal.

### II.2.3 - MÉTODOS HISTOQUÍMICOS

Para a análise histoquímica, as adrenais foram fixadas em formalina a 15%, contendo 3 g% de  $CaCl_2$  anidro e, após 72 h, seccionadas em micrótomo de congelação, com 15  $\mu$  de espessura. As secções foram conservadas em fixador, durante o tempo em que as investigações foram levadas a efeito. Após a lavagem dos cortes em água destilada, para a remoção do fixador, as seguintes técnicas histoquímicas foram empregadas:

Reativo de Schiff - segundo a técnica usual (PEARSE, 1961), para evidenciação de aldeídos, ou outros grupos redutores.

Ácido Periódico-Reativo de Schiff (PAS) - efetuada segundo MCHANUS (1946), modificado por NOTCHKISS (1948), para a evidenciação de grupos  $\alpha$ -glicólicos.

Coloração pelo Negro de Sudan B - solução saturada, em etanol 60%, por 1 hora, para a demonstração de lípidos totais.

Permanganato de Potássio - Azul de Toluidina - coloração por solução de Azul de Toluidina a 0,5%, em ácido sulfúrico 1N (pH 0,5 - 0,6), por 20 minutos, precedida de oxidação por mistura de solução de permanganato de potássio, 0,038N e solução de ácido sulfúrico 0,125N, em partes iguais. Esta técnica demonstra, histoquimicamente, a pre-

sença de colesterol livre e compostos afins (HADLER et al., 1968 ).

Ácido Fosfomolibdico - Tioglicólico ( APMTG) - Com o objetivo de demonstrar fosfolípidos, (lecitinas), utilizou-se esta reação, que requer o tratamento dos cortes por solução de ácido fosfomolibdico a 1%, por 10 minutos, lavagem e tratamento por solução de ácido tioglicólico a 2%, por 10 minutos ( HADLER & ZITI 1969).

Reativo de Dragendorff - (SKIPSKI et al., 1962): a técnica presta-se à revelação de colina livre. Consiste em tratar os cortes por solução ácida de subnitrate de bismuto, contendo iodeto de potássio.

Lípidos Insaturados - (HADLER & ZITI, 1974). Utilizando-se sal de mercúrio e fazendo-se uso da ação quelante do E.D.T. A., é possível demonstrar, com esta técnica, a presença de lípidos insaturados;

Técnicas: 1-) tratar os cortes por solução de nitrato mercúrico\* em álcool 60%, durante 10 minutos; 2-) lavar muito bem, com água; 3-) tratar por solução de EDTA a 1%, durante 30 minutos; 4-) lavar muito bem com água; 5-) tratar por solução, recém preparada, de difenilcarbazida saturada, em álcool a 60%, durante 5 minutos; 6-) lavar com água e montar

Azul de Prússia - Com a finalidade de demonstrar a presença de  $Fe^{+++}$ , foi usada a técnica modificada por HADLER et al. (1969).

Todas as técnicas foram aplicadas em 10 ou 12 animais de cada um dos três grupos, sendo 5 ou 6 de cada sexo. O critério para averiguação de diferenças entre os animais e entre os grupos, assentou-se na histofotometria. As medidas foram feitas utilizando-se filtro vermelho e medindo-se a densidade óptica (D.O.). Efetuaram-se 50 medidas em cada camada da cortical da adrenal, de cada um dos animais utilizados, para cada uma das técnicas empregadas. Foi aplicado o teste t para comparar os dados obtidos, estabelecen

\* nitrato mercúrico saturada

do-se 0,05 e 0,01 como níveis de significância.

#### II.2.4 - MÉTODOS ULTRAESTRUTURAIS (M.E.)

Utilizou-se fixação por perfusão vascular, segundo MAUNSBACH (1966a, b), que mostrou-se mais favorável que a fixação por imersão de pequenos blocos da glândula.

Em ratos machos, anestesiados por injeção intraperitoneal de pentobarbital sódico, foi feita uma incisão mediana abdominal. Foi colocada uma pinça na aorta abdominal, próximo do diafragma, para que não houvesse refluxo do fixador e, a seguir, foi feita uma abertura na veia cava inferior, para a saída do fixador.

Este foi perfundido através da aorta abdominal, próximo à sua bifurcação distal, onde foi inserida uma cânula de polietileno, conectada com um frasco contendo a solução do fixador. O fluxo foi controlado por pressão hidrostática de cerca de 150 mm Hg, ao nível aórtico.

A escolha do glutaraldeído, como fixador, fundamentou-se nos resultados de BORACK (1965), KARLSSON & SCHULTZ (1965) e MAUNSBACH (1966a), que o consideraram o fixador dotado de maior taxa de penetração nos tecidos e mais eficaz na supressão da citólise pós-morte. O glutaraldeído pode, entretanto, solubilizar e extrair alguns dos lípidos, em particularos esteróides (IDELMAN, 1968). Empregou-se solução de glutaraldeído a 1%, em tampão fosfato 0,135 M (GOMORI, 1955) que não requer lavagem prévia do sangue dos vasos. A temperatura do fixador, durante a administração, foi mantida a 37°C.

Após a perfusão, as adrenais foram removidas e cortadas em blocos de cerca de 1,5 mm de lado, que foram imersos em glutaraldeído a 1%, em tampão cacodilato de sódio 0,1 M, pH 7,2 a 7,4, por 2 horas. A seguir, foram lavados com tampão cacodilato, por 30 minutos e pós-fixados em solução de OsO<sub>4</sub> a 1% em tampão cacodilato, por 1 hora.

A desidratação foi feita em acetona e a inclusão em Epon (LUFT, 1961), polimerizado em estufa à 60°C.

As secções foram coradas com solução aquosa de acetato de uranila saturada, por 1 a 2 horas (WATSON, 1958),

seguida por solução de citrato de chumbo, por 1 a 5 minutos (REYNOLDS, 1963).

### III. RESULTADOS

Será analisado o efeito da pinealectomia em comparação com animais submetidos à operação simulada e com animais intactos.

Para a análise estatística, o critério para avaliar a diferença entre as médias obtidas nos grupos C, S e P foi o seguinte: comparou-se a média do grupo C com a do grupo P, a média do grupo C foi também comparada com a do grupo S. Diferenças significativas entre as médias dos grupos C e P, foram consideradas efeito da pinealectomia, quando a diferença entre as médias dos grupos C e S não era significativa. Foi também considerado efeito da pinealectomia, quando a diferença entre as médias dos grupos P e S era significativa.

#### III.1 - RESULTADOS HISTOLÓGICOS QUANTITATIVOS

##### Peso das Adrenais

A ablação da epífise e a operação simulada provocam significativo aumento do peso das adrenais, nos ratos de ambos os sexos (Tabela 1). As diferenças, quanto ao peso das adrenais, entre os grupos não são significativas, o que comprova que o aumento do peso é devido ao efeito do "stress".

O confronto entre machos e fêmeas (diferença sexual), dentro dos grupos controle, pinealectomizado e de operação simulada, mostram que o peso das adrenais das fêmeas é maior que o das dos machos, sendo essa diferença significativa.

##### Área total da adrenal, da cortical e da medular

As áreas foram medidas com a finalidade de se obter um parâmetro do volume. Assim sendo, as variações quanto à área serão consideradas como equivalentes às variações volumétricas da glândula.

Nos machos, a retirada da epífise, bem como a operação simulada, provocam aumento significativo do volume

total da adrenal e do volume da cortical (Tabela 2). Não há diferença significativa entre os grupos S e P, mostrando que as alterações são decorrentes do "stress" cirúrgico. É este, também, o responsável pelo aumento das áreas, total e da cortical, nas fêmeas.

Ao se confrontar a área total e a área da cortical dos machos e fêmeas, para testar uma possível influência sexual, verifica-se que há diferença significativa nos grupos controle e pinealectomizado, as fêmeas exibindo sempre maior área que os machos.

Com relação à área da medular, não houve alterações induzidas tanto pela pinealectomia quanto pelo "stress" cirúrgico (Tabela 2).

#### Espessura relativa das camadas da cortical da adrenal

A pinealectomia e a operação simulada não influenciam a espessura relativa das camadas glomerular, fascicular e reticular, nas fêmeas. Por outro lado, nos machos apenas a glomerular diminui significativamente, sob efeito da pinealectomia (Tabela 3).

Ao se efetuar a comparação da espessura relativa das camadas glomerular, fascicular e reticular, em cada um dos três grupos (C, S e P), para a averiguação de possível influência sexual, observa-se que apenas a glomerular no grupo controle e no com operação simulada, tem espessura significativamente diferente. Em ambos os grupos (C e S), os machos apresentam valores de espessura maiores do que o das fêmeas.

Portanto, a influência da pinealectomia se manifesta por diminuição da espessura da glomerular, nos machos.

#### Volume Nuclear

A pinealectomia e a operação simulada não provocam alterações significativas do volume nuclear, em qualquer das camadas da cortical da adrenal, nas fêmeas. Nos machos, o volume nuclear das células da glomerular diminui significativamente, apenas nos animais privados de pineal. Nos animais sujeitos apenas ao "stress" cirúrgico (S), o volume nuclear das células da glomerular não sofre altera



ção ( Tabela 4).

Quando se comparam os machos e as fêmeas, há diferenças significativas quanto ao volume nuclear, nas camadas glomerular e reticular dos animais do grupo S e na glomerular dos animais do grupo C. Os núcleos da glomerular dos machos dos grupos C e S são maiores que os das fêmeas, enquanto que os núcleos da reticular dos machos do grupo S são menores que os das fêmeas.

Em síntese, apenas o volume nuclear da glomerular dos machos é afetado pela pinealectomia.

#### Forma Nuclear

A alteração da forma do núcleo só é significativa nas células da camada glomerular dos machos pinealectomizados e nas células da camada reticular das fêmeas sujeitas ao "stress" cirúrgico (Tabela 5). Nos machos, os núcleos da camada glomerular tornam-se mais alongados, enquanto nas fêmeas os núcleos da camada reticular mostram tendência ao arredondamento.

A influência sexual é observada apenas entre os núcleos da reticular dos grupos S e P; em ambos os grupos, a forma nuclear nas fêmeas tem mais tendência ao arredondamento que nos machos.

Portanto, os efeitos da pinealectomia só se observam na glomerular dos machos, onde os núcleos tornam-se mais alongados.

### III.2 - RESULTADOS HISTOQUÍMICOS

#### Reativo de Schiff

Não há diferenças significativas, no que concerne aos resultados obtidos, entre cada camada e a sua correspondente nos três grupos estudados (C, S e P) (Tabela 6). A estimativa histofotométrica demonstra que a reatividade ao reativo de Schiff é uniforme em todas as camadas da cortical.

#### Ácido Periódico-Reativo de Schiff (PAS)

Os resultados são semelhantes aos obtidos com o

reativo de Schiff, não havendo diferenças, quanto à intensidade da reação, em qualquer das camadas dos três grupos de animais (Tabela 7). Há, porém, diferenças sexuais na glomerular da adrenal dos controles.

#### Coloração pelo Negro de Sudan B

A intensidade da coloração pelo Negro de Sudan decresce em direção à camada reticular ( fig. H1 ). Nas fêmeas, a pinealectomia e a operação simulada não têm efeito, sobre a quantidade de lípidos totais. Nos machos, porém, tanto a pinealectomia quanto o "stress" cirúrgico diminuem a quantidade de lípidos evidenciados pelo Sudan Negro, na fascicular; são, entretanto, observadas alterações significativas devidas à pinealectomia, na reticular (Tabela 3 ).

Por outro lado, influência sexual foi encontrada na camada glomerular do grupo P e nas camadas glomerular e fascicular do grupo S, traduzindo-se pela presença de menor quantidade de material sudanófilo nos machos do que nas fêmeas.

Portanto, a pinealectomia tem efeito somente na reticular dos machos, no que concerne à quantidade de lípidos totais.

#### Permanganato de Potássio - Azul de Toluidina

O colesterol livre e outros esteróides semelhantes ocorrem em maior quantidade na glomerular e decrescem em direção às zonas mais centrais ( fig. H2 ), nos machos. Nas fêmeas a distribuição é uniforme.

Comparando os valores do colesterol livre e compostos afins, nas três camadas da cortical, obtidos para os grupos C e S, verificarse que não há diferenças significativas em ambos os sexos, o que revela que o "stress" cirúrgico não altera o nível desses compostos. Comparando agora, o grupo C com o grupo P, observa-se que há diferenças significativas nas três camadas da cortical, nos dois sexos, revelando que a pinealectomia eleva a taxa de colesterol livre e compostos afins.

A análise estatística mostra, ainda, que a cortical da adrenal das fêmeas é mais rica em colesterol livre e

compostos afins que a dos machos e que esta diferença é significativa, nas três camadas dos grupos C e P e na fascicular e na reticular do grupo S.

Portanto, a pinealectomia tem influência em todas as camadas da córtex, em ambos os sexos, aumentando a quantidade de colásterol livre e compostos afins.

#### Ácido Fosfolíbídico - Tioglicólico (AFMTG)

Esta reação, que demonstra fosfolípidos contendo colina (lecitinas), apresenta valores de D.C. mais altos na camada reticular (fig. H3).

Nos machos, a pinealectomia provoca redução, nas três camadas da cortical, da quantidade de material AFMTG positivo. A operação simulada não provoca esse efeito, confirmando a influência da pinealectomia.

Nas fêmeas a operação simulada provoca diminuição do material AFMTG positivo, nas três camadas da cortical. A pinealectomia, ao contrário, determina aumento desse material nas camadas fascicular e reticular, em relação aos animais submetidos à operação simulada.

Diferença sexual foi evidenciada nas camadas glomerular e fascicular da cortical dos animais do grupo S, sendo que os machos apresentam valores de D.C., à reação do AFMTG, maiores do que os apresentados pelas fêmeas.

Portanto, a pinealectomia diminui a quantidade de material AFMTG positivo nas três camadas da cortical dos machos e a aumenta na fascicular e reticular das fêmeas. Este último efeito é mascarado pela superposição da ação do "stress" cirúrgico.

#### Reativo de Dragendorff

A reação com o reactivo de Dragendorff (Fig. H<sub>4</sub>) evidencia aumento significativo da colina livre, na glomerular e fascicular da adrenal em decorrência do "stress" cirúrgico, em ambos os sexos. A pinealectomia provoca diminuição da colina livre na fascicular dos machos e glomerular das fêmeas em comparação com ratos submetidos à operação simulada, uma vez que a pinealectomia tem efeito oposto ao do "stress" cirúrgico.

Diferença sexual foi observada na glomerular dos pinealectomizados e na fascicular dos animais sujeitos ao "stress" (Tabela 11).

A pinealectomia parece então diminuir a quantidade de colina livre na fascicular dos machos e na glomerular das fêmeas.

#### Lípidos Insaturados

A quantidade de lípidos insaturados, na cortical da adrenal, é praticamente homogênea (Fig. H5):

O "stress" cirúrgico provoca aumento dos lípidos insaturados na glomerular e fascicular dos machos; não atua sobre a cortical das fêmeas.

A pinealectomia aumenta a quantidade de lípidos insaturados na fascicular e na reticular dos machos e das fêmeas (Tabela 12).

O confronto entre machos e fêmeas mostra que a quantidade de lípidos insaturados é significativamente diferente: 1-) na glomerular dos três grupos de animais (C, S e P), 2-) na fascicular dos animais dos grupos C e S. Os machos apresentam maiores valores de D.O. que as fêmeas.

#### Azul da Prússia

Através desta reação evidencia-se ferro ionizável em todas as camadas da cortical; os valores mais altos de D.O. são observados na reticular e os mais baixos na fascicular. Os machos pinealectomizados apresentam decréscimo significativo da quantidade de  $Fe^{+++}$ , em todas as camadas, enquanto as fêmeas o apresentam apenas na glomerular. O efeito do "stress" só é visível na zona fascicular das fêmeas, traduzindo-se por redução do íon férrico.

Diferença sexual foi evidente em todas as camadas, porém, apenas para os animais dos grupos controles, sendo maiores a quantidade de íon férrico na cortical dos machos (Tabela 13).

### III.3 - RESULTADOS ULTRAESTRUTURAIS

Tabela 1 - Ação da pinealectomia e da operação simulada: Variação do peso médio das adrenais de ratos . Os valores correspondem às médias, expressas em gramas, e seus respectivos erros padrões, determinados em 6 animais de cada sexo, para cada grupo.

	MACHOS	FÊMEAS
C -	0,024 ± 0,001	0,040 ± 0,001
F -	0,033 ± 0,001	0,047 ± 0,001
S -	0,032 ± 0,001	0,047 ± 0,001

	MACHOS	FÊMEAS
C x P -	(**)	(*)
C x S -	(*)	(*)
P x S -	-	-

	MACHOS X FÊMEAS
C x C -	(**)
S x S -	(**)
P x P -	(*)

Interpretação da análise estatística: diferenças significativas

(\*) P 0,05 ; (\*\*) P 0,01

Tabela 2 - Ação da pinealectomia e da operação simulada: Variação da área total, da área da cortical e da medular, da adrenal de ratos. Os valores correspondem às médias, expressas em mm<sup>2</sup>, e seus respectivos erros padrões, são resultantes da planimetria efetuada em 50 secções diferentes da adrenal de 5 animais de cada sexo, para cada grupo.

	ÁREA TOTAL DA ADRENAL		ÁREA DA CORTICAL		ÁREA DA MEDULAR	
	MACHOS	FÊMEAS	MACHOS	FÊMEAS	MACHOS	FÊMEAS
C -	65,38 ± 2,23	90,72 ± 1,28	55,15 ± 2,25	89,75 ± 1,27	10,22 ± 0,37	9,97 ± 0,40
P -	89,42 ± 2,30	90,36 ± 1,22	75,49 ± 1,63	82,49 ± 0,87	13,93 ± 0,80	10,86 ± 0,51
S -	91,96 ± 3,07	105,55 ± 2,09	78,34 ± 3,29	91,46 ± 1,37	13,62 ± 0,83	14,09 ± 0,90

	(AT) ÁREA TOTAL DA ADRENAL		(AC) ÁREA DA CORTICAL		(AM) ÁREA DA MEDULAR	
	MACHOS	FÊMEAS	MACHOS	FÊMEAS	MACHOS	FÊMEAS
C x P -	(*)	-	(*)	(*)	-	-
C x S -	(*)	(*)	(*)	(*)	-	-
P x S -	-	-	-	-	-	-

MACHOS X FÊMEAS						
C x C -	(**)		(**)			
S x S -	-		-			
P x P -	(**)		(*)			

Interpretação da análise estatística: diferenças significativas (\*) P 0,05 ; (\*\*) P 0,01

Tabela 3 - Ação da pinealectomia e da operação simulada: Variação da relação entre a espessura de cada camada e a espessura total da cortical da adrenal de ratos. Os valores correspondem as médias, expressas em  $\mu\text{m}$ , e seus respectivos erros padrões; são resultantes da determinação efetuada em 100 porções diferentes de cada camada, em 5 animais de cada sexo, para cada grupo.

	GLOMERULAR/E TOTAL		FASCICULAR/E TOTAL		RETICULAR/E TOTAL	
	MACHOS	FÊMEAS	MACHOS	FÊMEAS	MACHOS	FÊMEAS
C -	0,134 $\pm$ 0,005	0,077 $\pm$ 0,002	0,610 $\pm$ 0,018	0,579 $\pm$ 0,017	0,256 $\pm$ 0,006	0,244 $\pm$ 0,006
P -	0,095 $\pm$ 0,005	0,082 $\pm$ 0,001	0,647 $\pm$ 0,012	0,639 $\pm$ 0,018	0,247 $\pm$ 0,007	0,279 $\pm$ 0,011
S -	0,124 $\pm$ 0,004	0,070 $\pm$ 0,003	0,579 $\pm$ 0,010	0,641 $\pm$ 0,028	0,295 $\pm$ 0,013	0,288 $\pm$ 0,013

	GLOMERULAR/E TOTAL		FASCICULAR/E TOTAL		RETICULAR/E TOTAL	
	MACHOS	FÊMEAS	MACHOS	FÊMEAS	MACHOS	FÊMEAS
C x P -	(*)	-	-	-	-	-
C x S -	-	-	-	-	-	-
P x S -	-	-	-	-	-	-

	MACHOS X FÊMEAS
C x C -	(**)
S x S -	(*)
P x P -	-

Interpretação da análise estatística: diferenças significativas (\*) P 0,05 ; (\*\*) P 0,01

Tabela 4 - Ação da pinealectomia e da operação simulada: Variação do volume nuclear nas camadas da cortical da adrenal de ratos. Os Valores correspondem às médias, expressas em unidades arbitrárias, e seus respectivos erros padrões; são resultantes da determinação efetuada em 300 núcleos por camada, em 6 animais de cada sexo, para cada grupo.

		GLOMERULAR		FASCICULAR		RETICULAR	
		MACHOS	FÊMEAS	MACHOS	FÊMEAS	MACHOS	FÊMEAS
C	-	57,38 ± 0,874	51,58 ± 0,751	146,78 ± 2,471	155,21 ± 2,312	62,13 ± 1,030	69,63 ± 1,596
P	-	48,23 ± 1,098	46,52 ± 0,823	155,28 ± 1,731	154,03 ± 3,085	64,56 ± 0,890	72,87 ± 1,713
S	-	55,20 ± 0,616	49,16 ± 0,418	153,47 ± 2,930	155,07 ± 1,328	60,26 ± 0,927	71,61 ± 1,026

		GLOMERULAR		FASCICULAR		RETICULAR	
		MACHOS	FÊMEAS	MACHOS	FÊMEAS	MACHOS	FÊMEAS
C x P	-	(*)	-	-	-	-	-
C x S	-	-	-	-	-	-	-
P x S	-	(*)	-	-	-	-	-

MACHOS X FÊMEAS							
C x C	-	(*)	-	-	-	-	-
S x S	-	(**)	-	-	-	-	(**)
P x P	-	-	-	-	-	-	-

Interpretação da análise estatística: diferenças significativas (\*) P 0,05 (\*\*\*) P 0,01



Tabela 5 - Ação da pinealectomia e da operação simulada: Variação da forma do núcleo ( $D_1 - D_2$ ) das camadas da cortical da adrenal de ratos. Os valores correspondem às médias, expressas em unidades arbitrárias, e seus respectivos erros padrões; são resultantes da determinação efetuada em 300 núcleos por camada, em 6 animais de cada sexo, para cada grupo.

		GLOMERULAR		FASCICULAR		RETICULAR	
		MACHOS	FÊMEAS	MACHOS	FÊMEAS	MACHOS	FÊMEAS
C	-	1,158 ± 0,023	1,182 ± 0,034	0,745 ± 0,025	0,882 ± 0,025	0,712 ± 0,019	0,885 ± 0,044
P	-	1,481 ± 0,031	1,177 ± 0,021	0,837 ± 0,018	0,906 ± 0,033	0,857 ± 0,027	0,828 ± 0,013
S	-	1,295 ± 0,047	1,065 ± 0,036	0,847 ± 0,025	0,985 ± 0,019	0,878 ± 0,036	0,533 ± 0,016

		GLOMERULAR		FASCICULAR		RETICULAR	
		MACHOS	FÊMEAS	MACHOS	FÊMEAS	MACHOS	FÊMEAS
C x P	-	(**)	-	-	-	-	(*)
C x S	-	-	-	-	-	-	(*)
P x S	-	-	-	-	-	-	-

		MACHOS X FÊMEAS	
C x C	-	-	-
S x S	-	-	(*)
P x P	-	-	(**)

Interpretação da análise estatística. diferenças significativas (\*) P 0,05 ; (\*\*) P 0,01

Tabela 6 - Ação da pinealectomia e da operação simulada: Variação da intensidade da reação com o reativo de Schiff, na cortical da adrenal de ratos. Os valores correspondem às médias e seus respectivos erros padrões, expressos em unidades de D.O., determinados em 5 animais, de cada sexo, para cada grupo, através da histofotometria.

		GLOMERULAR		FASCICULAR		RETICULAR	
		MACHOS	FÊMEAS	MACHOS	FÊMEAS	MACHOS	FÊMEAS
C	-	0,048 ± 0,003	0,059 ± 0,003	0,049 ± 0,003	0,057 ± 0,003	0,040 ± 0,002	0,049 ± 0,002
P	-	0,053 ± 0,001	0,058 ± 0,001	0,053 ± 0,002	0,057 ± 0,002	0,048 ± 0,001	0,048 ± 0,001
S	-	0,053 ± 0,002	0,061 ± 0,003	0,051 ± 0,002	0,063 ± 0,003	0,049 ± 0,002	0,049 ± 0,003

Interpretação da análise estatística: não há diferença significativa.

Tabela 7 - Ação da pinealectomia e da operação simulada: Variação da intensidade da reação do ácido periódico - reativo de Schiff (PAS), na cortical da adrenal de ratos. Os valores correspondem às médias e seus respectivos erros padrões, expressos em unidades de D.O., determinados em 6 animais do sexo feminino e 4 animais do sexo masculino, para cada grupo, através da histofotometria.

	GLOMERULAR		FASCICULAR		RETICULAR	
	MACHOS	FÊMEAS	MACHOS	FÊMEAS	MACHOS	FÊMEAS
C	0,092 ± 0,002	0,116 ± 0,002	0,103 ± 0,003	0,121 ± 0,003	0,090 ± 0,003	0,113 ± 0,004
P	0,106 ± 0,001	0,117 ± 0,002	0,110 ± 0,001	0,120 ± 0,003	0,100 ± 0,002	0,104 ± 0,002
S	0,103 ± 0,001	0,110 ± 0,002	0,106 ± 0,001	0,114 ± 0,002	0,097 ± 0,002	0,094 ± 0,002

Interpretação da análise estatística: Apenas há diferenças significativas:

MACHOS E FÊMEAS: C x C - glomerular (\*) .

(\*) P 0,05

Tabela 3 - Ação da pinealectomia e da operação simulada : Variação da intensidade da coloração para lípidos totais (Negro de Sudan B), na cortical da adrenal de ratos. Os valores correspondem às médias e seus respectivos erros padrões, expressos em unidades de D.O., determinados em 5 animais de cada sexo, para cada grupo, através da histofotometria.

		GLANDULAR		FASCICULAR		RETICULAR	
		MACHOS	FÊMEAS	MACHOS	FÊMEAS	MACHOS	FÊMEAS
C	-	0,793 ± 0,013	0,825 ± 0,013	0,737 ± 0,009	0,657 ± 0,014	0,490 ± 0,010	0,443 ± 0,005
P	-	0,634 ± 0,015	0,739 ± 0,018	0,609 ± 0,018	0,641 ± 0,017	0,490 ± 0,009	0,441 ± 0,012
S	-	0,687 ± 0,013	0,859 ± 0,003	0,623 ± 0,013	0,726 ± 0,009	0,460 ± 0,009	0,459 ± 0,016

		GLANDULAR		FASCICULAR		RETICULAR	
		MACHOS	FÊMEAS	MACHOS	FÊMEAS	MACHOS	FÊMEAS
C x P	-	-	-	(*)	-	(*)	-
C x S	-	-	-	(*)	-	-	-
P x S	-	-	-	-	-	-	-

		MACHOS X FÊMEAS					
C x C	-	-	-	-	-	-	-
S x S	-	(**)	-	(*)	-	-	-
P x P	-	(**)	-	-	-	-	-

Interpretação da análise estatística: diferenças significativas (\*) P 0,05 ; (\*\*) P 0,01

Tabela 9 - Ação da pinealectomia e da operação simulada: Variação da intensidade da reação para colesterol livre e compostos afins (Permanganato de potássio - Azul de Toluidina - pH 0.5), na cortical da adrenal de ratos. Os valores correspondem às médias e seus respectivos erros padrões, expressos em unidades de D.C., determinados em 5 animais de cada sexo, para cada grupo, através da histofotometria.

		GLOMERULAR		FASCICULAR		RETICULAR	
		MACHOS	FÊMEAS	MACHOS	FÊMEAS	MACHOS	FÊMEAS
C	-	0,086 ± 0,002	0,112 ± 0,002	0,062 ± 0,002	0,105 ± 0,002	0,059 ± 0,002	0,104 ± 0,003
P	-	0,104 ± 0,002	0,139 ± 0,004	0,082 ± 0,002	0,132 ± 0,002	0,073 ± 0,003	0,125 ± 0,002
S	-	0,093 ± 0,002	0,098 ± 0,003	0,071 ± 0,001	0,112 ± 0,003	0,069 ± 0,002	0,112 ± 0,002

		GLOMERULAR		FASCICULAR		RETICULAR	
		MACHOS	FÊMEAS	MACHOS	FÊMEAS	MACHOS	FÊMEAS
C x P	-	(*)	(*)	(**)	(**)	(*)	(*)
C x S	-	-	-	-	-	-	-
P x S	-	-	(**)	(*)	(*)	-	-

		MACHOS X FÊMEAS	
C x C	-	(**)	(**)
S x S	-	-	(**)
P x P	-	(**)	(**)

Interpretação da análise estatística: diferenças significativas (\*) P 0,05 ; (\*\*) P 0,01

Tabela 10 - Ação da pinealectomia e da operação simulada: Variação da intensidade da reação do AFMTG para fosfolípidos dotados de colina ( lecitinas ), na cortical da adrenal de ratos. Os valores correspondem às médias e seus respectivos erros padrões, expressos em unidades de D.O., determinados em 6 animais do sexo masculino e 5 animais do sexo feminino, para cada grupo, através da histofotometria.

		GLOMERULAR		FASCICULAR		RETICULAR	
		MACHOS	FÊMEAS	MACHOS	FÊMEAS	MACHOS	FÊMEAS
C	-	0,153 ± 0,005	0,110 ± 0,005	0,126 ± 0,004	0,113 ± 0,005	0,175 ± 0,006	0,179 ± 0,011
P	-	0,096 ± 0,003	0,078 ± 0,003	0,086 ± 0,003	0,113 ± 0,006	0,112 ± 0,005	0,164 ± 0,004
S	-	0,134 ± 0,005	0,075 ± 0,002	0,125 ± 0,005	0,081 ± 0,003	0,154 ± 0,007	0,115 ± 0,002

		GLOMERULAR		FASCICULAR		RETICULAR	
		MACHOS	FÊMEAS	MACHOS	FÊMEAS	MACHOS	FÊMEAS
C x P	-	(**)	(*)	(**)	-	(**)	-
C x S	-	-	(*)	-	(*)	-	(*)
P x S	-	(*)	-	(*)	(*)	(*)	(**)

		MACHOS X FÊMEAS					
C x C	-	-	-	-	-	-	-
S x S	-	(**)	-	(*)	-	-	-
P x P	-	-	-	-	-	-	-

Interpretação da análise estatística: diferenças significativas (\*) P 0,05 ; (\*\*) P 0,01

Tabela 11 - Ação da pinealectomia e da operação simulada: Variação da intensidade da reação com o reativo de Dragendorff (colina livre), na cortical da adrenal de ratos. Os valores correspondem às médias e seus respectivos erros padrões, expressos em unidades de D.O., determinados em 6 animais de cada sexo, para cada grupo, através da histofotometria.

		GLOMERULAR		FASCICULAR	
		MACHOS	FÊMEAS	MACHOS	FÊMEAS
C	-	0,127 ± 0,004	0,118 ± 0,002	0,124 ± 0,005	0,108 ± 0,003
P	-	0,149 ± 0,002	0,130 ± 0,003	0,137 ± 0,002	0,126 ± 0,005
S	-	0,150 ± 0,001	0,148 ± 0,001	0,153 ± 0,003	0,130 ± 0,002

		GLOMERULAR		FASCICULAR	
		MACHOS	FÊMEAS	MACHOS	FÊMEAS
C x P	-	(*)	-	-	-
C x S	-	(*)	(**)	(*)	(*)
P x S	-	-	(*)	(*)	-

		MACHOS X FÊMEAS	
C x C	-	-	-
S x S	-	-	(*)
P x P	-	(*)	-

Interpretação da análise estatística: diferenças significativas (\*) P 0,05 ; (\*\*) P 0,01

Tabela 12 - Ação da pinealectomia e da operação simulada: Variação da intensidade da reação para lípidos insaturados, na cortical da adrenal de ratos. Os valores correspondem às médias e seus respectivos erros padrões, expressos em unidades de D.O., determinados em 6 animais de cada sexo, para cada grupo, através da histofotometria.

	GLOMERULAR		FASCICULAR		RETICULAR	
	MACHOS	FÊMEAS	MACHOS	FÊMEAS	MACHOS	FÊMEAS
C	0,026 ± 0,0034	0,018 ± 0,001	0,026 ± 0,0003	0,029 ± 0,001	0,032 ± 0,001	0,025 ± 0,001
P	0,037 ± 0,002	0,023 ± 0,001	0,033 ± 0,001	0,031 ± 0,002	0,040 ± 0,001	0,039 ± 0,001
S	0,039 ± 0,001	0,022 ± 0,001	0,031 ± 0,001	0,025 ± 0,001	0,034 ± 0,002	0,030 ± 0,001

	GLOMERULAR		FASCICULAR		RETICULAR	
	MACHOS	FÊMEAS	MACHOS	FÊMEAS	MACHOS	FÊMEAS
C x P	(*)	-	(**)	(*)	(**)	(**)
C x S	(*)	-	(**)	-	-	-
P x S	-	-	(*)	-	-	(*)

MACHOS X FÊMEAS

C x C	(**)	(*)	-
P x P	(*)	(*)	-
S x S	(*)	-	-

Interpretação da análise estatística: diferenças significativas (\*) P 0,05 ; (\*\*) P 0,01



Tabela 13 - Ação da pinealectomia e da operação simulada: Variação da intensidade da reação do Azul da Prússia ( $Fe^{+++}$ ), na cortical da adrenal de ratos. Os valores correspondem às médias e seus respectivos erros padrões, expressos em unidades de D.O., determinados em 5 animais de cada sexo, para cada grupo, através da histofotometria.

		GLOMERULAE		FASCICULAR		RETICULAR	
		MACHOS	FÊMEAS	MACHOS	FÊMEAS	MACHOS	FÊMEAS
C	-	0,075 ± 0,001	0,050 ± 0,001	0,061 ± 0,001	0,044 ± 0,002	0,085 ± 0,003	0,057 ± 0,004
P	-	0,038 ± 0,002	0,038 ± 0,001	0,033 ± 0,001	0,030 ± 0,001	0,049 ± 0,003	0,045 ± 0,002
S	-	0,062 ± 0,008	0,041 ± 0,002	0,056 ± 0,005	0,032 ± 0,001	0,076 ± 0,005	0,053 ± 0,005

		GLOMERULAE		FASCICULAR		RETICULAR	
		MACHOS	FÊMEAS	MACHOS	FÊMEAS	MACHOS	FÊMEAS
C x P	-	(**)	(*)	(**)	(*)	(**)	-
C x S	-	-	-	-	(*)	-	-
P x S	-	-	-	-	-	-	-

		MACHOS X FÊMEAS					
C x C	-	(**)		(**)		(*)	
S x S	-	-		-		-	
P x P	-	-		-		-	

Interpretação da análise estatística: diferenças significativas (\*) P 0,05 ; (\*\*) P 0,01

Adrenais de ratos machos, fixadas em formol cálcio e seccionadas em micrótomo de congelação: fig. H1 - Negro de Sudan B; fig. H2 - permanganato de potássio - azul de Toluidina (pH 0,5); fig. H3 - ácido fosfomolibdico - tioglicólico; fig. H4 - reativo de Dragendorff; fig. H5 - lípidos insaturados; Aumento 130 x ( exceção fig. H4 - 110 x).

A ultraestrutura da cortical normal foi amplamente estudada, por diversos autores. Assim sendo, sua repetição é dispensável. Necessário se faz mencionar as características ultraestruturais normais, que foram alteradas em decorrência da ablação da pineal, com a descrição concomitante das alterações. Como a pinealectomia é, indubitavelmente, um fator de "stress", as mudanças ultraestruturais poderiam erroneamente ser interpretadas como decorrentes da falta da glândula, quando na realidade poderiam derivar do "stress" cirúrgico. Com o fim de eliminar tais erros de interpretação, foram estudadas as alterações que ocorrem na pinealectomia simulada, o que possibilita distinguir alterações decorrentes da pinealectomia propriamente dita. A análise ultraestrutural foi efetuada apenas nos machos, porquanto neste sexo foram observadas as maiores alterações do ponto de vista histológico quantitativo e histoquímico, em decorrência da pinealectomia.

### III.3.1 - Zona Glomerular

Nos ratos pinealectomizados o perfil das células da glomerular da adrenal é, em geral, retilíneo, com raríssimas depressões marginais (fig. E6). As microvilosidades aparentam ser mais longas e numerosas, na confluência de várias células. Próximo à membrana celular, ou no interior das microvilosidades, podem ser vistos corpos densos pequenos, cuja membrana envolvente não se encontra aderida ao conteúdo osniófilo (fig. E9). As figuras de pinocitose e as vesículas com envoltório eletrodense, também parecem ser mais freqüentes. Em virtude da ausência das concavidades, no limite celular, os espaços intercelulares apresentam-se mais estreitos.

As alterações mais evidentes, provocadas pela pinealectomia, referem-se aos lipossomas. O hialoplasma encontra-se quase totalmente ocupado por eles, diferentemente do observado nos outros grupos de animais. Os lipossomas projetam um halo negro em torno, porém de amplitude menor que o verificado nos animais sujeitos ao "stress". A forma dos lipossomas pode apresentar-se irregular, ficam aglomerados no interior da célula, sem sinais de extrusão, daí a aparência lisa da superfície celular.

Os lisossomas dão impressão de serem mais abundantes nas células dos animais pinealectomizados que nas dos grupos C e S e o seu interior apresenta, às vezes, estrutura vesicular, semelhante às cristas mitocondriais. Os lisossomas podem estar associados aos lipossomas, sem haver entre ambos barreira membranosa (fig. E 11).

Os mitocôndrios da glomerular da adrenal normal apresentam cristas tubulares e túbulo-vesiculares (figs. E1-E3). Nos ratos pinealectomizados eles diferem dos observados nos animais dos grupos C e S, pela presença de rompimento da membrana externa e das cristas, permitindo contato direto da matriz com o hialoplasma e com os lipossomas adjacentes (fig. E6, inserção). Mitocôndrios aberrantes, claviformes, exibindo cristas com arranjo incomum, dispostas em várias direções, ou com figuras mielínicas, são observados com frequência. As cristas mitocondriais podem transformar-se em túbulos extremamente longos, paralelos, oferecendo, em secção transversal, organização paracrystalina (figs. E7-E8, inserção). Estas cristas possuem, em sequência, regiões mais estreitas e regiões mais largas, de tal maneira que a porção larga fica ao lado da porção mais estreita do túbulo vizinho. As paredes são altamente espessadas e osmiófilas. Outras células possuem mitocôndrios com cristas esparsas, que se apresentam como expansões da membrana mitocondrial interna (fig. E10). Nos animais que sofreram pinealectomia, simulada ou não, a matriz mitocondrial é mais eletrodensa não se observam as cristas com arranjos concêntricos, observadas nos controles (fig. E3). Por outro lado, nos ratos sujeitos ao "stress cirúrgico" podem aparecer mitocôndrios com cristas exclusivamente vesiculares, características da zona fascicular, fato este não verificado nos ratos controles e pinealectomizados (fig. E5). A observação sugere que a quantidade de mitocôndrios é menor nos animais pinealectomizados.

O retículo endoplasmático liso (R.E.L.), às vezes com aspecto vacuolar, parece diminuído nos animais pinealectomizados; porém, parece que há maior número de polissomas e retículo endoplasmático granular (fig. E10), nestes animais. O complexo de Golgi se resolve em cisternas longas

e largas, sáculos e vesículas com envoltório eletrodense (figs. E6, E9). Parece ser mais desenvolvido que nos ratos controles (fig. E2); porém, não há diferenças visíveis em relação aos submetidos à operação simulada (fig. E4).

O núcleo, ao M.E., não denota diferenças visíveis, nos ratos pinealectomizados.

### III.3.2 - Zona Fascicular

Uma das mais evidentes alterações exibidas pela camada fascicular, nos animais pinealectomizados, consiste na exigüidade dos espaços intercelulares, os quais se caracterizam pela presença de material condensado, em parte amorfo, contendo microvilosidades colabadas e, às vezes, estruturas fibrosas (fig. E24). Esse material pode penetrar no interior do citoplasma, isolando orgânulos. O núcleo é polimerfo, com superfície mais corrugada que nos animais controles e nos sujeitos ao "stress" cirúrgico. O espaço perinuclear é amplo e mantém relação estreita com os lipossomas, o R.E.L. e os mitocôndrios (fig. E25). O R.E.L. exibe características eminentemente vacuolares, diferentemente dos controles, onde ele se apresenta tubular, e dos animais sujeitos ao "stress", onde há os dois tipos de disposição (figs. E12, E14, E25, para comparação).

Nos animais do grupo S, há presença de células fasciculares "claras" e "escuras", fato não observado nos animais do grupo P e C. As primeiras apresentam R.E.L. vacuolar, menor número de mitocôndrios, maior número de lipossomas e hialoplasma menos denso, enquanto que as células escuras possuem R.E.L. tubular, maior quantidade de mitocôndrios, e menor de lipossomas e hialoplasma mais denso (fig. E 15 ).

Estruturas tubulares curtas, situadas próximo ao núcleo, encontradas nos ratos pinealectomizados, foram interpretadas como elementos constituintes do complexo de Golgi, embora não tenham as características usuais. Estas estruturas se apresentam como se estivessem tracionadas, com os túbulos justapostos, com extremidades afiladas e dirigidos na mesma direção (fig. E28). Nessas condições, é difícil constatar possível diferença quantitativa em relação aos animais dos grupos S e C.

Quanto aos lipossomas, parecem ocorrer em maior número nos animais pinealectomizados; porém, exibem alterações qualitativas semelhantes às notadas nos animais que sofreram pinealectomia simulada, e não ser pela presença de gotas lipídicas gigantes (fig. E27). As alterações qualitativas, observadas nos lipossomas da fascicular dos animais dos grupos S e P, são as seguintes: 1) não se apresentam esféricos, 2) podem estar arrebatados, semi-solubilizados, ou sob forma de agulhas ou fios (figs. E14; E15; E24); 3) podem apresentar membranas enroladas, no seu interior (fig. E22), as quais podem também ser vistas no espaço intercelular (fig. E23), 4) exibem diferentes graus de densidade (figs. E14; E18, E24).

A abundância e o polimorfismo exibidos pelos lipossomas, nos animais controles, diminuem após a pinealectomia. Deve ser efeito do "stress" cirúrgico, porque o mesmo foi observado nos animais que sofreram operação simulada. A textura do conteúdo interno dos lipossomas é, também, mais homogênea, nos ratos pinealectomizados, sugerindo que não há muita lise interna. Inclusões cristalinas podem estar contidas dentro dos lipossomas, fato este observado nos animais dos três grupos (C, S e P), as quais poderiam representar acúmulo de colesterol (fig. E12; inserção da fig. E24).

Os mitocôndrios da fascicular da adrenal caracterizam-se pela presença de cristas vesiculares (fig. E12). Nos ratos pinealectomizados, eles apresentam algumas alterações estruturais, também encontradas nos mitocôndrios dos ratos que sofreram "stress" cirúrgico e que são: 1) rompimento da membrana externa (figs. E14; E26); 2) presença de túbulos intramitocondriais (TIM), com estrutura paracristalina, ou melhor, agregados de até 20 túbulos, de comprimento variado e diâmetro de cerca de 100 Å (figs. E20-E21), com extremidades abertas e aparentemente localizadas sobre as cristas mitocondriais; 3) presença de um segundo tipo de inclusão tubular, sem padrão paracristalino, caracterizado pela reunião de não mais que três túbulos, com 200 Å de diâmetro, cujas paredes são trilaminares (fig. E19), localizados nas periferias da membrana mitocondrial e sobrepostos às cristas; 4) membranas bastante enroladas, em diferentes estágios de

desenvolvimento, estão também presentes nos mitocôndrios da fascicular dos ratos pinealectomizados, (fig. E26). Por outro lado, nos animais pinealectomizados não aparecem os mitocôndrios em forma de bastonetes longos, frequentes na transição entre fascicular e reticular dos animais do grupo S (figs. E17-18), os quais comumente apresentam vacúolos cujo interior é vesiculoso.

### III.3.3 - Zona Reticular

As células da zona reticular são bastante alongadas e angulosas (fig. E29). A pinealectomia provoca redução dos espaços intercelulares e periendotheliais, além do preenchimento dos mesmos por material amorfo e fibroso, como ocorre na fascicular. Por causa disso, não ocorrem os grandes vacúolos intercelulares, presentes nos controles e abundantes nos animais sujeitos ao "stress" cirúrgico (fig. E32; fig. E34). Esses vacúolos são resultantes da confluência de vários lipossomas que, alcançando a margem da célula, são eliminados, remanesecendo grandes depressões marginais com restos das membranas dos lipossomas.

A quantidade de lipossomas, apesar de reduzida já nos grupos C e S, parece diminuir mais nos ratos pinealectomizados. As alterações morfológicas desses orgânulos são semelhantes às que ocorrem na fascicular, embora não tão acentuadas (figs. E36, E40).

Os mitocôndrios da zona reticular da córtex adrenal normal apresentam cristas tubulares, ou túbulo-vesiculares. Alguns arranjos exibidos pelas cristas dos mitocôndrios da reticular de ratos intactos, são observados na figura E30. Nos animais pinealectomizados, não aparecem mitocôndrios desse tipo, nem outros com alterações semelhantes às apresentadas pelos ratos sujeitos ao "stress" cirúrgico e mostradas na figura E33. Por outro lado, algumas modificações estruturais, verificadas nos mitocôndrios dos ratos do grupo S (fig. E32), foram também constatadas após a pinealectomia e são representadas pelos túbulos intramitocôndriais (TIM) (fig. E37, canto esquerdo) e por pequenos vacúolos (fig. E36). Os dois grupos, S e P, podem apresentar mitocôndrios com cristas vesiculares, características da fascicular (figs. E32, E39). Alguns mitocôndrios, nos

animais pinealectomizados, podem apresentar ruptura da membrana externa e outros podem exibir número de cristas bastante reduzido (figs. E36, E39, E40).

O R.E.L. assume disposição vacuolar, nas células dos ratos pinealectomizados, enquanto nos outros dois grupos de animais (C e S) apresenta-se tubular e é menos desenvolvido que nos animais sujeitos ao "stress" cirúrgico.

A quantidade de lisossomas, nos animais pinealectomizados, parece menor que nos controles e nos que sofreram operação simulada (figs. E29, E35). São bastante densos aos eletrons e redondos, ou podem ter cristais no seu interior (fig. E38). Na reticular, muitos dos corpos densos assemelham-se aos grãos de lipofuscina, considerados elementos de envelhecimento celular.

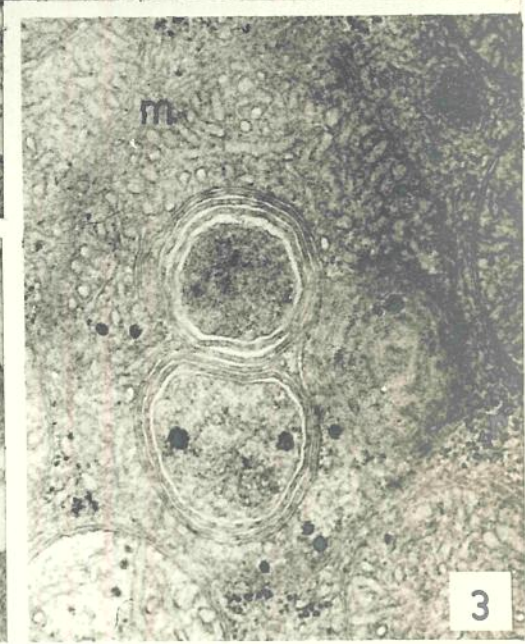
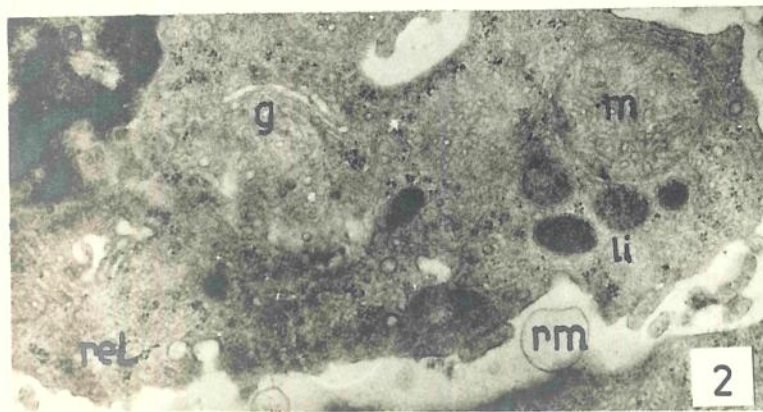
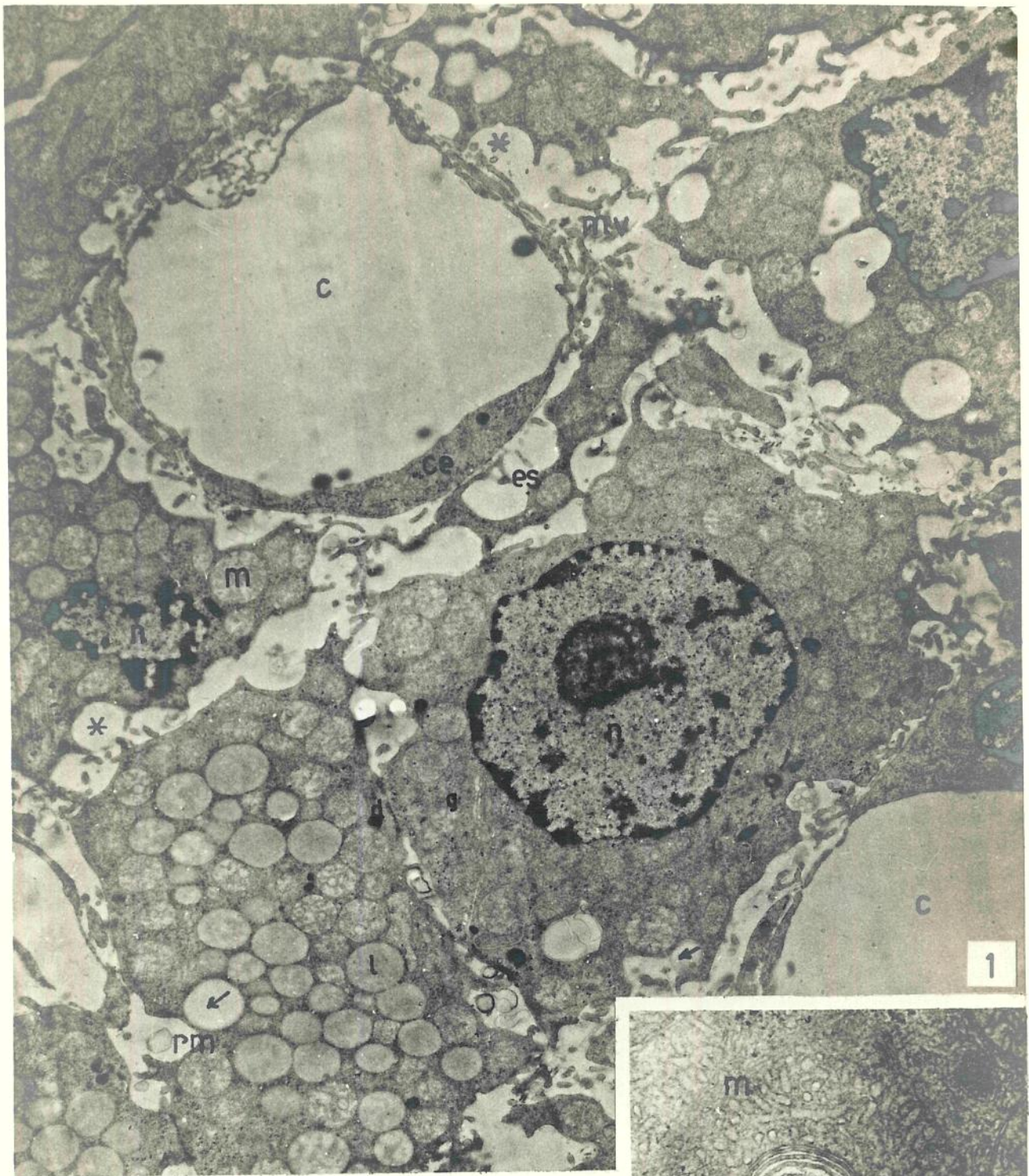
As células da reticular raramente contêm aparelho de Golgi, o qual é de tamanho normal, porém com sinais de alterações nos animais pinealectomizados (fig. E38).

Quanto aos macrófagos, não se verificam alterações ultraestruturais ou numéricas na reticular dos animais dos grupos S e P, em relação aos controles.



## ZONA GLOMERULAR DA ADRENAL DE RATOS NORMAIS

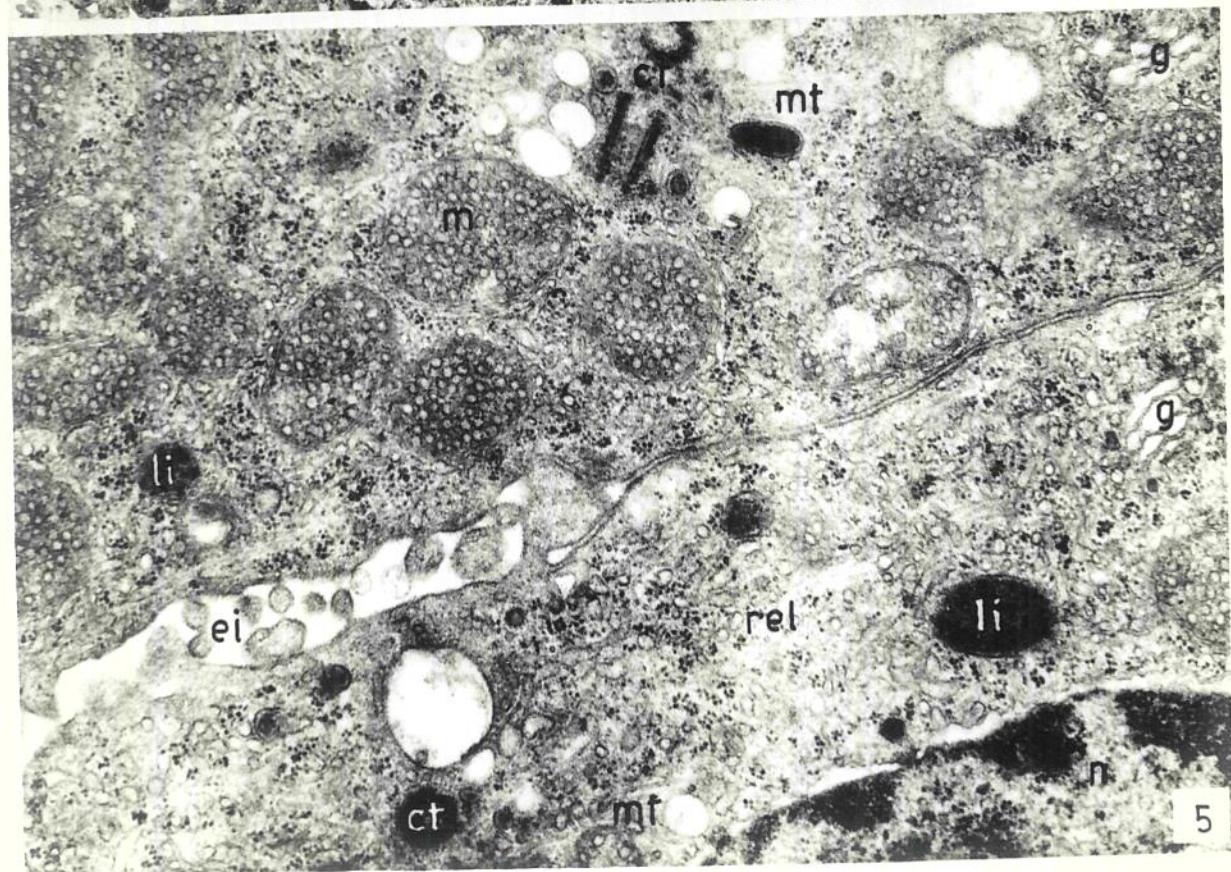
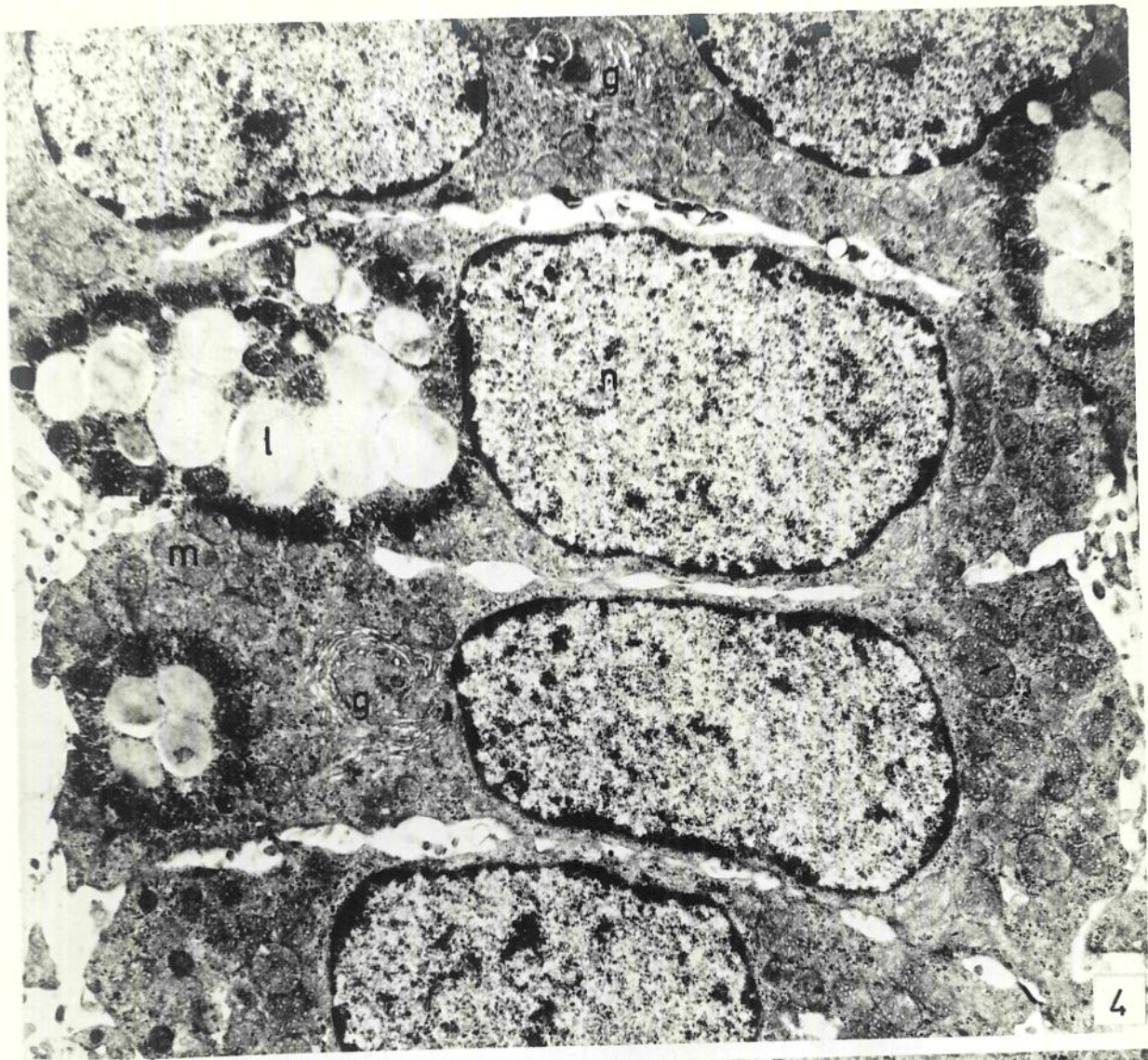
Figs. E1-E3 (5 800x; 13 400x; 27 000x) - Aparência geral das células da zona glomerular: núcleo (n); lipossomas (l); lisossomas (la); complexo de Golgi (g); retículo endoplasmático liso (rel), disposto em forma de túbulos, mitocôndrios (m), cuja estrutura tubular das cristas caracteriza a zona, desmosomas (d) e ribossomas. Alguns mitocôndrios podem apresentar aspectos degenerativos (fig. E3). Os lipossomas podem apresentar-se em fase de extrusão (seta) para o espaço intercelular, remanesecendo concavidades (asteriscos), que tornam a periferia das células bastante irregular. Nos espaços intercelulares vêem-se restos membranosos (ru) e microvilosidades (rv).



ZONA GLOMERULAR DA ADRENAL DE RATOS SUBMETIDOS À PINEALECTOMIA SIMULADA

Fig. E4 (8 300x) - Células com superfície mais lisa, mitocôndrios (m) mais condensados e numerosos, complexo de Golgi (g) mais desenvolvido. Os lipossomas (l) mostram-se aglomerados e são envolvidos por halo negro.

Fig. E5 (27 000x) - Porção de duas células glomerulares, separadas pelo espaço intercelular (ei), exibindo dois centríolos (ct), retículo endoplasmático tubular desenvolvido (rel), complexo de Golgi (g), mitocôndrios (m) com cristas vesiculares, características da zona fascicular, grande quantidade de microtúbulos (mt) e alguns lisossomas (li) altamente densos.

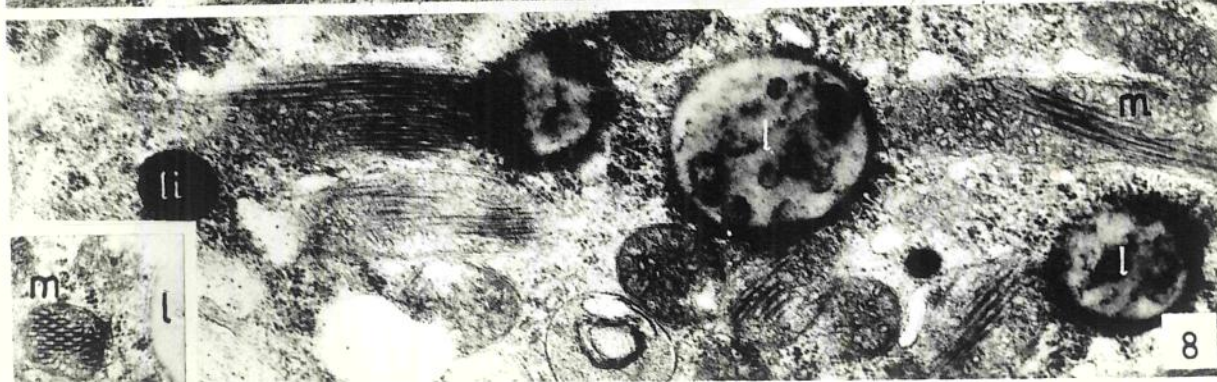
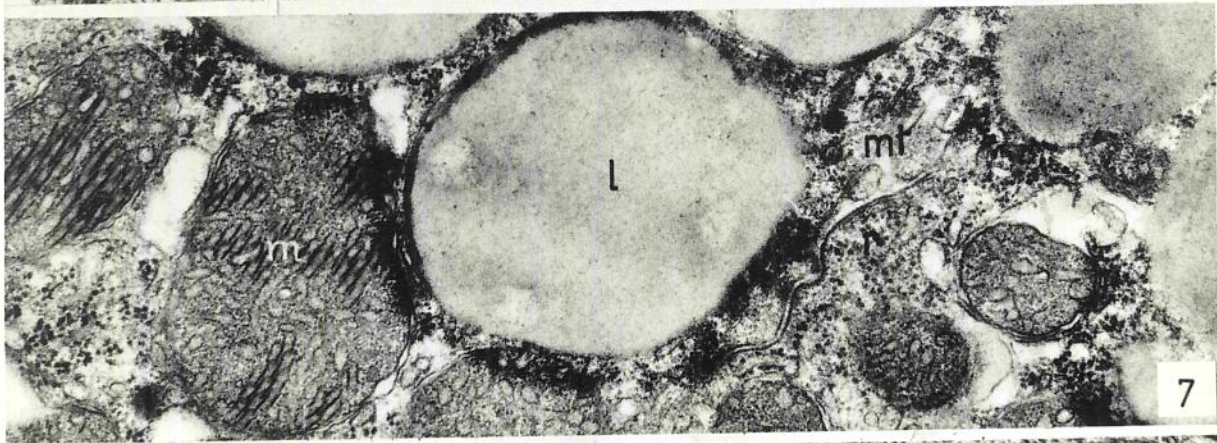
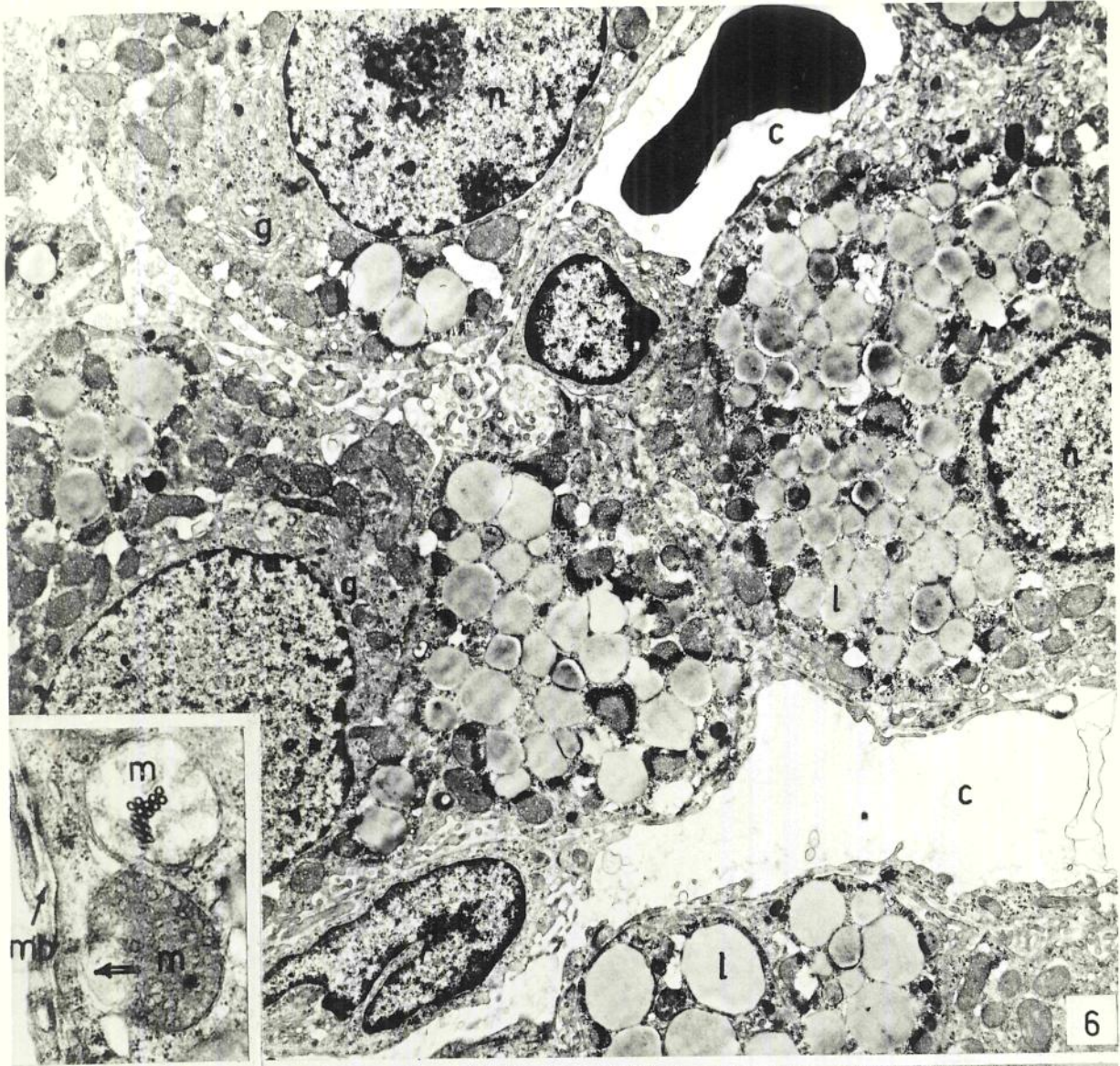


## ZONA GLOMERULAR DA ADRENAL DE RATOS FIMBALECTOMIZADOS

Fig. E6 (6 000x) - Aparência geral das células, que se caracterizam pela abundância de lipossomas (l) e por apresentarem a periferia com concavidades marginais resultantes da liberação lipossômica. Os espaços intercelulares são exíguos. Capilares (c) e célula endotelial (canto inferior esquerdo). O complexo de Golgi (g) é relativamente bem desenvolvido. Os mitocôndrios (m), com matriz bastante densa e aparentemente em menor número, podem apresentar-se rompidos.

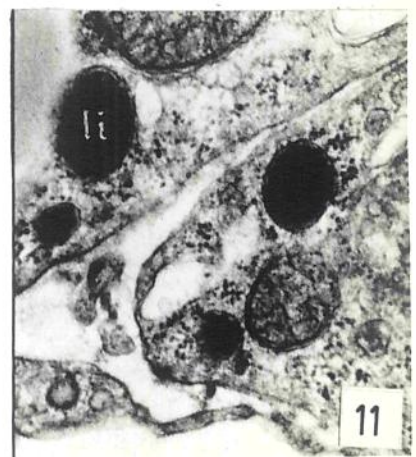
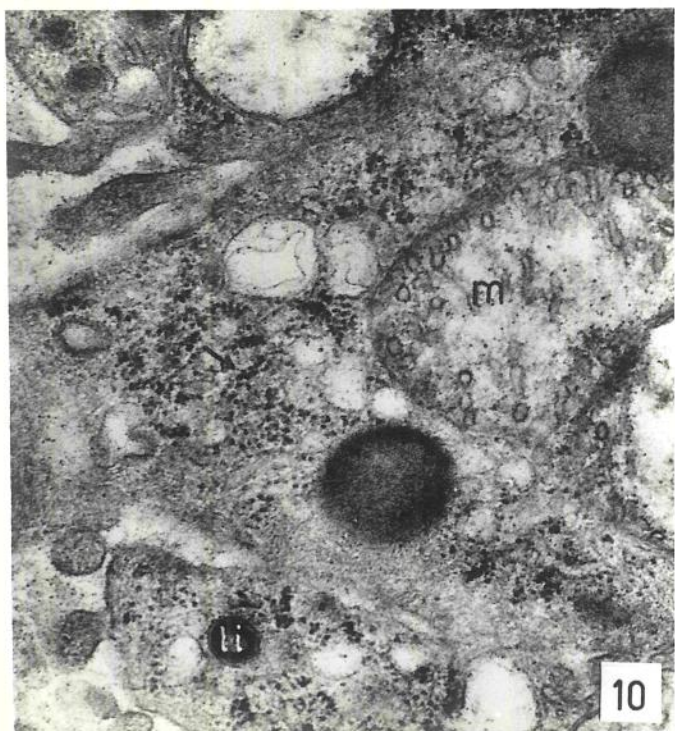
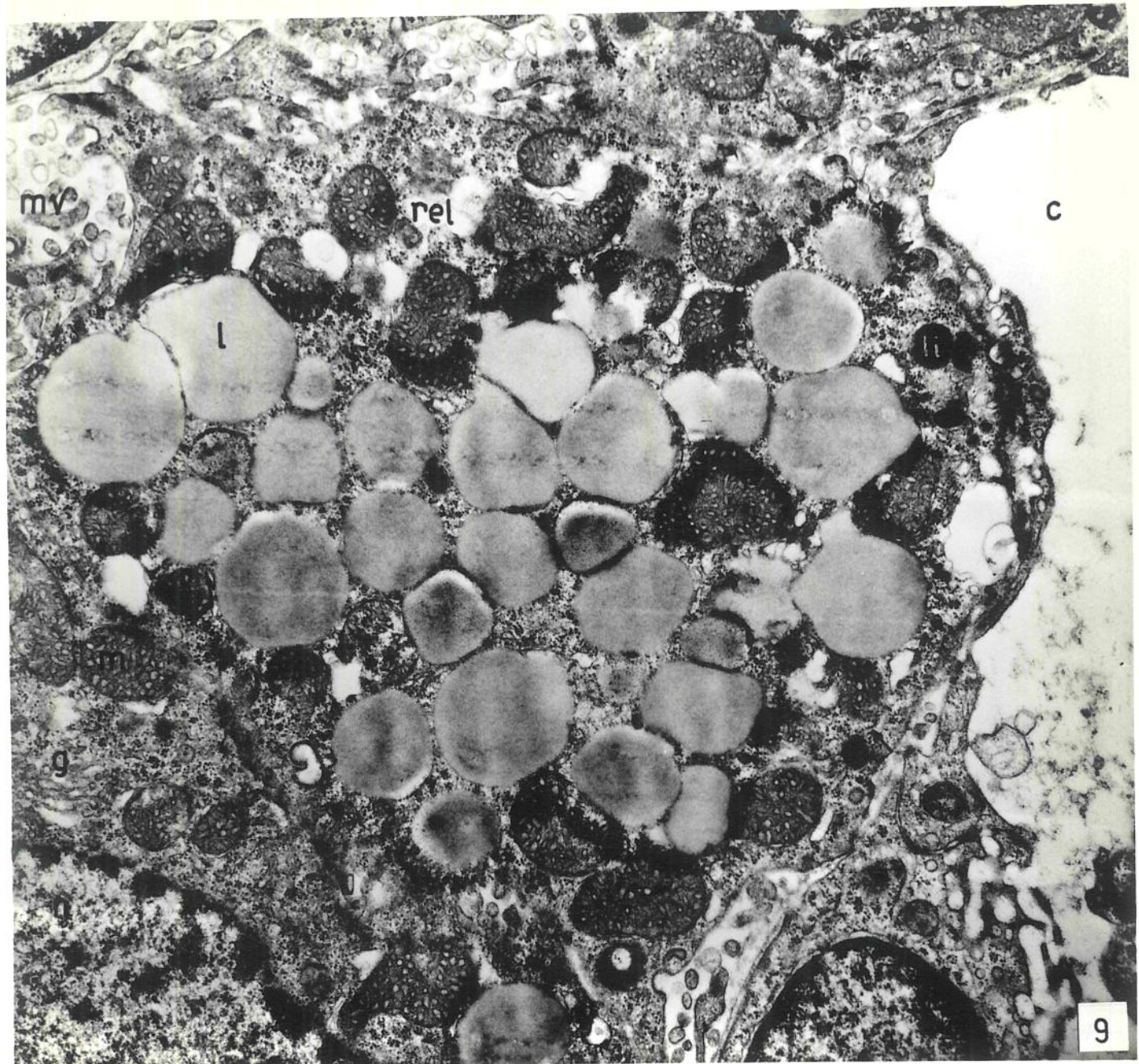
Inserção (21 600x) - Mitocôndrios, evidenciando a membrana externa rompida, pondo em contato o seu interior com o hialoplasma (seta); túbulos cortados transversalmente, que representam a configuração adquirida pelas cristas. Membrana basal (mb).

Figs. E7-E8 (27 000x) - Detalhe de células glomerulares ilustrando a presença de microtúbulos (mt), no limite entre duas células e lipossomas (l), mitocôndrio (m), retículo endoplasmático liso (rel) e ribossomas. Alguns mitocôndrios são incomuns e contêm cristas laminadas, longas e paralelas que, em secção transversal, exibem estrutura paracristalina (inserção). Notar a íntima relação com os lipossomas.



## ZONA GLOMERULAR DA ADRENAL DE RATOS PINEALECTOMIZADOS

Figs. E9-E11 (14 190x, 27 000x, 27 000x) - Detalhe de uma célula glomerular. abundância de liposomas, com superfície irregular mitocôndrios com aspecto compactado e com sinais degenerativos (fig. E9), ao lado de outros com poucas cristas (fig. E10), retículo endoplasmático liso vacuolar; retículo endoplasmático rugoso (seta). grande quantidade de ribossomas livres. Os lisossomas (li), em geral na periferia da célula, encontram-se em contato estreito com liposomas (fig. E11) e mitocôndrios.

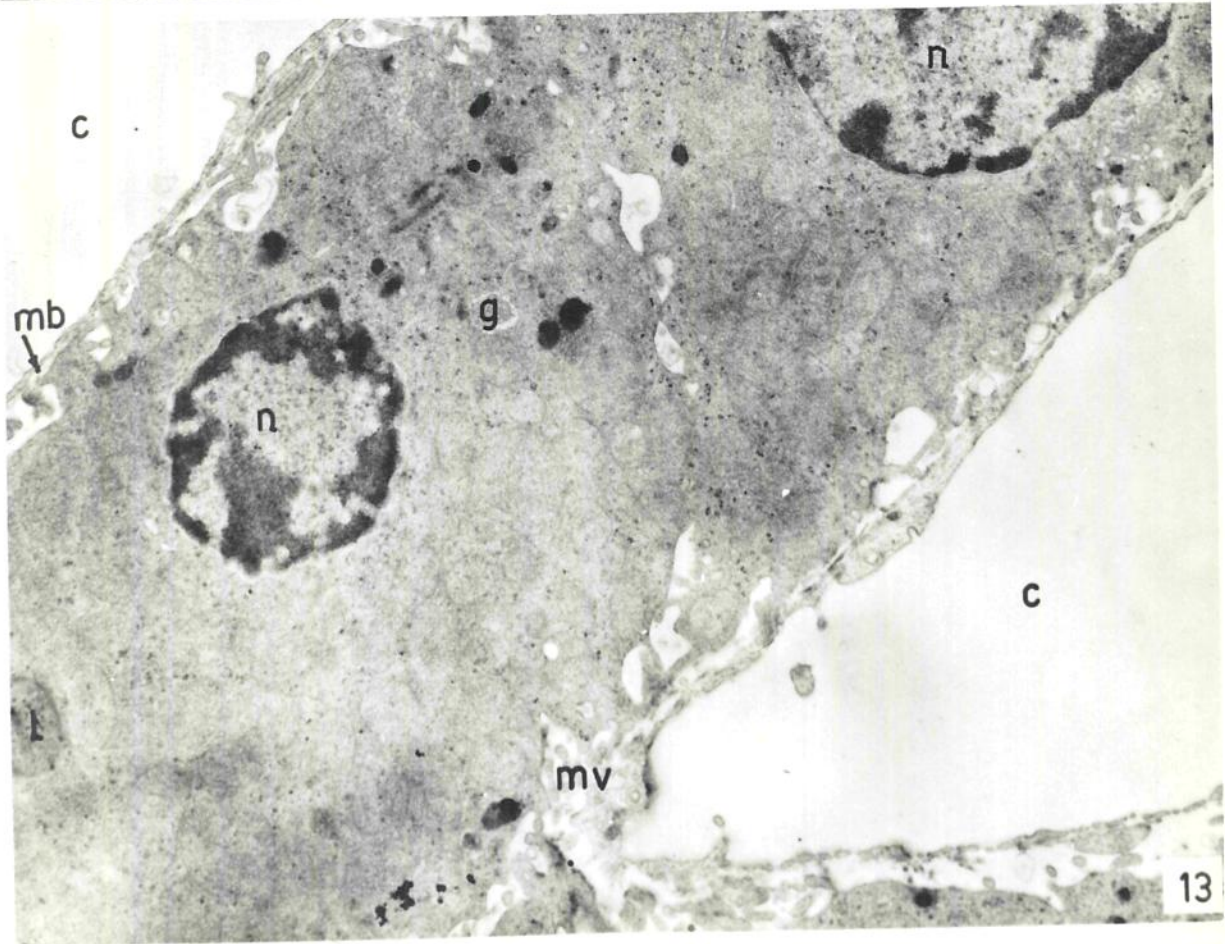
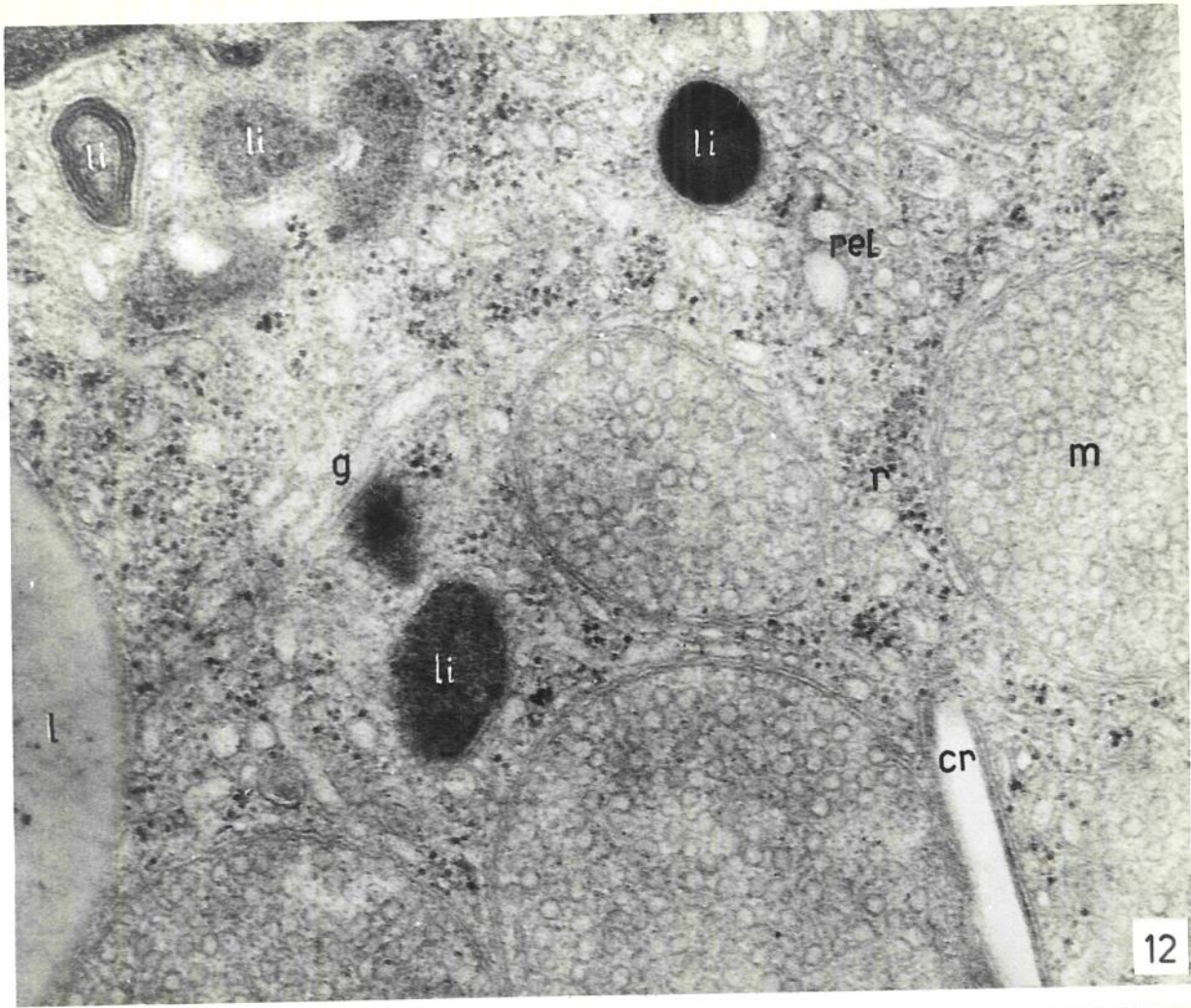




#### ZONA FASCICULAR DA ADRENAL DE RATOS NORMAIS

Fig. E12 (27 000x) - Célula típica da zona fascicular. Os mitocôndrios (m) apresentam cristas vesiculares ; retículo endoplasmático liso (rel) tubular, bastante desenvolvido, lisossomas (li) polimorfos e com diferentes graus de densidade eletrônica, lipossomas (l). Corpo angular (cr), em contato estreito com um mitocôndrio.

Fig. E13 (6 600x) - Aspecto geral da disposição das células da zona fascicular, entre capilares sinusóides (c).

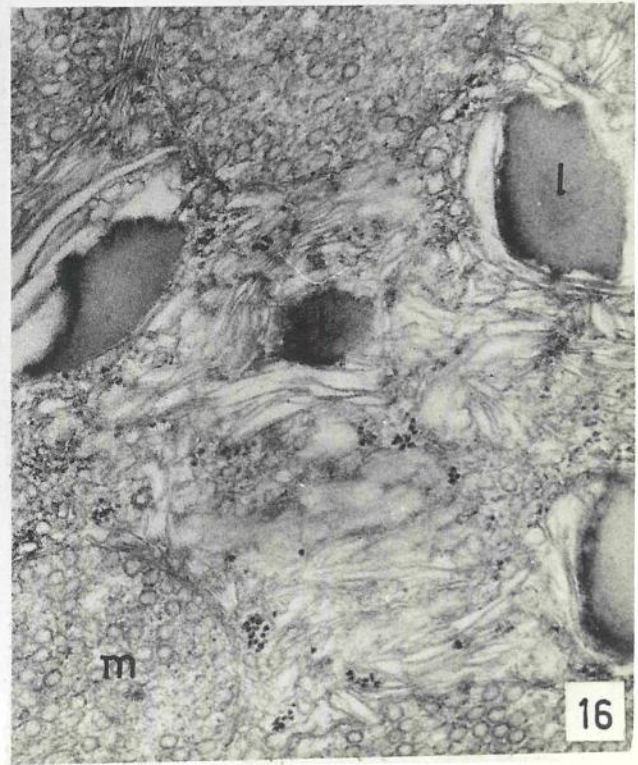
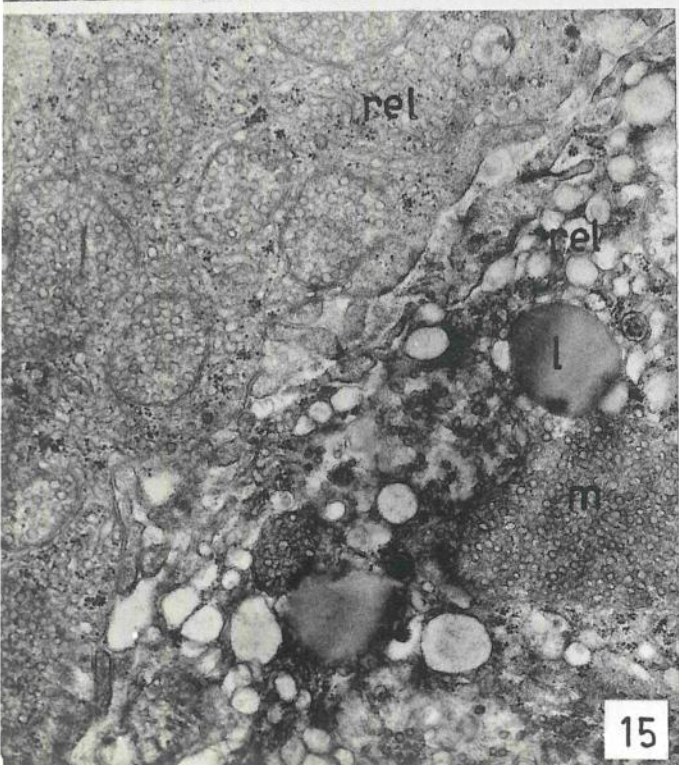
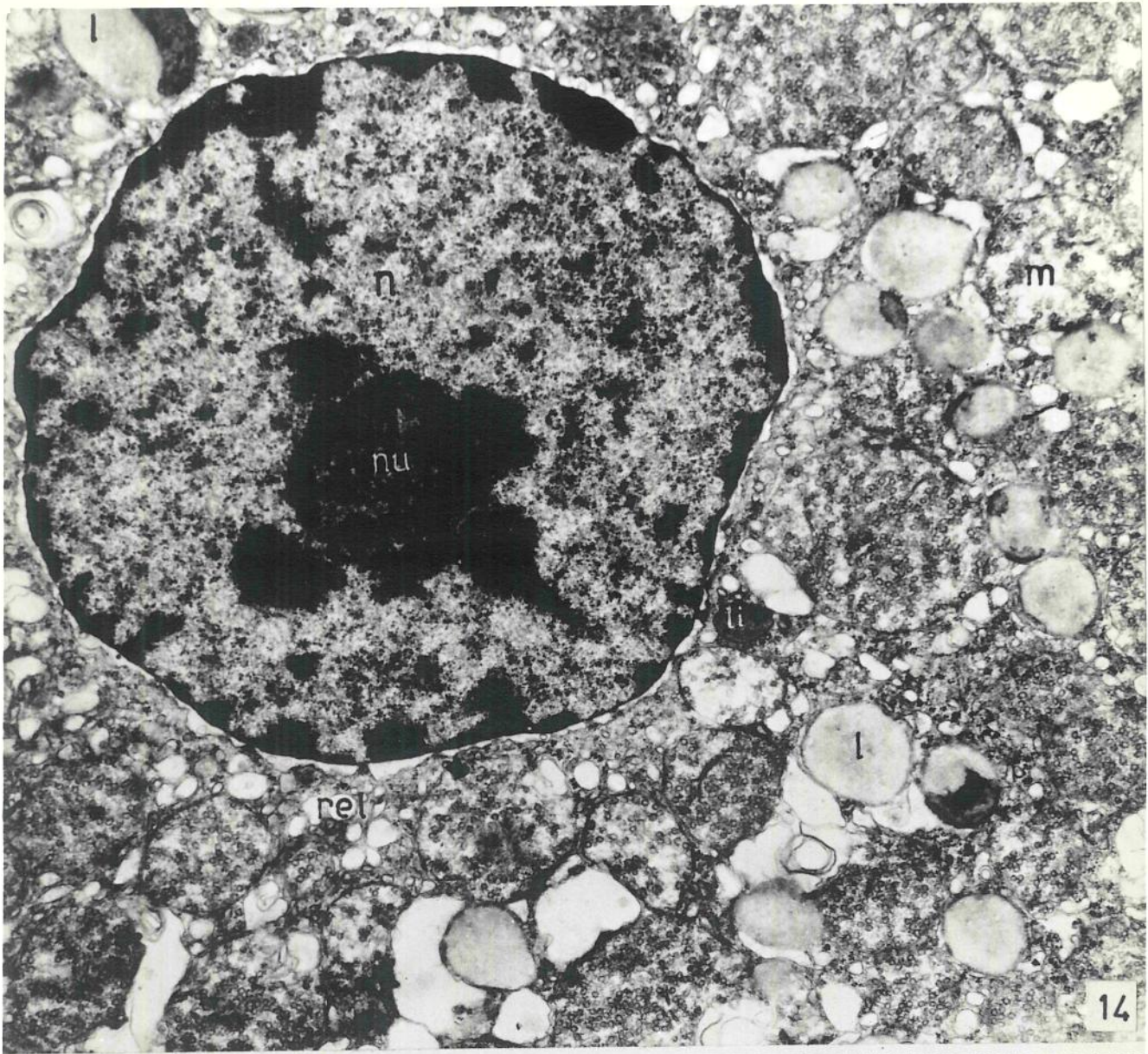


ZONA FASCICULAR DA ADRENAL DE RATOS SOMETIDOS À PINEALECTOMIA SIMULADA

Fig. E14 (12 100x) - Aparência geral. Os lipossomas (l) mostram distorções de forma e manchas densas. Alguns mitocôndrios (m) apresentam-se arrebitados; o retículo endoplasmático liso (rel) acha-se hipertrofiado, sob forma de vacúolos de diferentes dimensões. O espaço perinuclear é amplo.

Fig. E15 (12 350x) - Dois aspectos diferentes apresentados pelas células da zona fascicular: à esquerda, uma "célula escura" com retículo endoplasmático liso (rel) tubular, menor quantidade de lipossomas e hialoplasma mais denso; à direita, "célula clara" com retículo endoplasmático liso vacuolar, maior quantidade de lipossomas e hialoplasma menos denso.

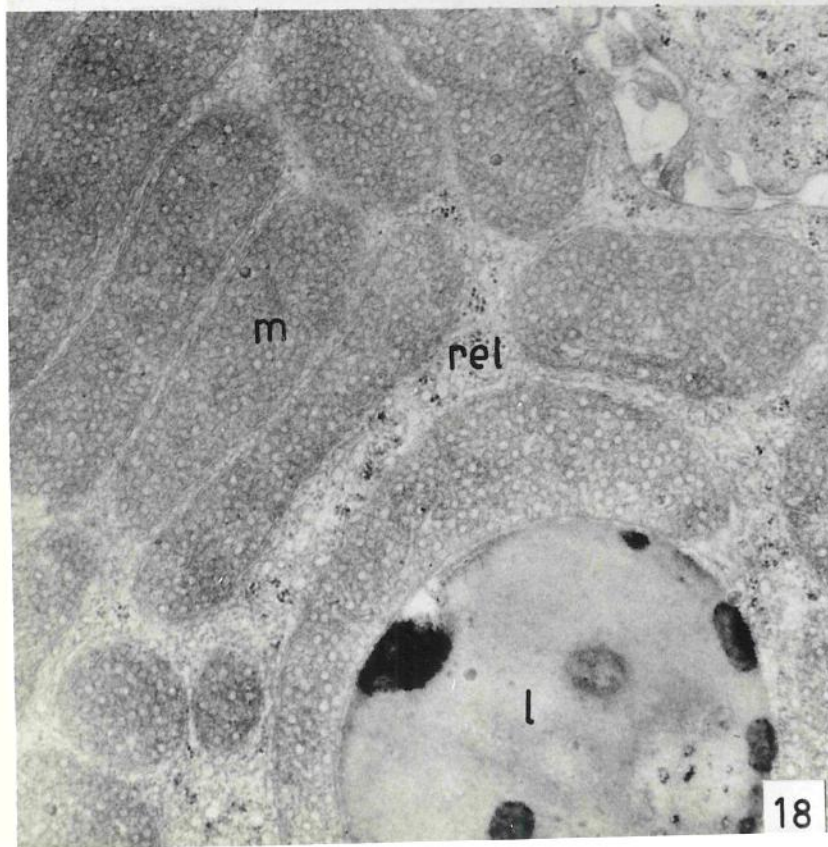
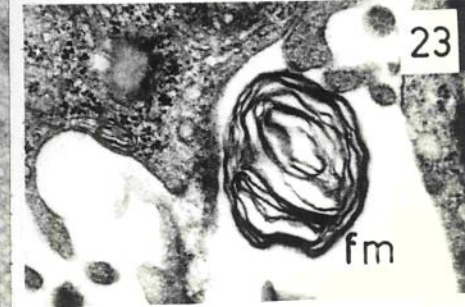
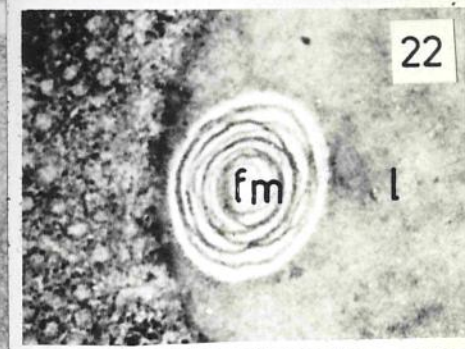

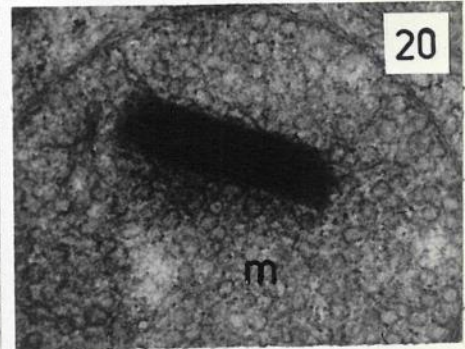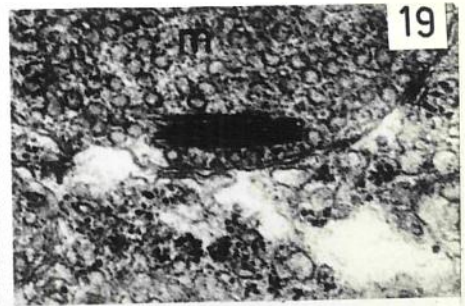
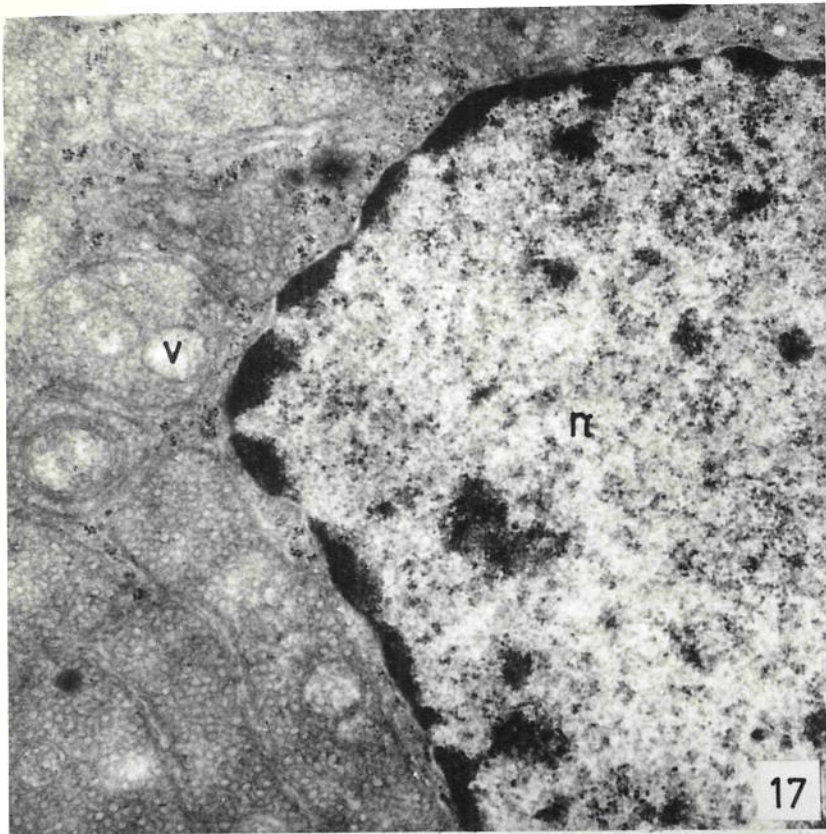
Fig. E16 (24 400x) - Formação com estrutura lamelar, em contato com mitocôndrios e lipossomas (l). Acredita-se que resultem do "esgarçamento" dos lipossomas, e representam outro tipo de alteração estrutural, provocada pelo stress cirúrgico.



ZONA FASCICULAR DO ADRENAL DE RATOS COM DEFICIÊNCIA DE PINEALECTOMIA SIMULADA

Figs. E17-E21 (13 400x, 15 400x; 14550x, 27 000x; 54 300x) - Alterações ultraestruturais dos mitocôndrios: polimorfismo, presença de vacúolos e de túbulos intramitocondriais (TIM), sem estrutura cristalina (fig. E19) e com estrutura cristalina (figs. E20-E21). Suas extremidades parecem ser abertas (fig. E21). Alterações estruturais dos lipossomas: manchas densas, na fig. 19.

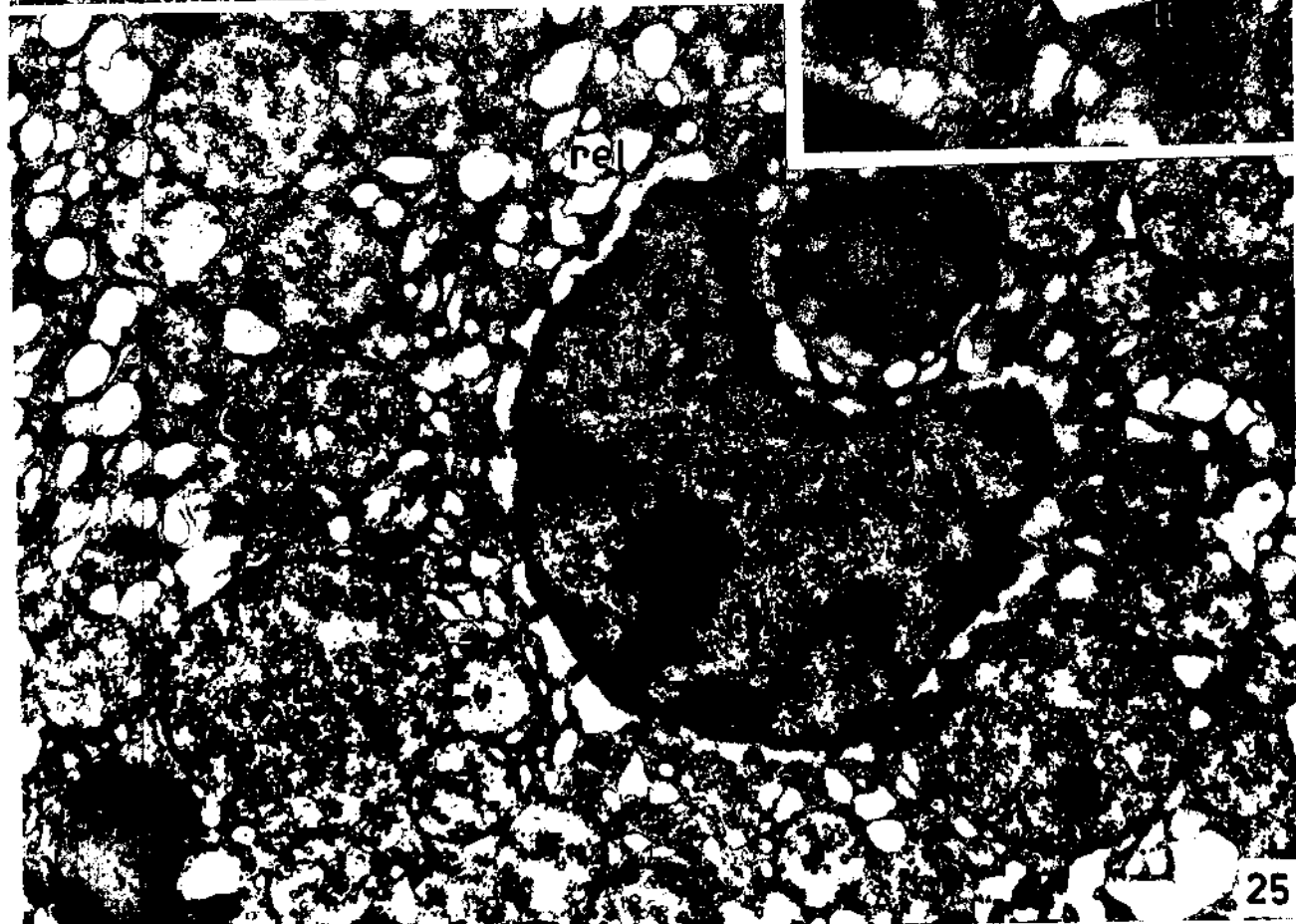
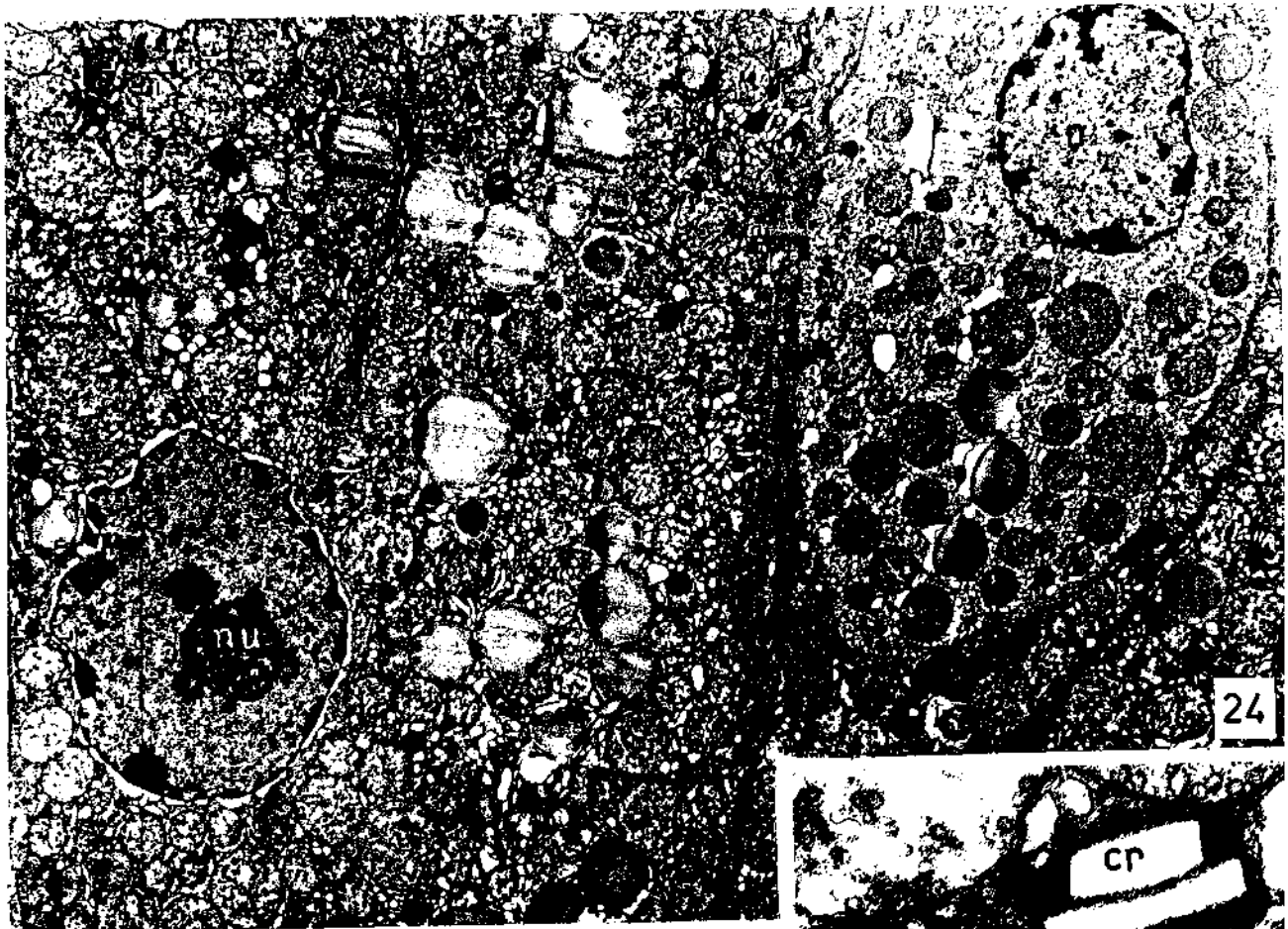
Figs. E22-E23 (40 000x, 20 400x) - Figura mielínica em lipossoma (fn), (fig. E22) e no espaço intercelular (fig. E23).



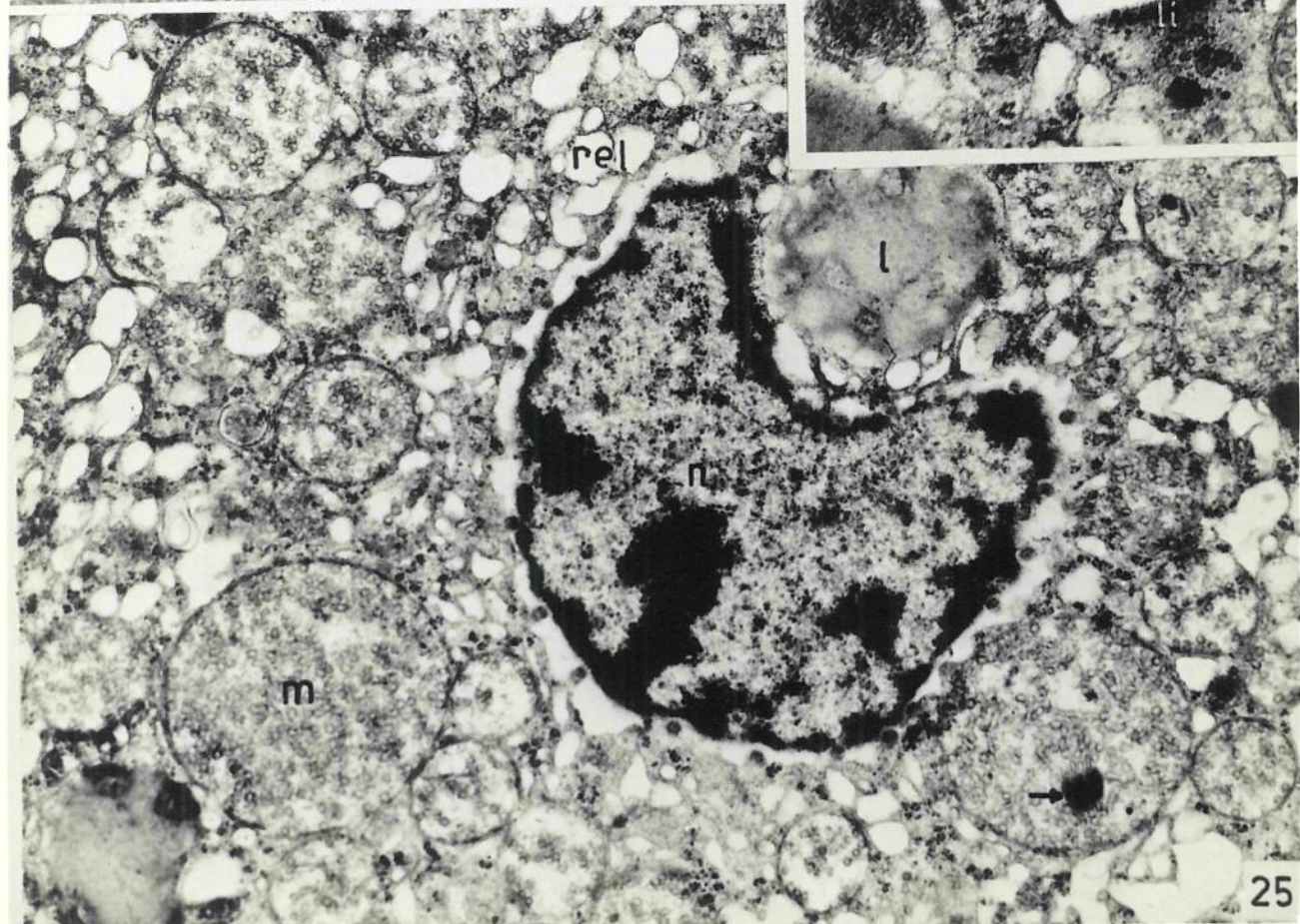
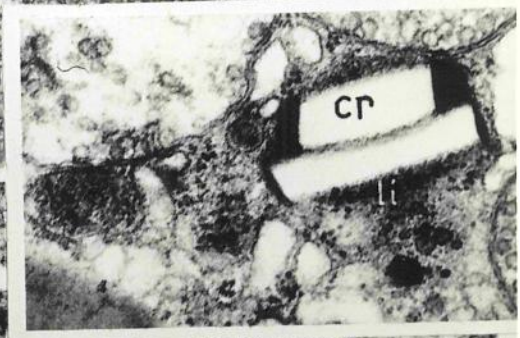
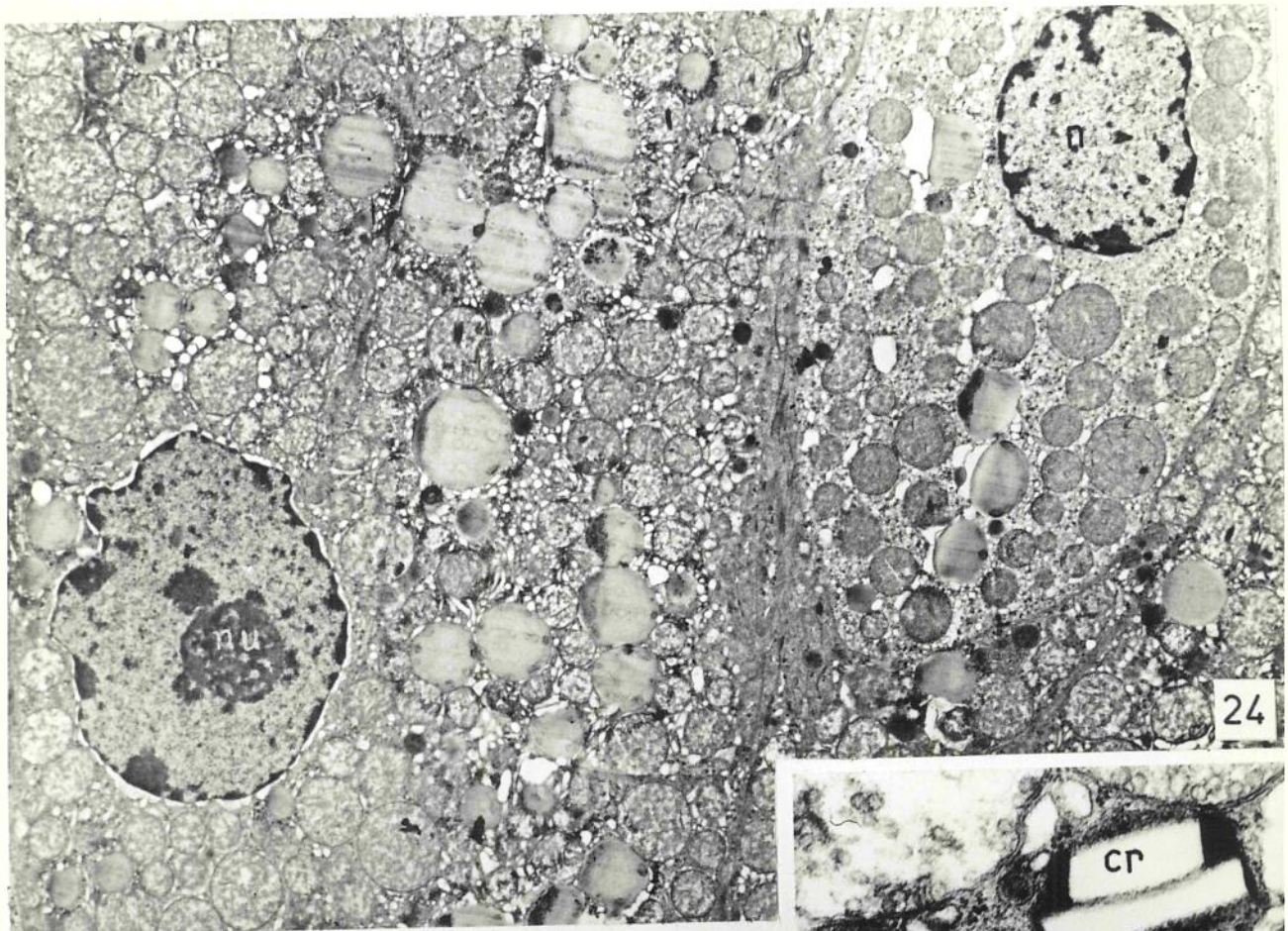
## ZONA FASCICULAR DA ADRENAL DE RATOS PINEALECTOMIZADOS

Figs. E24-E25 (4 600x - 13 400x) - O espaço intercalular es  
tá preenchido por material amorfo e fibrilar. O retículo endoplasmático apresenta vacúolos  
amplos; há íntima relação entre lipossomas, núcleo, mitocôndrios e retículo endoplasmáti  
co liso. Os mitocôndrios apresentam túbulos intramitocôndriais (TIM) os lipossomas podem  
estar semi-solubilizados ou com áreas de dife  
rentes densidades eletrônicas.

Inserção (27 000x) - Detalhe de um lisossoma com uma imagem  
de cristal (cr), cujo conteúdo foi, provavel  
mente, extraído durante a preparação.

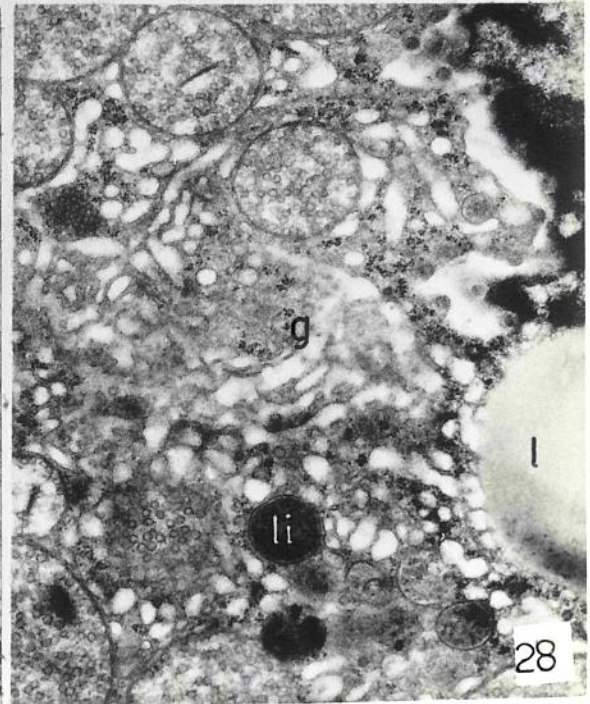

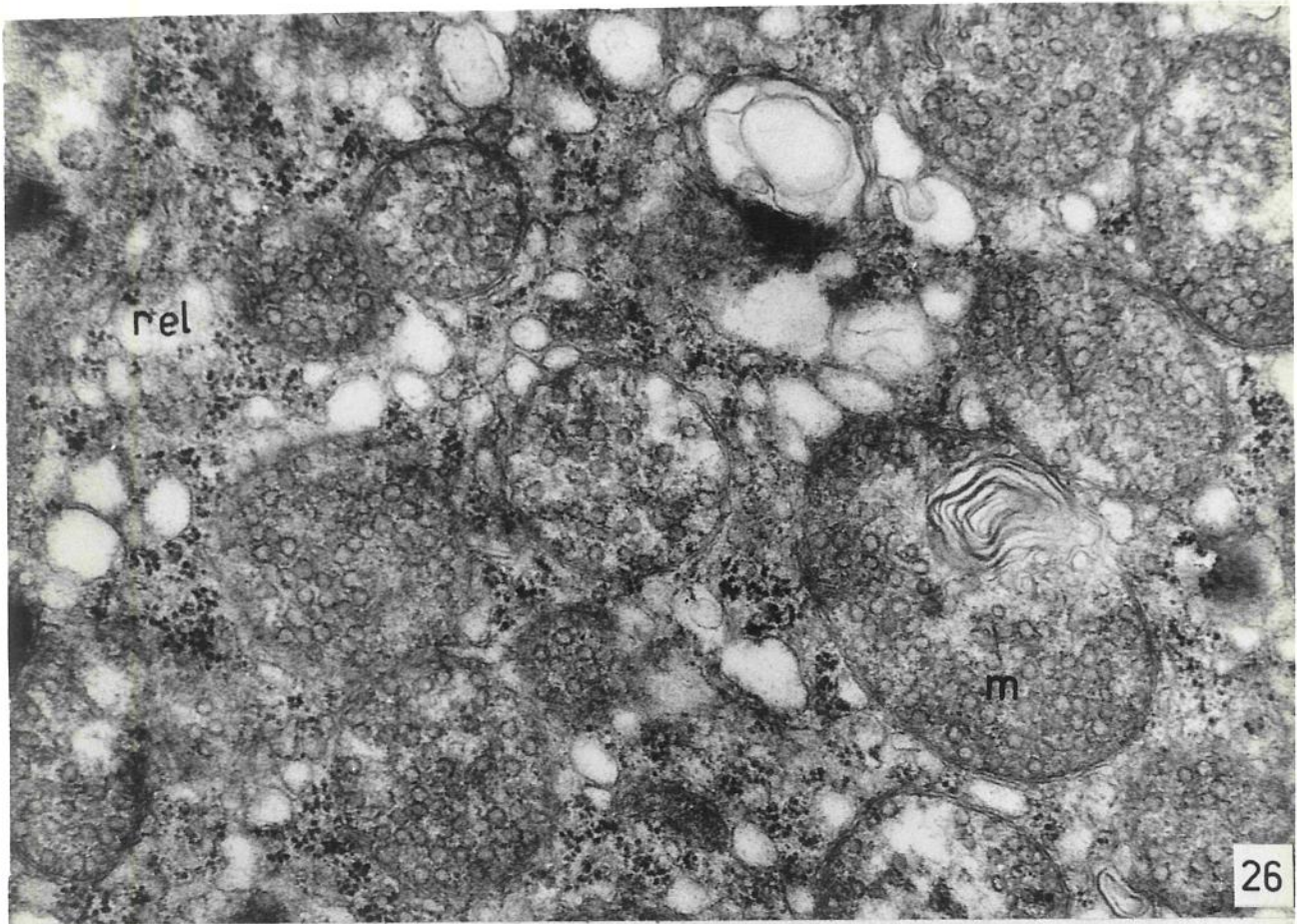






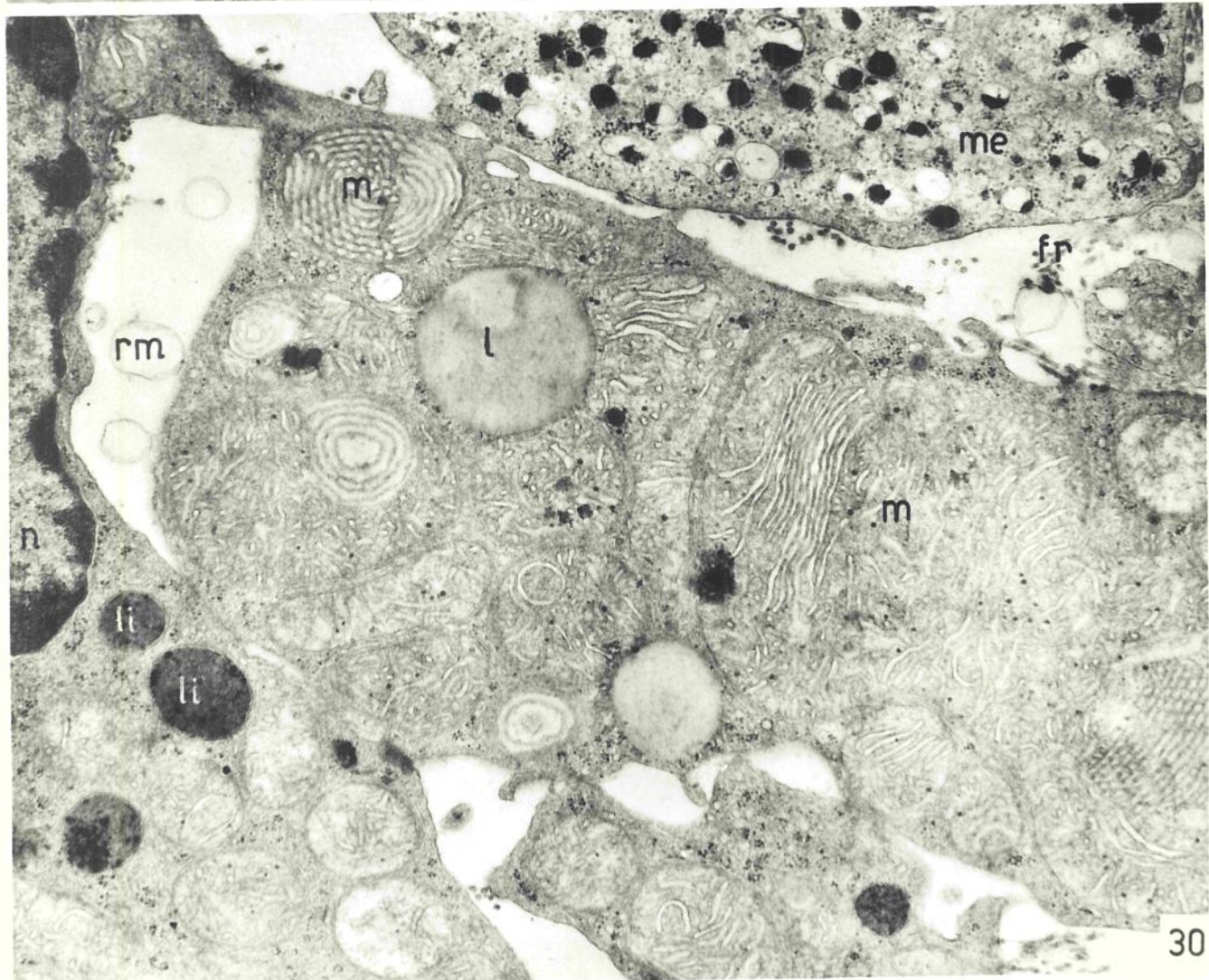
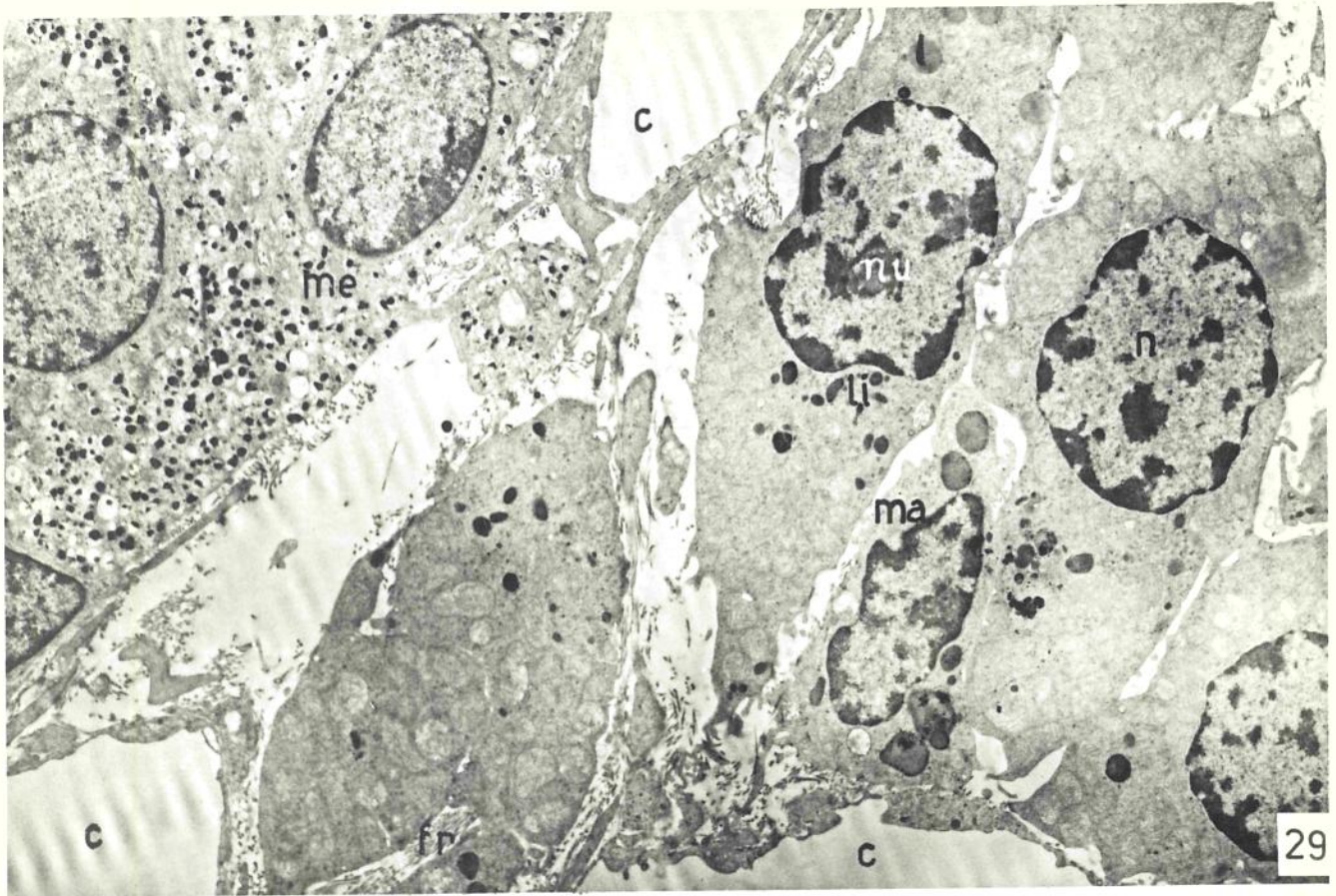
ZONA FASCICULAR DA ADRENAL DE RATOS PINEALECTOMIZADOS

Figs. 320-323 (32 500x; 13 400x; 16 500x) - Algumas alterações apresentadas pela camada fascicular: retículo endoplasmico liso (rel) com vacúolos amplos, mitocôndrios (m) com figuras mielínicas e dissolução da membrana externa, lipossomas (l) gigantes, complexo de Golgi (g) com distorções das cisternas.



## ZONA RETICULAR NA APÊNDICE DE RATOS NORMAIS

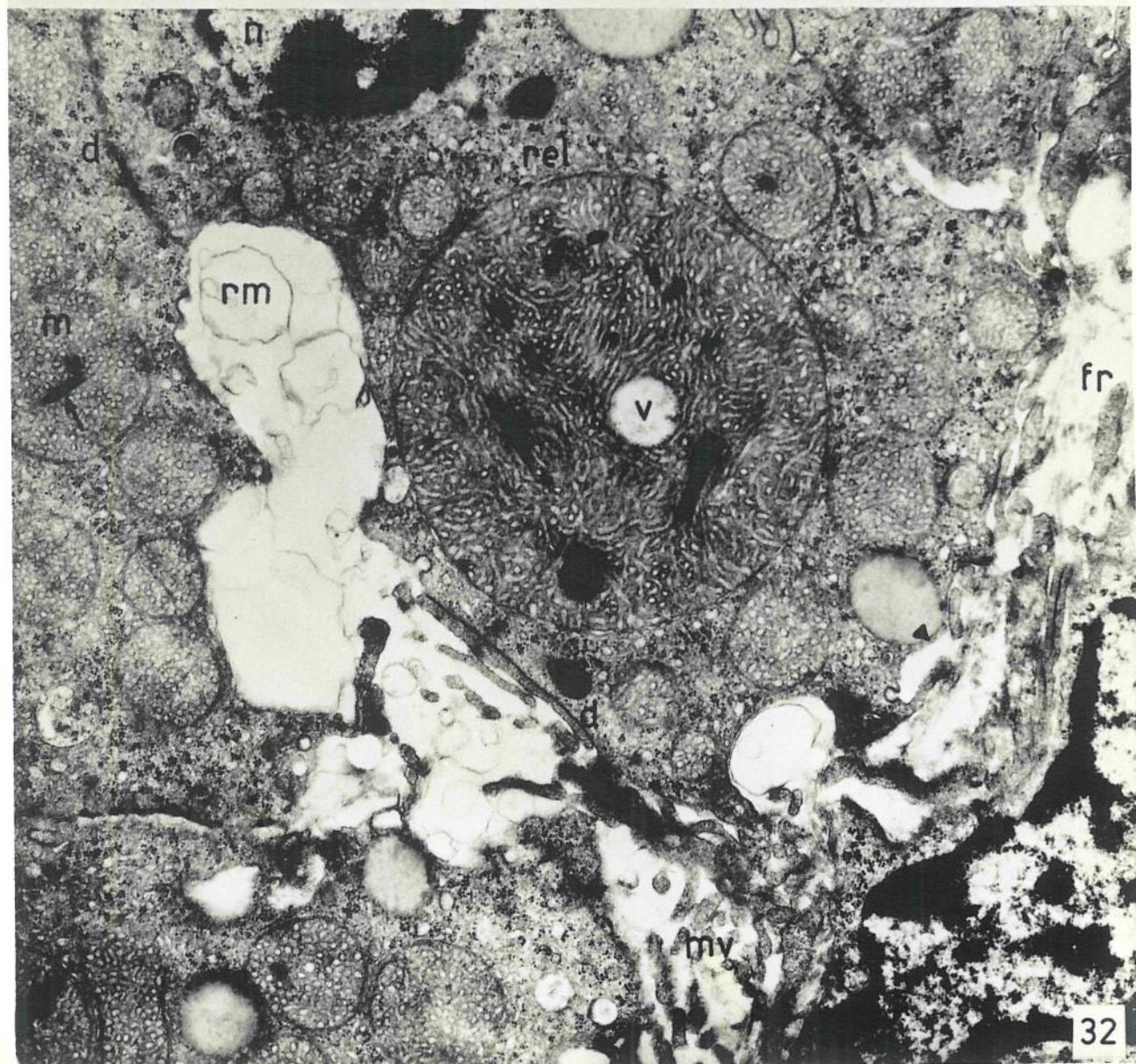
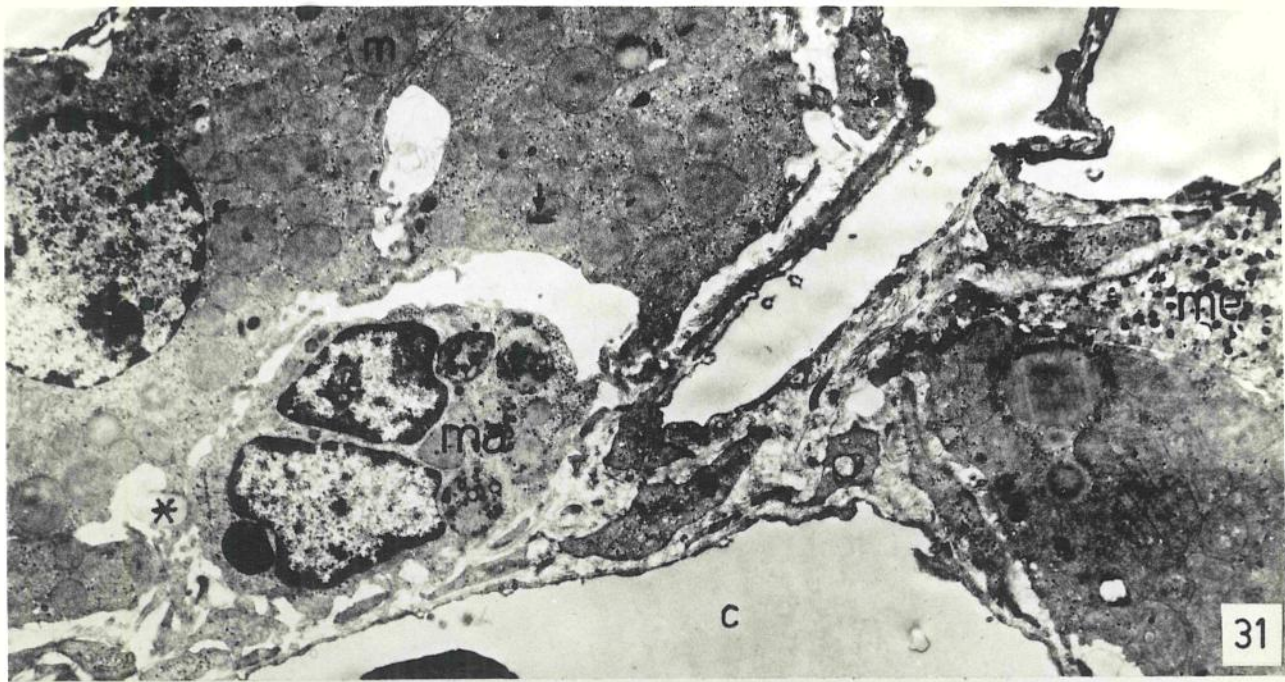
Figs. E29-E30 (2 850x, 13 400x) - Visão geral mostrando parte da zona medular (me) e parte da zona reticular. Macrófagos (ma), capilares sinusóides e fibras reticulares (fr). As células da zona reticular têm poucos lipossomas (l), mitocôndrios (m) com cristas lamelares concêntricas, paralelas, vesículas e figuras mielínicas (ar-cins), têm ainda grande quantidade de lisossomas (li). Na fig. E30, nos espaços intercelulares, restos de membranas (rm) dos lipossomas eliminados.



ZONA RETICULAR DA ARREIAL DE RATOS SUBMETIDOS À PINEALECTO-  
MIA SIMULADA

Fig. E31 (4 600x) - Aspecto geral porção medular (me), macrófago (ma) e capilares sinusóides (c). A principal alteração é vista nos mitocôndrios (m), cujas cristas podem ser exclusivamente vesiculares, características da zona fascicular normal, além de apresentarem túbulos intramitocondriais com estrutura cristalina (seta); lipossomas em processo de descarga (asterisco); vacúolos intercelulares com restos membranosos.

Fig. E32 (14 100x) - Detalhe aumentado. mitocôndrios com cristas tubulares, vacúolos (v) e túbulos intramitocondriais (TIM), ao lado de mitocôndrios com cristas vesiculares (esquerda) vacúolos intercelulares com restos membranosos (rm), resultantes da confluência de vários lipossomas que foram liberados; microvilosidades (mv); fibras reticulares (fr); peroxissomas (d); núcleo (n).



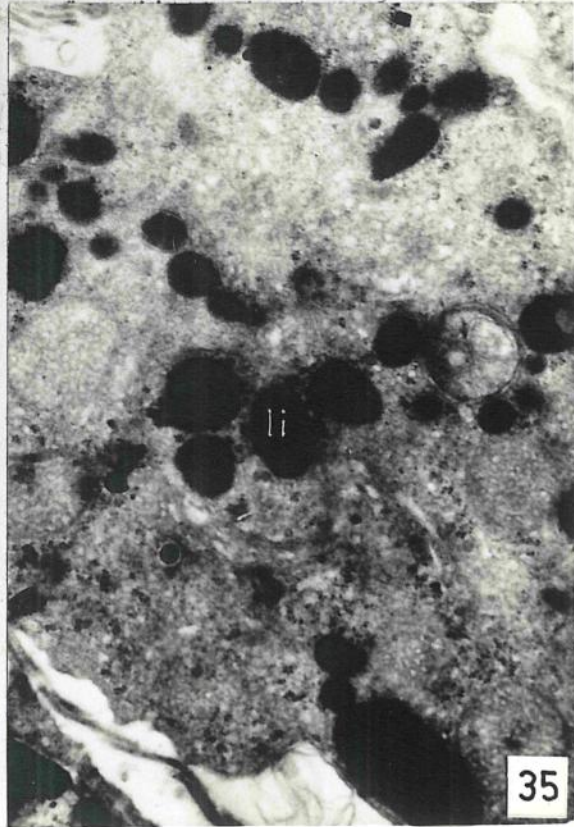
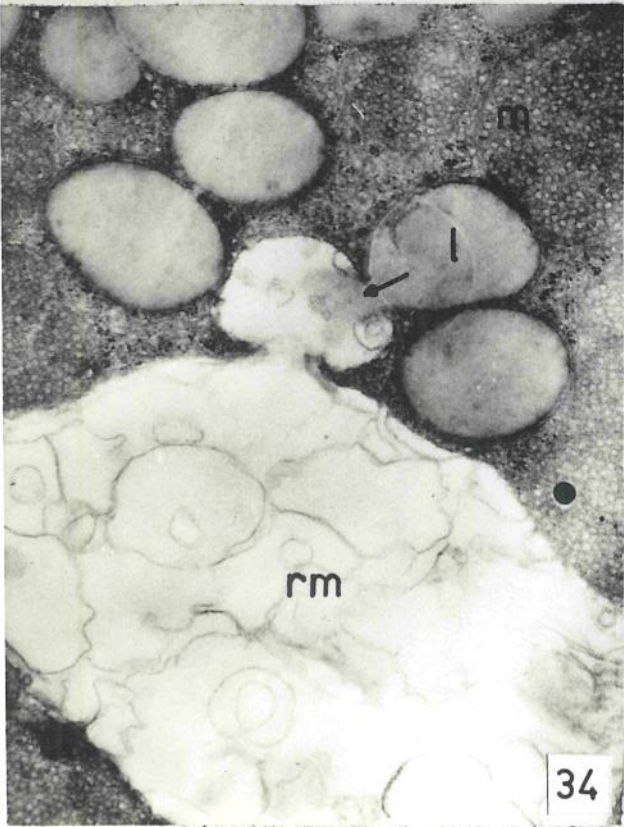
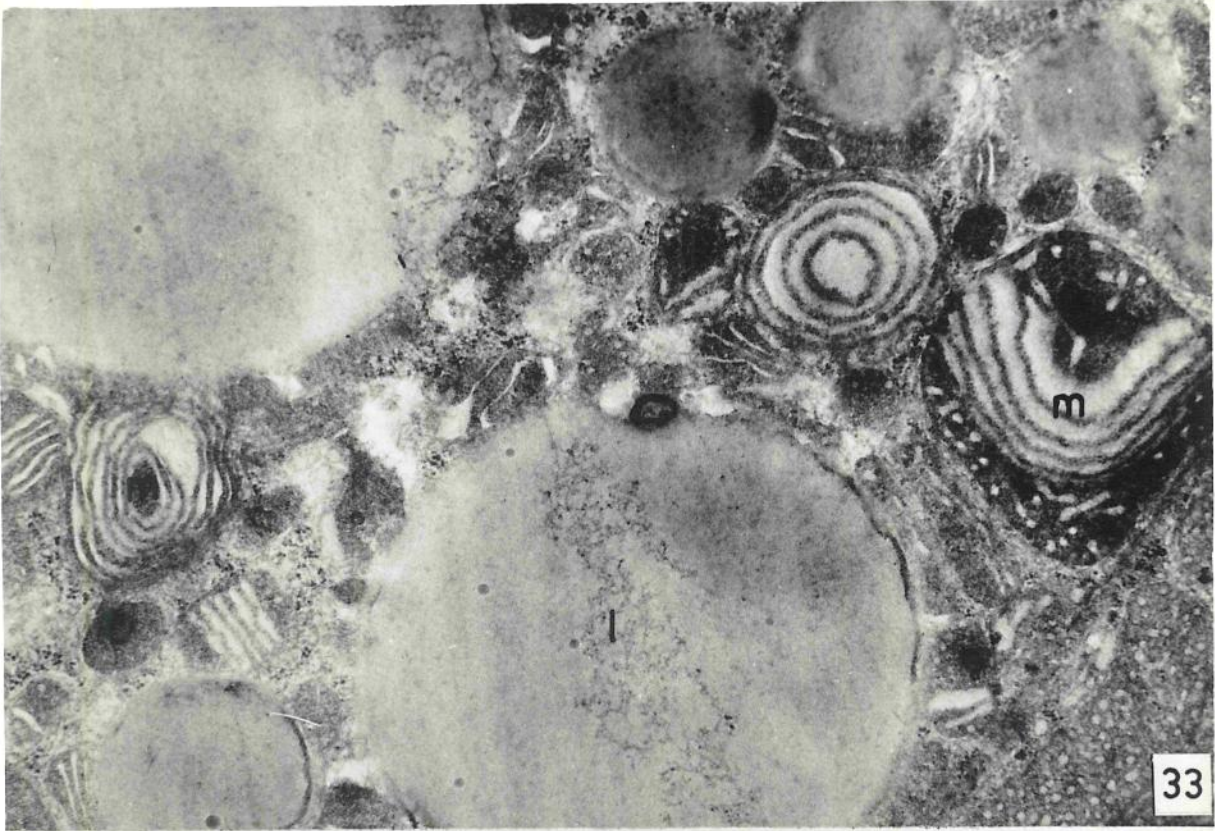ZONA RETICULAR DA ADRENAL DE RATOS SUBMETIDOS À PINEALECTO  
MIA SINULADA

Fig. E33 (15 400x) - Alterações mitocondriais e lípissomas gigantes (1).

Fig. E34 (13 400x) - Extrusão lipídica (seta) e abundância de restos membranosos (rn), entre as células.

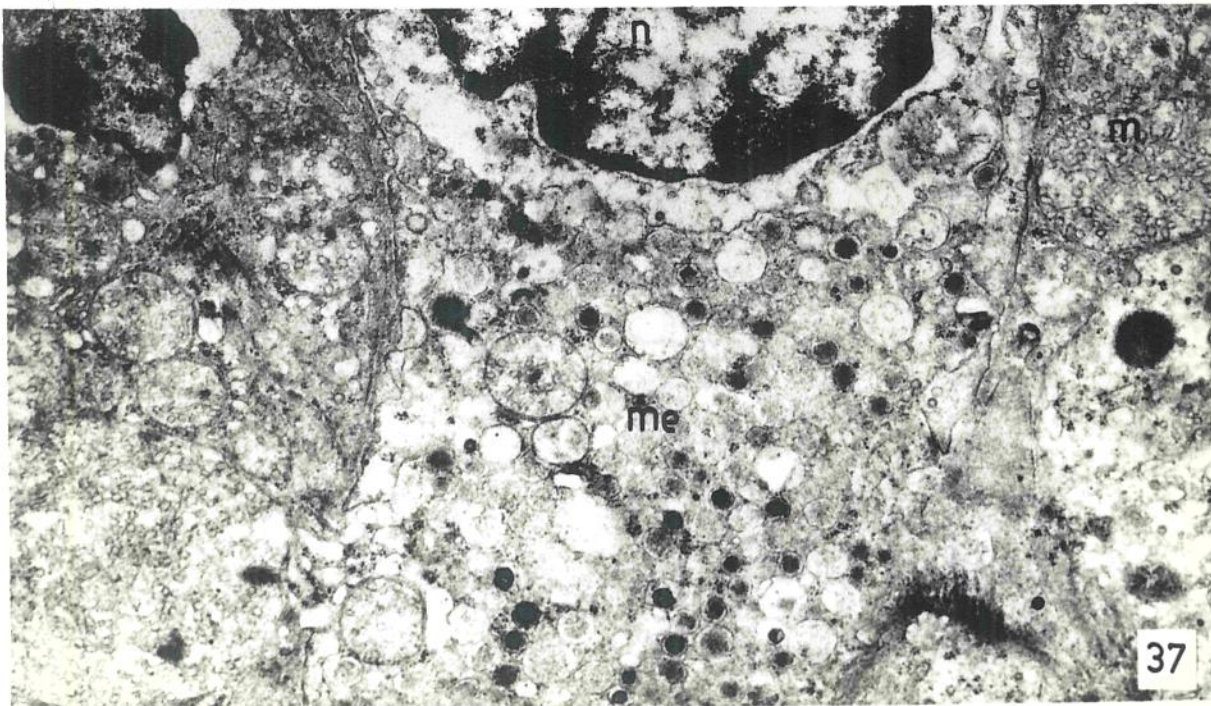
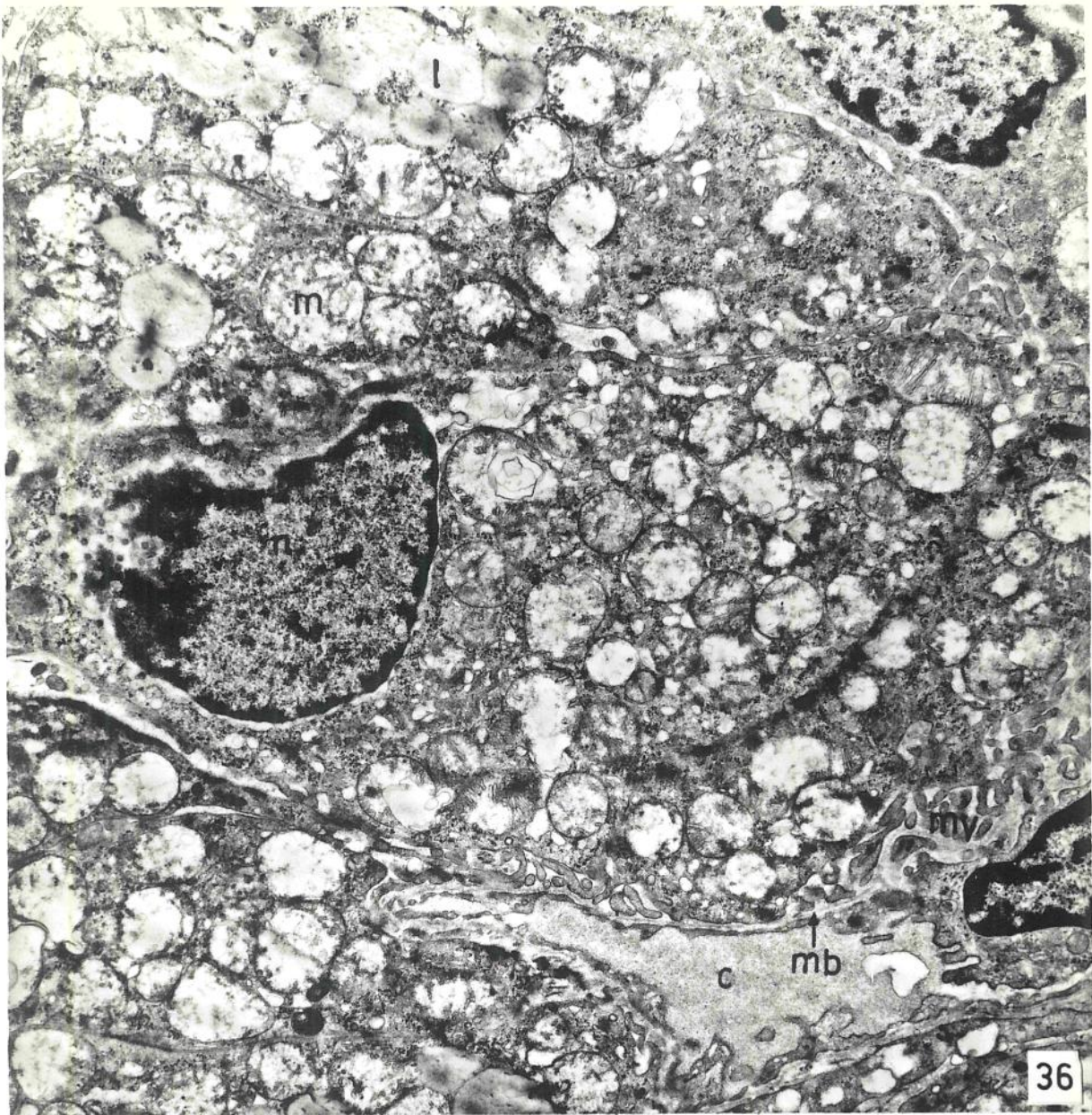
Fig. E35 (13 400x) - Grande quantidade de lípissomas (li) em torno da região do Golgi.





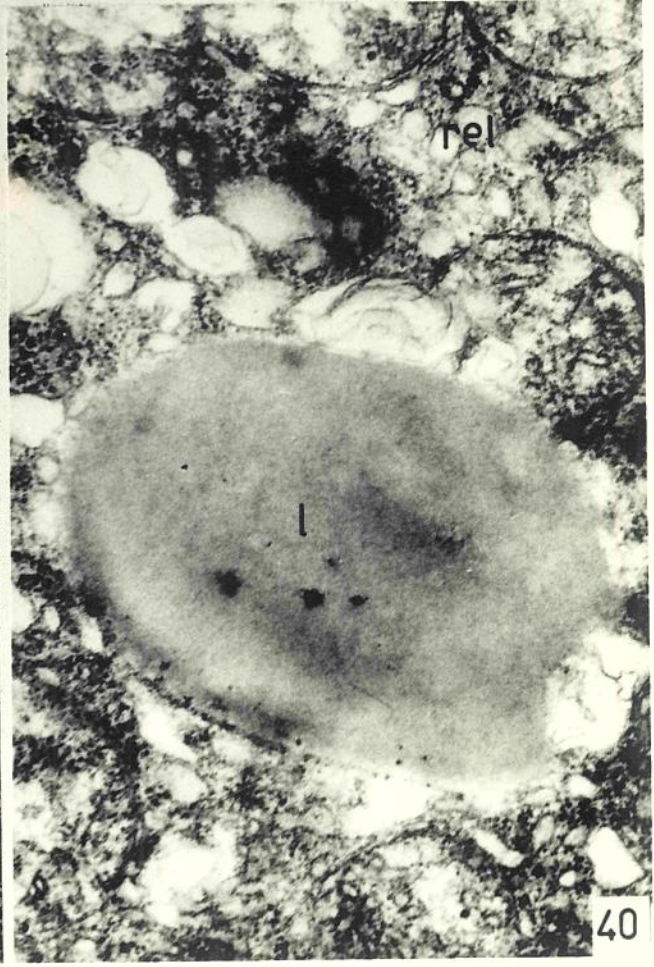
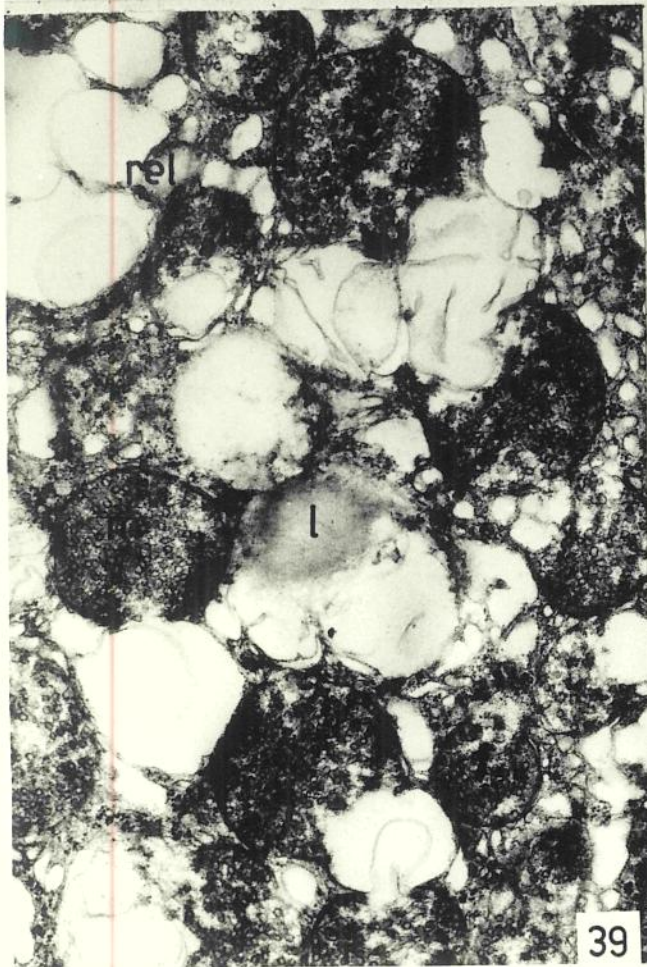
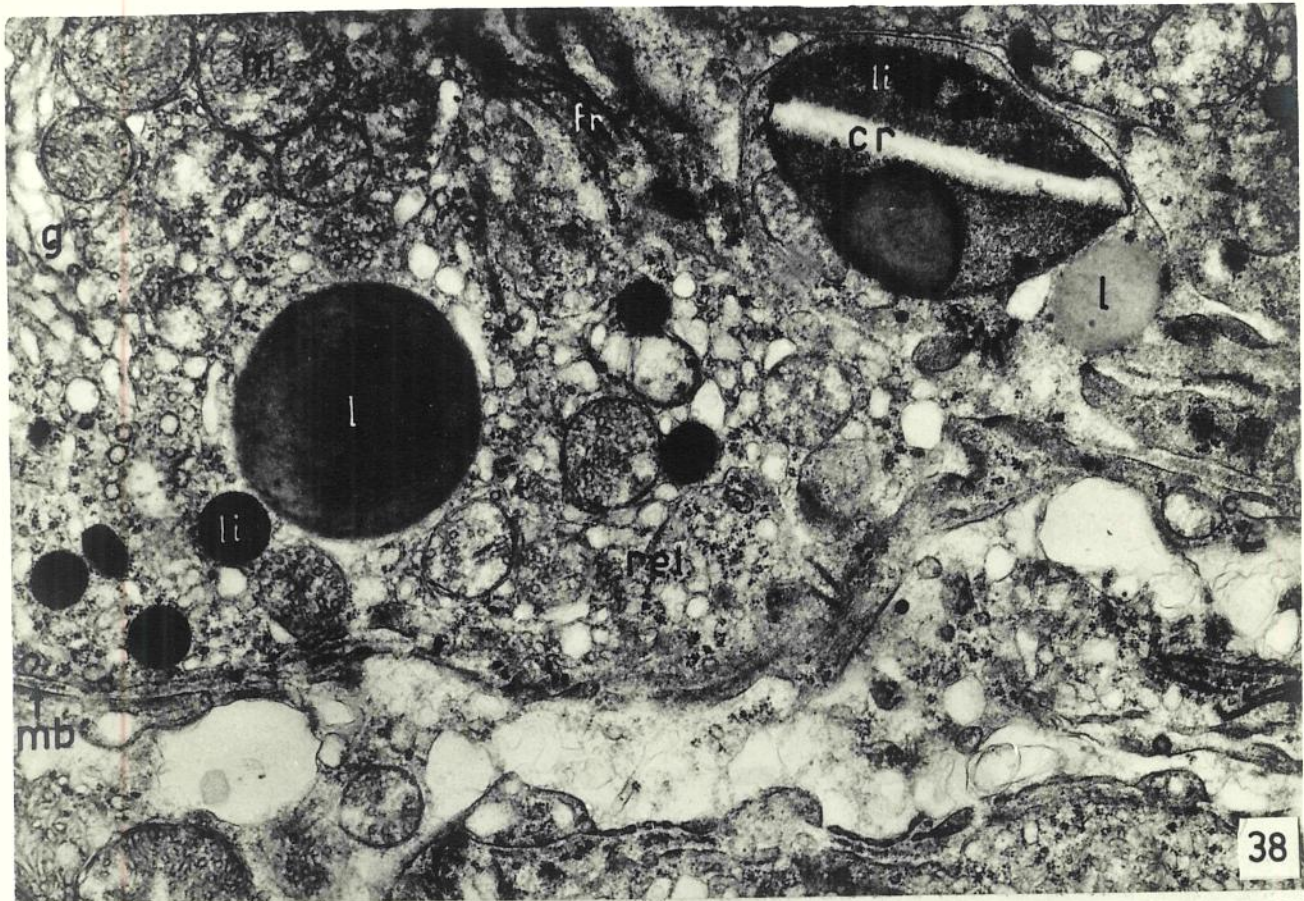
ZONA RETICULAR DA ADRENAL DE RATOS PINEALECTOMIZADOS

Figs. E36-E37 (7 200x 12 100x) - Exiguidade do espaço in  
tercelular, diminuição aparente do número de  
lipossomas (l) e diminuição do número de cris  
tas mitocondriais (m), que são tubulares. Li  
pissomas (li), microvilosidades (mv), membra  
na basal (nb), capilar (c) medular (me).



ZONA RETICULAR DA ADRENAL DE RATOS PINEALECTOMIZADOS

Figs. E33-E40 (13 400x; 13 400x, 27 000x) - Alterações dos mitocôndrios (m), do retículo endoplasmático liso (rel) e dos lisossomas (l). Presença de lisossomas pequenos e altamente densos (li) e outro contendo um cristal (cr).



#### IV. DISCUSSÃO

Os resultados serão discutidos na ordem em que foram apresentados no capítulo anterior.

##### IV.1 - RESULTADOS HISTOLÓGICOS QUANTITATIVOS

No estudo das variações histológicas quantitativas da adrenal, além da determinação do peso da glândula, da área da cortical, da medular e da glândula total, da espessura relativa das zonas da córtex, incluiu-se, também, a determinação do volume e da forma nuclear. O volume e a forma estão correlacionados com a atividade nuclear; o aumento de volume e a tendência ao arredondamento são indícios de hiperatividade do núcleo (AHPÉK et al., 1968a,b).

As variações desses parâmetros constituem evidências morfológicas do grau de atividade da adrenal.

ADAMS & HAYNE (1972) demonstraram que o peso da adrenal é um índice apropriado para estimar a taxa de secreção adrenocortical. No que concerne ao peso da adrenal, a pinealectomia teve efeito comparável ao do "stress" operatório. Em ambos os casos houve aumento do peso das adrenais, nos animais de ambos os sexos. O efeito decorre, então, do "stress" cirúrgico. Estes dados concordam com os obtidos por KINSON et al. (1963), em ratos machos, por ROTH (1964), em ratos machos pré-púberes, e por ZADURA et al. (1969), em galinhas, onde a pinealectomia não teve efeito sobre o peso das adrenais.

Por outro lado, REIFER et al. (1966) observaram aumento do peso da adrenal, após a pinealectomia, sugerindo que a pineal produziria substâncias que inibem a síntese, a liberação, ou a ação, do ACTH. Resultados semelhantes foram obtidos por WURTMAN et al. (1959) que, em ratas pinealectomizadas, encontraram hipertrofia das adrenais, enquanto a administração de extratos epifisários diminuía o peso das mesmas.

Existem diferenças sexuais no metabolismo dos corticosteróides, evidenciáveis através de alguns dados mor-

fológicos ( BALKOVA & MAPKOV, 1971; DHOZ et al., 1971 ) .  
Diferenças sexuais foram também observadas neste trabalho, quando machos e fêmeas eram comparados nos três grupos de animais (C, S e P), quanto ao peso médio da glândula. Houve a mesma resposta em ambos os sexos, diante da pinealectomia e da operação simulada, conservando-se as diferenças sexuais de peso, observadas nos grupos controles ( C ).

Com relação à área da adrenal, os resultados obtidos são comparáveis àqueles verificados quanto ao peso da glândula. Em ambos os sexos, o efeito da pinealectomia sobre a área da cortical é semelhante ao efeito que o "stress" cirúrgico produz. A área da medular não sofre alteração, o que indica que os efeitos obtidos na área e no peso da glândula, referem-se a alterações da cortical.

FARREL & MC ISAAC (1961) relataram que a "adrenoglomerulotropina", isolada da pineal de bovinos, é capaz de aumentar a espessura da glomerular, em ratos machos. WURTMAN et al. (1960), através da pinealectomia, ou da injeção de extratos pineais, não observaram variação do tamanho relativo da glomerular e da excreção de potássio, em ratos fêmeas, sugerindo que a glândula pineal não regula a secreção de aldosterona, no rato.

Com relação à espessura das zonas, no presente trabalho, os dados obtidos nos machos concordam com os obtidos por FARREL & MC ISAAC (1961), também, em machos, isto é, permitem atribuir à pineal um efeito estimulador, pois a pinealectomia provoca diminuição da espessura da glomerular .

Entretanto, os resultados obtidos em fêmeas estão de acordo com os apresentados por WURTMAN et al. (1960) , também em fêmeas: a pineal parece não afetar a zona glomerular da adrenal.

O fato de haver diferença de comportamento entre machos e fêmeas, após a pinealectomia, demonstra o cuidado que se deve ter ao analisar experimentos que utilizem lotes com animais de um dos sexos apenas. Demonstra, além disso, que o fator sexo é mais importante que o fator pinealectomia.

Têm sido mostrado que dietas com restrição de sô-

do causam alterações hiperplásticas da glomerular, indicando hiperfunção dessa zona (DEANE *et al.*, 1943), bem como aumento da secreção de aldosterona (GLÁZ & VECSEI, 1971). Por outro lado, todas as experiências referidas são concordes e não mostram alterações de espessura das camadas mais internas da córtex da adrenal.

PANAGIOTIS & HUNGERDORF (1961) observaram aumento do peso da adrenal, da espessura da glomerular e hipertrofia histológica dessa camada, como resposta à restrição de sódio na dieta, tanto em ratos machos intactos, como em pinealectomizados, o que parece indicar que a pineal não interfere nessa resposta. Em vista desses resultados, KINSON & SINGER (1967) afirmaram que a pineal não teria efeito básico primordial sobre a secreção de aldosterona.

No entanto, PANAGIOTIS & HUNGERDORF (1961) observaram que a pineal perde quase totalmente seus lípidos, em ratos com dieta carente de sódio, adrenalectomizados ou intactos. Isto poderia indicar, segundo os autores, que a pineal respondendo à restrição de sódio, com perda dos lípidos, estaria com suas células hiperativas, talvez por estar envolvida na liberação de um "hormônio" relacionado com a regulação salina.

Na presente investigação, verificou-se que a pinealectomia provoca redução do volume nuclear das células da glomerular, em machos, além do que os núcleos adquirem forma mais alongada. Ambas as alterações são indicativas de menor atividade funcional (AHRÉN *et al.*, 1968a b). Estes resultados concordam com os de GIACOMELLI (1962), que observou diminuição do volume nuclear da glomerular, após a pinealectomia, em ratos. É de se notar que, nas fêmeas, não houve efeito da pinealectomia sobre o volume e a forma nuclear. Estes fatos mostram a importância do fator sexual, o que relega a segundo plano a aparente ação da pineal sobre a glomerular da córtex da adrenal.

#### IV.2 - RESULTADOS HISTOQUÍMICOS

Tanto a pinealectomia, quanto a operação simulada, não exercem influência sobre o material Schiff positivo e o PAS positivo contidos na cortical da adrenal.



Quanto aos lípidos, histoquimicamente demonstrados pela coloração com o Negro de Sudan B, admite-se que estejam relacionados com os processos de biossíntese dos hormônios corticais (DEANE, 1962). Foi sugerido que as células adrenocorticais hiperativas caracterizam-se pela redução dos lípidos (inclusive do colesterol), o aumento do material lipídico caracteriza células pouco ativas, na cortical da adrenal (DEANE, 1962).

No presente trabalho, verificou-se influência da pinealectomia sobre os lípidos, apenas na camada reticular dos machos, que se traduz por diminuição do material sudanófilo, podendo significar aumento de atividade dessa zona. O efeito observado na fascicular foi devido ao 'stress' cirúrgico.

A maioria dos trabalhos atribui relações funcionais entre a pineal e as gônadas, e evidencia tanto função gonadotrófica, quanto antigonadotrófica, desempenhada pela pineal (KITAY & ALTSCHULE, 1954; ALBERTAZZI *et al.*, 1966). A maior parte desses trabalhos atribui à pineal efeito inibidor, a pinealectomia provoca hipertrofia gonadal e puberdade precoce, em animais sexualmente imaturos, enquanto a administração de extratos da glândula produzem efeitos contrários.

Por outro lado, é sabido que os estrógenos estimulam a liberação de ACTH e dos corticosteróides da adrenal (DEANE, 1962).

Partindo-se desses dados, pode-se supor que, através da pinealectomia, são retirados os efeitos inibidores sobre as gônadas e estas poderão influenciar as adrenais e a hipófise. Esta hipótese está de acordo com os resultados obtidos neste trabalho, pois, há evidência de aumento da atividade da camada reticular dos machos (depleção lipídica). A ausência de efeitos, em fêmeas, seria explicado através da taxa de estrógenos circulantes. Isto explicaria também, o fato das adrenais de fêmeas serem mais pesadas que as dos machos.

Supondo que a pineal produz um hormônio que influencia a secreção de aldosterona, a sua atrofia, provocada pela exposição dos animais à luz contínua, deveria, também, ocasionar alterações na adrenal. ZBORAY (1965) verifi

Quanto aos lípidos, histoquimicamente demonstrados pela coloração com o Negro de Sudan B, admite-se que estejam relacionados com os processos de biossíntese dos hormônios corticais (DEANE, 1962). Foi sugerido que as células adrenocorticais hiperativas caracterizam-se pela redução dos lípidos (inclusive do colesterol), o aumento do material lipídico caracteriza células pouco ativas, na cortical da adrenal (DEANE, 1962).

No presente trabalho, verificou-se influência da pinealectomia sobre os lípidos, apenas na camada reticular dos machos, que se traduz por diminuição do material sudanófilo, podendo significar aumento de atividade dessa zona. O efeito observado na fascicular foi devido ao 'stress' cirúrgico.

A maioria dos trabalhos atribui relações funcionais entre a pineal e as gônadas, e evidencia tanto função gonadotrófica, quanto antigonadotrófica, desempenhada pela pineal (KITAY & ALTSCHULE, 1954; ALBERTAZZI *et al.*, 1966). A maior parte desses trabalhos atribui à pineal efeito inibidor; a pinealectomia provoca hipertrofia gonadal e puberdade precoce, em animais sexualmente imaturos, enquanto a administração de extratos da glândula produzem efeitos contrários.

Por outro lado, é sabido que os estrógenos estimulam a liberação de ACTH e dos corticosteróides da adrenal (DEANE, 1962).

Partindo-se desses dados, pode-se supor que, através da pinealectomia, são retirados os efeitos inibidores sobre as gônadas e estas poderão influenciar as adrenais e a hipófise. Esta hipótese está de acordo com os resultados obtidos neste trabalho, pois, há evidência de aumento da atividade da camada reticular dos machos (depleção lipídica). A ausência de efeitos, em fêmeas, seria explicado através da taxa de estrógenos circulantes. Isto explicaria, também, o fato das adrenais de fêmeas serem mais pesadas que as dos machos.

Supondo que a pineal produz um hormônio que influencia a secreção de aldosterona, a sua atrofia, provocada pela exposição dos animais à luz contínua, deveria, também, ocasionar alterações na adrenal. ZBORAY (1965) verifi

cou que, em ratos machos expostos à luz contínua, ocorre diminuição do peso da pineal e da quantidade de lípides; os animais mantidos no escuro não apresentaram alterações da glândula. A resposta das adrenais, entretanto, foi diferente tanto os animais mantidos sob luz contínua, como os mantidos no escuro, não apresentaram alterações na quantidade de material sudanófilo, nem no volume nuclear das células glomerulares.

Contrariamente, REITER et al. (1966), em hamsters fêmeas, observaram respostas com atrofia da adrenal e do útero, em animais expostos a períodos diários de 23 horas no escuro. A remoção dos olhos provocou os mesmos efeitos. Consideraram que a escuridão estimula a pineal a secretar substâncias que modificam as relações desses órgãos com a hipófise.

A córtex da adrenal sintetiza corticosteróides a partir da acetil-coenzima A e do colesterol (KRUM et al., 1964. WERBIN & CHAIKOFF, 1961). Por esse motivo, procurou-se estimar o colesterol livre e compostos afins, nas diferentes camadas da córtex da adrenal e verificar a sua relação com a ablação da pineal. No presente trabalho, a reação histoquímica que demonstra colesterol livre e compostos afins foi mais intensa na adrenal dos animais pinealectomizados, tanto machos, quanto fêmeas. Estes resultados parecem indicar que houve inibição da síntese de corticóides, como efeito da pinealectomia. RENNELS & DILL (1961) não encontraram alterações na quantidade de lípides sudanófilos, nem de colesterol e seus ésteres, nas adrenais de ratos pinealectomizados. Entretanto, esta discordância pode ser apenas aparente, pois, no nosso caso estimou-se apenas o colesterol livre.

O aumento verificado na quantidade de colesterol livre e substâncias afins, após a pinealectomia, nas três camadas, pode ser explicado de duas maneiras: 1) teria havido diminuição do consumo de colesterol livre, o que equivale à redução da síntese de corticosteróides; 2) teria aumentado o colesterol livre por ter-se intensificado a sua síntese na córtex da adrenal, sem haver influência sobre a síntese dos corticosteróides.

A pinealectomia produz redução da quantidade de

lecitinas (fosfolípidos), nas três camadas da córtex da adrenal dos machos, efeito este que não é produzido pela operação simulada ("stress"). No sexo feminino, o "stress" cirúrgico provoca redução da quantidade de lecitinas nas três camadas, mas a pinealectomia tem efeito oposto em relação ao do "stress" na fascicular e reticular. Estes resultados revelam diferença de comportamento sexual, no que diz respeito à ação da pinealectomia e sugerem interferência das gônadas nesta ação.

Esta hipótese encontra apoio em outros resultados experimentais, pois no útero a ausência de estrógenos reduz a síntese de fosfolípidos, de proteínas e de RNA, enquanto a administração de estradiol, reverte rapidamente este estado (MUELLER, 1968); além disso, a pinealectomia provoca hipertrofia gonadal e conseqüente aumento dos estrógenos circulantes (ALBERTAZZI et al., 1966).

Por outro lado, GRANT et al. (1968), estudando a influência da administração de ACTH sobre os lípidos adrenocorticais, no homem, verificaram aumento da quantidade de fosfolípidos e triglicérides, acompanhado de diminuição da quantidade dos lípidos totais, dos ésteres de esteróis e dos esteróis livres, o que concorda com os resultados do efeito do "stress", aqui verificados.

ARVY (1971) apresenta evidências que sugerem que a pineal e o epitélamo estariam implicados na regulação da secreção do ACTH. A pineal poderia ter efeito inibidor sobre as células hipotalâmicas, secretoras do fator liberador do ACTH.

Os fosfolípidos são constituintes do sistema de membranas celulares. As variações desses lípidos, ocasionada pela pinealectomia, podem estar relacionadas com o grau de desenvolvimento das membranas celulares. Além disso, parece que os fosfolípidos têm ação nas reações enzimáticas, interferindo na ligação do substrato à enzima, ou atuando diretamente sobre a estrutura enzimática e, conseqüentemente, sobre sua função (ASANO et al., 1965, ver AIZAWA & NISHIGORI, 1968). Existem ainda evidências de que os fosfolípidos participem da liberação das enzimas pelos mitocôndrios (ESTRADA et al., 1966, AIZAWA & NISHIGORI, 1968). Também, teriam função na ativação hormonal, da

adenil-ciclase (ver LEVEY, 1973). Mesmo que não se saiba se a adenil-ciclase da adrenal tem relação com os fosfolípidos, embora isso seja provável, é possível que a diminuição do R.E.L. nos animais pinealectomizados, tenha relação com a diminuição dos fosfolípidos.

Quanto à colina livre, a operação simulada aumenta sua quantidade na glomerular e na fascicular da cortical da adrenal. A pinealectomia parece ter efeito oposto, uma vez que tende a reduzir o aumento provocado pelo 'stress', na glomerular das fêmeas e na fascicular dos machos, mostrando assim diferenças significativas entre os grupos P e S. O aumento da colina livre pode significar diminuição da síntese de fosfolípidos.

Com relação aos lípidos insaturados, o 'stress' cirúrgico aumenta a intensidade da reação, na glomerular e na fascicular dos machos. A pinealectomia intensifica este aumento, na fascicular dos machos, bem como tem efeito sobre a fascicular das fêmeas e reticular de machos e fêmeas.

O 'stress' cirúrgico não provoca alterações quantitativas do ferro ionizável, nas três camadas da cortical da adrenal dos machos. Nas fêmeas, no entanto, determina redução do íon férrico, apenas da zona fascicular. A pinealectomia reduz a taxa de ferro ionizável nas três camadas da cortical dos machos e na glomerular das fêmeas. A diminuição do íon férrico, após a pinealectomia, pode ser interpretada como consequência da sua incorporação no anel porfirínico (grupo prostético) das enzimas dotadas de ferro hêmico.

#### IV.3 - RESULTADOS ULTRABESTRUTURAIS

##### IV.3.1 - Zona Glomerular

As células da glomerular da adrenal, dos ratos pinealectomizados, mostram limites retilíneos, sem as concavidades marginais observadas na membrana das células dos animais intactos. Nestes, as deformações da superfície da membrana parecem ocorrer devido à descarga dos lipossomas cujo conteúdo é vertido nos espaços intercelulares e pe-

riendoteliais. Como foi frisado por RHODIN (1971), a descarga de lipossomas pode ser decorrente de um processo artificial, induzido por estímulos químicos do fixador perfundido, ou ser um processo natural de descarga dos produtos contidos nos lipossomas. MOSES et al. (1969) verificaram, através de autorradiografia, que os lipossomas contêm colesterol, o precursor dos hormônios esteróides. RHODIN (1971) afirma que os lipossomas são descarregados no espaço subendotelial e seu envoltório membranoso aí permanece, temporariamente. Propõe que a elaboração e a descarga dos hormônios esteróides constitua um tipo de secreção apócrina modificada, ao qual denominou "endoplasmócrina", para distinguir da secreção endócrina e da exócrina. No presente trabalho, as evidências de justaposição R.E.L. ~ lipossomas, bem como figuras de descarga dos lipossomas e, a presença de restos membranosos no espaço subendotelial, parecem confirmar a proposição de RHODIN (1971) sobre a eliminação de produtos hormonais.

Por outro lado, ITOH (1971) observou que ratos tratados com aminoglutetimida, bloqueador da conversão do colesterol em pregnenolona, apresentam aumento do número e do tamanho das gotas lipídicas contidas pelas células da cortical da adrenal. Por sua vez, animais sujeitos ao "stress", ou que receberam ACTH exógeno (DEANE, 1962), apresentam as células adrenocorticais, em particular as da camada fascicular, com menor número de lipossomas. Estas observações parecem confirmar que os lipossomas contêm elementos envolvidos na produção dos hormônios esteróides.

A evidência morfológica de redução da descarga lipídica, verificada na glomerular dos ratos pinealectomizados, pode depender da redução do estímulo funcional dessa zona. Entretanto, os limites celulares na glomerular da adrenal, dos ratos do grupo com operação simulada, também mostram-se retilíneos, sugerindo tratar-se de efeito do "stress" cirúrgico. A diferença entre os grupos P e S reside no grande aumento dos lipossomas, na glomerular dos pinealectomizados. Este resultado é confirmado, histoquimicamente, através da reação para colesterol livre e compostos afins. Aliado a isso, os lipossomas, nos animais pinealectomizados, não apresentam integridade de forma, po-

dendo apresentar-se irregulares.

Com relação ao retículo endoplasmático liso (R.E.L.) as alterações provocadas pela pinealectomia não são muito evidentes. O R.E.L. participa da síntese dos hormônios esteróides, pois contém sistemas enzimáticos relacionados com determinadas etapas da esteroidogênese. A síntese do colesterol, a partir do acetato, necessita da intervenção da acetil-Co A, localizada no R.E.L. (POBJACK & CONFORTH, 1960; OLSON, 1965). A conversão do colesterol em pregnenolona é efetuada através da pregnenolona-sintetase, localizada nos mitocôndrios (HALKERSTON *et al.*, 1961; HALL & KORITZ, 1964). A transformação da pregnenolona em progesterona é catalizada pela  $\Delta^5 - 3 \beta$ -hidroxisteróide-desidrogenase, também localizada no R.E.L. (BEYER & SAMUELS, 1956) e pela 21-hidroxilase, que forma 11-deoxicorticosterona, a partir da progesterona (MAKOFF & ROBERTS, 1964; RYAN & ENGELS, 1957). Existem evidências de que a 21-hidroxilase estaria associada à fração mitocondrial (VILLEE *et al.*, 1959). A formação de corticosterona, a partir da 11-deoxicorticosterona, ocorre através da 11- $\beta$  hidroxilase, também presente nos mitocôndrios (SHARMA *et al.*, 1962). Verifica-se, portanto, que a corticosteroidogênese relaciona-se com o R.E.L. e com os mitocôndrios.

As alterações principais do R.E.L. nos animais pinealectomizados, em relação aos dos outros dois grupos, se manifestam pela sua disposição vacuolar, cujos vacúolos estão intimamente associados aos mitocôndrios e lípissomas. É provável que a forma de pequenos túbulos e vesículas, encontrada nos controles, represente a área membranosa e a atividade funcional normais do R.E.L.; nos animais pinealectomizados a superfície membranosa parece reduzida. É de se supor que a diminuição da superfície do R.E.L. seja a expressão morfológica da redução da síntese hormonal.

NUSSDORFER (1970c) discute a diminuição das membranas do R.E.L., na córtex da adrenal de ratos tratados com prednisolona, em relação à síntese dos corticosteróides. O autor propõe que o menor desenvolvimento do R.E.L. resulte da redução da formação de novas membranas, devido à inibição da síntese proteica, nas células adrenocorticais, controlada indiretamente através do ACTH. De fato, o aumento

do nível de corticosteróides inibe a liberação de ACTH (p/ref. YATES, 1967); o ACTH aumenta a incorporação de aminoácidos em proteínas ( FARESE & REDDY, 1963; BRANSOME & REDDY, 1963; BRANSOME, 1964), além de aumentar a produção de RNAm, RNA mitocondrial, RNAmicrosomal e de DNA nuclear (YATES, 1967).

NUSSDORFER (1970c) assinala que a diminuição do volume nuclear e a ausência de nucléolo, indicam inibição da funcionalidade nuclear, isto é, da síntese de RNAm. No presente trabalho, os dados cariométricos indicam que a pinealectomia reduz o volume nuclear nos machos, o que pode indicar inibição da síntese de RNAm, e justificar a diminuição do R.E.L. Por outro lado, os resultados histoquímicos, antes apresentados, sugerem que a pinealectomia provoca diminuição na quantidade de fosfolípidos na cortical da adrenal dos machos, os quais fazem parte das membranas celulares.

Na córtex da adrenal, é comum o R.E.L. envolver os lipossomas. SHELTON & JONES (1971) sugerem que esta associação pode representar a transferência de esteróis para as gotas lipídicas. RHODIN (1971) observou que os lipossomas parecem nascer tanto do R.E.L. quanto do complexo de Golgi. Os lipossomas, aumentando de tamanho, ficariam envolvidos pelo R.E.L., que por fim formaria um envoltório membranoso, ao redor dos mesmos.

O aumento do R.E.L., nas células glomerulares, foi descrito no gambá e no rato mantido em regime pobre de sal (GIACOMELLI *et al.*, 1965; LONG & JONES, 1970; FISHER & HORVAT, 1971). Por outro lado, SHELTON & JONES (1971) observaram que o grau de desenvolvimento do R.E.L. varia, diretamente, em função do nível de secreção das células glomerulares, quando as células são, respectivamente, estimuladas, ou inibidas, por baixa ou alta ingestão de sódio. FISHER & HORVAT (1971) observaram, ainda, diminuição do R.E.L. em ratos tratados com aldosterona e com deoxicorticosterona.

A estrutura mitocondrial assume características próprias, nos diferentes tecidos secretores de esteróides (BELT & PEASE, 1956; SABATINI & DE ROBERTIS, 1961). Por outro lado, é possível reconhecer as zonas da córtex da



adrenal, através da estrutura mitocondrial, ( SABATINI & DE ROBERTIS, 1961; KAWAOI, 1969; NUSSDORFER, 1970 a; RADIO GLU & HARRISON, 1971; SHELTON & JONES, 1971). Baseados nessa diferenciação morfológica zonal dos mitocôndrios, foi aventada a hipótese de que haveriam, também, diferenciações funcionais.

A forma das cristas mitocondriais, a distribuição e o número dos mitocôndrios, podem ter relação com o tipo de esteróide sintetizado, bem como com a eficiência da síntese. SABATINI et al. (1962) mostraram que as cristas dos mitocôndrios da fascicular transformam-se de vesicular em lamelar após a hipofisectomia. O tratamento com ACTH reverte-as à antiga forma. NUSSDORFER (1970a), baseando-se nisso e no fato de as células de Leydig e luteínicas apresentarem mitocôndrios com cristas vesiculares, ou túbulos-vesiculares ( BELT & PEASE, 1956; ENDERS, 1962; CRABO, 1963), considera os mitocôndrios com cristas lamelares como orgânulos indiferenciados, inábeis para participar da síntese de esteróides. SABATINI & DE ROBERTIS (1961) afirmam que as cristas vesiculares oferecem maior área, onde se ligam as enzimas; além disso, as vesículas são elementos livres que, provavelmente, podem se mover no interior do mitocôndrio e serem eliminadas. KAHRI (1966) e KAHRI et al. (1970) verificaram que o ACTH induz aparecimento de mitocôndrios com cristas vesiculares, característicos da fascicular, nas células em cultura que tinham caracteres morfológicos das células glomerulares, além de aumentar a produção de glicocorticóides. No entanto, KAWAOI (1969) comenta que as diferenças da estrutura mitocondrial, da glomerular e da fascicular, podem representar diferenças enzimáticas, mas podem depender do estágio de desenvolvimento desses orgânulos. No presente trabalho, o aparecimento de mitocôndrios com cristas vesiculares, na glomerular, foi constatado nos ratos submetidos ao "stress" cirúrgico.

Em ratos mantidos sob restrição de sódio, os mitocôndrios apresentam cristas com arranjos tubulares e paralelos, extremamente alongados ( GIACOMELLI et al., 1965; FISHER & HORVAT, 1971). A administração de aldosterona e de deoxicorticosterona, a despeito de terem o mesmo efeito inibidor sobre a produção de aldosterona, provocam altera-

ções mitocondriais qualitativamente, diferentes; são diferentes, também das que ocorrem na hipertensão renovascular e na deficiência de sódio, estas últimas conseqüentes ao estímulo de secreção da aldosterona (FISHER & HORVAT; 1971). Todos estes tratamentos, contudo, provocam hipertrofia mitocondrial e os autores admitem que as alterações decorrentes da diminuição da atividade secretora de aldosterona, possam representar uma forma de hipertrofia compensatória, resultante do bloqueio na produção hormonal, devido à diminuição dos elementos do R.E.L.

Nossos resultados mostram que a pinealectomia produz, em alguns mitocôndrios da zona glomerular, alterações idênticas às observadas por GIACOMELLI et al. (1965) e FISHER & HORVAT (1971), em ratos mantidos em dieta deficiente de sódio. A função dos túbulos intramitocondriais, que então ocorrem, é obscura; porém, não acreditamos que resultem de artefatos, como o consideram LONG & JONES (1970).

Outra característica dos mitocôndrios da glomerular, nos animais pinealectomizados, é a ocorrência de áreas destituídas de membrana. A continuidade da matriz mitocondrial com o citoplasma, decorrente de interrupções da membrana limitante, tem sido relatada por outros autores (LEVER, 1956; SABATINI & DE ROBERTIS, 1961; SABATINI et al. 1962; GIACOMELLI et al., 1965; SOEDER & THEMANN, 1968; KADIOGLU & HARRISON, 1971), os quais consideram-na importante na transferência dos precursores hormonais.

Não foi observada a ocorrência de mitocôndrios com membrana rompida, nos ratos controles. Nos animais sujeitos ao "stress", a incidência é praticamente nula. No entanto, LEVER (1956) afirma que a interrupção da membrana ocorre em condições normais; porém, sua incidência é maior em ratos tratados com ACTH.

KADIOGLU & HARRISON (1971) verificaram que o tratamento com aminoglutetimida aumenta a relação de continuidade entre a matriz mitocondrial e o R.E.L., em ratos. SOEDER & THEMANN (1968) verificaram a ocorrência de mitocôndrios rompidos, na fascicular de ratos que receberam ACTH exógeno; propõe que representem uma forma de liberação de NADPH, destinado à aceleração da síntese proteica. Entretanto, MENEGHELLI (1969) e NUSSDORFER et al. (1971) afir

man que as formas mitocondriais abertas devem-se a artefatos de técnica, decorrente de fixação deficiente. Acreditamos que esta interpretação não deva ser generalizada. Os mitocôndrios abertos são observados em adrenais fixadas por perfusão e imersão, apenas nos animais pinealectomizados.

O número de mitocôndrios e de cristas mitocondriais, nas células glomerulares dos animais pinealectomizados, parece menor que nos controles e nos que sofreram operação simulada. Desde que vários sistemas enzimáticos da esteroidogênese localizam-se na fração mitocondrial, a diminuição do seu número, nos animais pinealectomizados, poderia indicar diminuição concomitante da atividade enzimática, e, conseqüentemente, da produção de aldosterona.

A relação direta entre a quantidade de mitocôndrios e a atividade celular, na córtex da adrenal, tem sido exaustivamente investigada (GIACOMELLI et al., 1965; LUSE, 1967; KADIOGLU & HARRISON, 1971; NUSSDORFER et al., 1971; SEKIYAMA et al., 1971).

A matriz mitocondrial, nos animais pinealectomizados, parece mais eletrodensa. Vários autores afirmam que a maior densidade da matriz é resultante de estados hipofuncionais da glândula (PEHLEMAN & HANKE, 1969; NUSSDORFER, 1970b; FISHER & HORVAT, 1971). Entretanto, este fato é também observado nos mitocôndrios dos animais do grupo S, considerados em condições de hiperatividade.

Quanto aos depósitos intramitocondriais, tidos como de natureza lipídica (LEVER, 1956; GIACOMELLI et al., 1965; YOSHIMURA et al., 1968; VOLK, 1972), foram observados uma única vez na glomerular dos ratos pinealectomizados. Nos animais controles, a ocorrência foi maior. YOSHIMURA et al. (1968) consideram que o depósito de lípidos ocorre em mitocôndrios em degeneração. GIACOMELLI et al. (1965) observam aumento do número de mitocôndrios com lípidos na glomerular dos ratos com deficiência de Na<sup>+</sup>. Como as etapas finais da produção de aldosterona, a partir da deoxicorticosterona, envolvem os sistemas de 11 $\beta$ -hidroxilase e 18-hidroxilase, presentes nos mitocôndrios, estes autores supõem que os depósitos de lípidos representem produtos hormonais (corticosterona, 18-hidroxicorticosterona e aldosterona).

terona). VOLK (1972) chegou à mesma conclusão.

Quanto ao complexo de Golgi, foi observado, nos ratos pinealectomizados e nos submetidos ao "stress" cirúrgico, que os sáculos e lamelas encontram-se "engolfados" e com características que sugerem hipertrofia. Inúmeros trabalhos relataram hipertrofia do complexo de Golgi, nas células produtoras de esteróides, em condições de estimulação por restrição de sódio na dieta (GIACOMELLI et al., 1965; LONG & JONES, 1970; SHELTON & JONES, 1971), após administração de ACTH (KAHRI, 1966; PERLEMAN & HANKE, 1968; KAHRI et al., 1970; KAHRI, 1971), ou de aminoglutetimida (KADICGLU & HARRISON, 1971), em condições de "stress" (PENNEY & BROWN, 1971), ou de hipertensão renovascular experimental (FISHER & HORVAT, 1971). Por outro lado, foi verificada a atrofia do complexo de Golgi após alta ingestão de sódio (SHELTON & JONES, 1971) e após a administração de aldosterona e de deoxicorticosterona (FISHER & HORVAT, 1971).

Algumas hipóteses têm sido aventadas quanto ao papel do complexo de Golgi nas células de secreção endócrina. Têm sido sugerido que esse organelo teria papel: 1) na sulfatação dos hormônios esteróides (LONG & JONES, 1967); 2) na síntese dos esteróides e, possivelmente, na sua secreção (PERLEMAN & HANKE, 1968); 3) nos processos digestivos intracelulares, juntamente com estruturas lisossômicas (NUSSDORFER, 1969); 4) no transporte dos corticosteróides (KAHRI et al., 1970; VOLK, 1972); 5) no armazenamento dos produtos hormonais intermediários (VOLK, 1972) 6) na origem das gotas lipídicas pequenas (RHODIN, 1971).

Sobre as vesículas com envoltório eletrodense ("coated vesicles"), muito abundantes na glomerular dos ratos pinealectomizados, EHRENREICH et al. (1973) acreditam que estejam relacionadas com processos de descarga da secreção. Há evidências, contudo, de que elas atuam na entrada de macromoléculas na célula (NOVIKOFF et al., 1964; NORRÉ et al., 1970).

Os lisossomas parecem ser mais abundantes e maiores na glomerular dos animais pinealectomizados. Há certa controvérsia quanto ao aumento do número de lisossomas, em condições de estimulação, ou de inibição, da síntese de esteróides (GIACOMELLI et al., 1965; PENNEY & BROWN, 1971).

1971, SHELTON & JONES, 1971; NICKERSON, 1972). SZABÓ et al. (1967), após verificarem aumento do número de lisossomas na fascicular, sob efeito de ACTH, e diminuição após a hipofisectomia, sugeriram que esses orgânicos estariam envolvidos na mobilização dos precursores esteróides, quando há aumento da demanda hormonal. VOLK (1972) acredita que as esterases dos lisossomas transformam os ésteres de colesterol em colesterol livre. Ou, ainda, os lisossomas estariam relacionados com a redução do R.E.L. e de outros orgânicos citoplásmicos, em condições de redução da secreção hormonal (NICKERSON, 1972).

Em síntese, como resultado do "stress" produzido pela pinealectomia simulada, as células da camada glomerular tornam-se mais compactas, devido ao aumento do número de mitocôndrios e diminuição da quantidade de lípidos, decorrente do aumento da secreção de ACTH. Pode-se então supor que a depleção lipídica, o aumento do número de mitocôndrios e a mudança na aparência geral da célula, indiquem aumento da atividade funcional e maior produção de esteróides. Entretanto, nos animais pinealectomizados, as células da glomerular apresentam aumento da quantidade dos lisossomas e aparente diminuição da quantidade de mitocôndrios, além de outras alterações envolvendo o R.E.L., o complexo de Golgi, os lisossomas. O aspecto geral da célula torna-se menos compacto. Estas características parecem representar estados hipotativos da glomerular.

#### IV.3.2 - Zona Fascicular

O trofismo e a regulação da esteroidogênese, nas zonas fascicular e reticular da córtex adrenal, estão a cargo do ACTH (YATES, 1967). Entretanto, há muitos pontos não bem elucidados, quanto aos fatores envolvidos na produção do fator responsável pela liberação do ACTH (C.R.F.) e quanto aos locais, do S.N.C., implicados na regulação da secreção do ACTH (YATES, 1967).

As alterações morfológicas da zona fascicular, induzidas pela pinealectomia, não parecem diferir, qualitativamente, das observadas nos ratos que sofreram pinealectomia simulada. Quanto às diferenças quantitativas, entre os componentes celulares envolvidos na esteroidogênese, de am-

bos os grupos, só foi possível comparar os lipossomas. Foi verificado através dos dados histoquímicos, que a pinealectomia provoca aumento do colesterol livre e de substâncias afins e dos lípidos insaturados, na camada fascicular da córtex da adrenal, nos ratos machos, e aumento do colesterol livre e substâncias afins, na das fêmeas. Houve, porém, diminuição da quantidade de lecitinas, na cortical dos machos pinealectomizados. O aumento da quantidade de lípidos caracteriza células adrenocorticais menos ativas, seja pela não liberação dos produtos hormonais contidos nos lipossomas, ou pelo armazenamento sob forma de produtos intermediários (DEANE, 1962). Além disso, RHODIN (1971) sugere que a descarga dos hormônios é feita através da liberação dos lipossomas, fenômeno denominado por ele de endoplasmócrino. Deste ponto de vista, as células fasciculares dos ratos pinealectomizados seriam elementos com menor atividade secretora. A aparência apresentada pela superfície celular corrobora esta hipótese. Não há sinais de descarga lipídica e os espaços intercelulares são preenchidos por material de aparência amorfa e microvilosidade colabadas. Este material parece introduzir-se no citoplasma das células parenquimatosas. Este fato foi também observado na fascicular de ratos hipofisectomizados (IDFLMAN, 1970). RHODIN (1971) interpreta o espaço intercelular como importante na liberação dos corticosteróides, secretados pelas células, permitindo-os alcançar os sinusóides e a corrente sanguínea. Pode-se supor que a exigüidade dos espaços intercelulares, na fascicular dos ratos pinealectomizados, decorreria da diminuição do transporte local. Além disso, apoiando estas observações, existe a falta de visualização das microvilosidades, tidas como importantes no transporte dos esteróides (ZELANDER, 1957; SHELTON & JONES, 1971).

Não foi possível determinar se existem alterações quantitativas do R.E.L. e dos mitocôndrios, nos grupos S e P. As alterações qualitativas mitocondriais são similares, ambos os grupos apresentam mitocôndrios desorganizados e com vários tipos de inclusões (TIM, membranas enroladas, vacúolos). As inclusões tubulares mitocondriais, com estrutura paracristalina (TIM), observadas na fascicular e

diferentes das observadas na glomerular, têm sido descritas por alguns autores (KJAERHEIM, 1967; FRÜHLING et al., 1968; MAGALHÃES & MAGALHÃES, 1968 SAITO & FLEISHER, 1971), os quais frisaram que elas são mais frequentes na fascicular. Os autores citados são concordes em admitir que tais estruturas sejam de natureza proteica (enzímica); MAGALHÃES & MAGALHÃES (1968) sugerem que estão ligados ao sistema de 11  $\beta$ -hidroxilação. Foi provado que este sistema está ligado à membrana interna e à matriz mitocondrial (YAGO & ICHII, 1969; SATRE et al., 1969). Quanto às figuras mielínicas, observadas junto aos mitocôndrios, têm sido associadas com estados mais ativos das células adrenocorticais, resultantes de efeitos do "stress", da administração de ACTH (ver VOLK, 1972) e de dexametasona (RHODIN, 1971).

Em síntese, alterações ultraestruturais, observadas nos animais sujeitos ao "stress" cirúrgico e que constituem expressão de maior atividade secretora das células, também estão presentes nos animais pinealectomizados. Além disso ocorrem, nestes últimos, outras alterações, que sugerem menor atividade celular, e parecem resultar de efeito provocado pela pinealectomia.

#### IV.3.3 - Zona Reticular

As alterações ultraestruturais, induzidas pela pinealectomia, nas células da zona reticular, praticamente não diferem das observadas na zona fascicular. Também são poucas as diferenças, em relação às células reticulares dos animais do grupo S.

A principal alteração, exibida pelas células reticulares dos ratos sujeitos ao "stress" cirúrgico, atinge os mitocôndrios. Nos animais intactos (C), estas organelas se caracterizam pela presença de cristas túbulo-vesiculares e lamelares. Sob o efeito do "stress" cirúrgico, os mitocôndrios sofrem profundas alterações de forma, podendo tornar-se alongados, com matriz bastante opaca e a membrana externa pouco evidente. Quanto às cristas, são eminentemente vesiculares, como as dos mitocôndrios da fascicular. Alguns exibem cristas lamelares concêntricas, com sinais visíveis de degeneração. Com a pinealectomia, muitos mitocôndrios conservam a forma vesicular das cristas. Os

TIM e outras inclusões mitocondriais, presentes nos ratos do grupo S, são também observados nos pinealectomizados.

Admite-se que a configuração das cristas mitocondriais, específica para cada zona da córtex adrenal, tem relação com o tipo de esteróide nelas produzidos (SABATINI & DE ROBERTIS, 1961; KAWAGI, 1969; NUSSDORFER, 1970a; SHELTON & JONES, 1971). Inúmeros investigadores verificaram a alteração da forma das cristas sob o efeito do "stress", ou da administração de ACTH (SABATINI et al., 1962; KAHRI, 1966; 1968; 1971; KAHRI et al., 1970; RIGODIN, 1971). No curso desta transformação, as células corticais adquirem maior capacidade de produção de esteróides (KAHRI et al., 1970). NUSSDORFER (resultados não publicados; NUSSDORFER & MAZZOCHI 1971) admitiu que a transformação das cristas lamelares (tubulares) em vesiculares típicas, envolve aumento da área das membranas internas, de cerca de 80 a 100%. Os mitocôndrios adrenocorticais contêm vários sistemas enzimáticos, envolvidos na hidroxilação dos esteróides, na clivagem da cadeia lateral do colesterol e da 11-<sup>β</sup> e 18- hidroxilação (HALKERSTON et al., 1961; HALL & KORITZ, 1964; SHARMA et al., 1962).

Com relação aos lipossomas, as evidências sugerem que, nos animais sujeitos ao "stress" cirúrgico, sua menor quantidade resulta da grande eliminação, evidenciável pela abundância de vacúolos intercelulares e restos de membranas. Porém, nos animais pinealectomizados, o número reduzido de lipossomas deve decorrer da falta de produção dos mesmos, pois não há expressão morfológica da sua liberação.



## V. RESUMO E CONCLUSÕES

Além dos fatores já identificados como reguladores da secreção de aldosterona (sistema renina-angiotensina, concentrações eletrolíticas do plasma e ACTH), tem sido sugerido a participação da pineal nessa regulação, através de um hormônio denominado "adrenoglomerulotropina". Entretanto esta assertiva tem sido negada por inúmeros autores e o papel da pineal, no controle da secreção de aldosterona, apresenta-se bastante controverso.

Com o objetivo de colaborar na elucidação da eventual ação desempenhada pela pineal sobre a secreção dos mineralocorticóides, foram efetuados estudos histológicos quantitativos, histoquímicos e ultraestruturais, em adrenais de ratos pinealectomizados, de ambos os sexos, que foram comparados com ratos intactos e com outros submetidos à operação simulada.

Os efeitos da pinealectomia foram os seguintes:

- 1 - Dados histológicos quantitativos: a espessura relativa da glomerular, diminuiu nos machos; o volume nuclear das células parenquimatosas da glomerular, diminuiu nos machos. A forma nuclear das células da glomerular é mais oval nos machos.

Estes resultados revelam redução da atividade funcional das células parenquimatosas da glomerular; por terem ocorrido apenas no sexo masculino, sugerem interferência das gônadas e permitem concluir que o fator sexo se sobrepõe ao fator pinealectomia.

- 2 - Dados histoquímicos: os lípides totais diminuíram na reticular dos machos; o colesterol livre e os compostos afins aumentaram em todas as camadas da córtex, em ambos os sexos; as lecitinas diminuíram em todas as camadas da córtex dos machos, em comparação com os controles, e aumentaram na fascicular e reticular das fêmeas, em comparação com os animais

submetidos à pinealectomia simulada; a colina livre diminuiu na fascicular dos machos e na glomerular das fêmeas; os lípides insaturados aumentaram na fascicular e na reticular dos machos e fêmeas; o  $Fe^{+++}$  diminuiu em todas as camadas da córtex dos machos e na glomerular das fêmeas.

Estes resultados revelam, também, interferência das gônadas, com exceção da influência sobre a quantidade de colesterol livre e compostos afins, em todas as camadas da córtex, da quantidade de lípides insaturados na fascicular e na reticular e da quantidade de íon férrico na glomerular, os quais parecem decorrer do efeito da pinealectomia, pois ocorrem em ambos os sexos. Os resultados permitem concluir que excluída a interferência gonadal, a pinealectomia determina alterações histoquímicas da cortical, mas estas alterações não se restringem à zona glomerular.

3 - Dados ultraestruturais: nos ratos pinealectomizados, as células da zona glomerular caracterizam-se por grandes acúmulos de lipossomas, muitas vezes não íntegros. A periferia celular é mais lisa, sem figuras de extrusão de lipossomas. O R.E.L. é vacuolar, o que sugere menor área membranosa funcional, em contraste com o observado nos animais intactos, nos quais o R.E.L. se apresenta disseminado pelo citoplasma e sob forma de vesículas e túbulos, perfazendo maior superfície. Os mitocôndrios, nos ratos pinealectomizados, apresentam aparente diminuição do número, ruptura da membrana limitante, matriz mais osmiófila, cristas aberrantes com estrutura paracristalina.

Estas características sugerem que as células parenquimatosas da zona glomerular apresentam-se menos ativas, nos ratos pinealectomizados; elas não ocorrem tão nitidamente nas outras camadas da cortical, com exceção das modificações da membrana celular, que também são observadas na fascicular e na reticular.

Os resultados ultraestruturais e os dados histoquí

nicos referentes ao colesterol livre e compostos afins, e ao íon  $Fe^{+++}$ , constituem evidências de que a pineal atua sobre a zona glomerular da cortical da adrenal. No entanto, os dados histológicos quantitativos e outros resultados histoquímicos, não apoiam esta interpretação. Esta aparente discordância parece decorrer da interferência do fator sexo, o qual sobrepujaria o fator pinealectomia.

Por outro lado, os resultados da literatura não fazem menção sobre a influência do sexo, no efeito da pinealectomia; por este motivo, estes resultados são contraditórios.

Em conclusão, há evidências de que a pinealectomia reduz a atividade funcional das células parenquimatosas da glomerular da córtex da adrenal. Para que esta conclusão tenha maior base experimental, é necessário verificar a ação da pinealectomia, sobre a cortical da adrenal, em animais cuja atividade funcional das gônadas tenha sido previamente excluída.

## VI. REFERÊNCIAS BIBLIOGRÁFICAS

- ADAMS, L. & HANE, S. Adrenal gland size as an index of adrenocortical secretion rate in the California ground squirrel. J. Wildl. Dis., 9: 19-23, 1972.
- AHRÉN, C., HANSON, G. & HEDNER, P. Nuclear shape variations in the fascicular zone of rat adrenal gland. I. Effect of corticotrophin. Acta Endocrinol., (Kbh) 59: 652-659, 1968a.
- AHRÉN, C., HANSON, G., HEDNER, P. & LUNDIN, P. Nuclear shape variations in the fascicular zone of the rat adrenal gland. II. Effect of unilateral adrenalectomy without hypophysectomy. Acta Endocrinol., (Kbh), 59: 660-667, 1968b.
- AIZAWA, Y. & NISHIGORI, H. Action of estrogen on phospholipid metabolism in the uterus. In: DOXFMAN, R. I., ed. et al. Biogenesis and action of steroid hormones; report of a Symposium at Kaike Spa, Yonago, Japan, 1967. Los Altos, Ca., Geron-x, 1968. p.236-251.
- ALBERTAZZI, F., BARBANTI SILVA, C., TRENTINI, G.P. & BOTTICELLI, A. Influence de l'epiphysectomie et du traitement avec la 5-hydroxytryptamine sur le cycle oestral de la ratte albino. Ann. Endocrinol. (Paris) 27: 93 - 100, 1966.
- ARVY, L. The pineal gland. In: \_\_\_\_\_ Diencephalic endocrine glands. Oxford, Pergamon, 1971. p.3-33.
- ASANO, A., KANESHIRO, T. & BRODIE, A.F. Malate - Vitamin E Reductase, a phospholipid - requiring enzyme. J. Biol. Chem., 240: 895-905, 1965.
- BAHKOVA, B. B. & MAPKOV, X.M. Suprarenal functional state in animals of different age and sex. Fiziol. Zh. Sssr. Sechenova, 57: 749-754, 1971

- BELT, W.D. & PEASE, D.C. Mitochondrial structure in sites of steroid secretion. J. Biophys. Biochem. Cytol., 2 (Suppl.): 369-374, 1956.
- BEYER, K.F. & SAMUELS, L.T. Distribution of steroids 3 $\beta$ -ol - dehydrogenase in cellular structure of the adrenal gland. J. Biol. Chem., 219: 69-74, 1956.
- BLAIR WEST, J.P., COCHLAM, J.P., DENTON, D.A., GODING, J.R., MUNRO, J.A., PETERSON, R.E. & WINTOUR, M. Humoral stimulation of adrenocortical secretion. J. Clin. Invest. 41 : 1606-1627, 1962.
- BLAIR-WEST, J.P., COCHLAM J.P., DENTON, D.A., GODING, J.R.: WINTOUR, M. & WRIGHT, R.D. The control of aldosterone secretion. Recent Prog.Horm. Res. , 19: 311-383, 1963.
- BRANSOME Jr., E.D. Incorporation of amino acids into rat adrenal protein "in vivo": effects of adrenocorticotrophin and growth hormone. Endocrinology, 74: 495-497, 1964.
- BRANSOME Jr. & REDDY, W.J. Hormonal effects "in vitro" on amino acid incorporation into rat adrenal protein: adreno corticotrophin and growth hormone. Arch. Biochem. Biophys., 101: 21-30, 1963.
- BRUINVELS, J., VAN HOUTEN, J.C. & VAN NOORDWIJK, J. Influence of pinealectomy and hypophysectomy on the renin content of rat kidneys. J. Exp. Physiol., 49: 95-102 , 1964.
- BUGNON, C. & LENYS, D. Effects des extraits totaux d'O. S.C. sur la zone glomérulaire, la diurèse et l'élimination urinaire du sodium et du potassium chez le rat. C. R. Assoc. Anat., 134: 199-224, 1966.
- BUGNON, C., LENYS, R. & LENYS, D. Recherches sur d'éventuelles corrélations entre l'organe sous-commissural et la zone glomérulaire, productrice d'aldostérone. Ann. Sci. Univ. Besançon, 1: 43-60, 1965 :

- BUGNON , C., LENYS, D. & LENYS, R. Organe sous-commissural et zone glomérulaire surrénalienne. C.R. Assoc. Anat., 131: 219-234, 1966.
- BURLET, C., LEGAIT, H. & LEGAIT, E. Recherches histo-enzymologiques sur le système hypothalamo-neurohypophysaire et la corticosurrénale chez le Lèrot. Bull.Assoc. Anat., 52: 292-293, 1967 .
- CASSANO, C. & TORSOLI, A. Studi sull'epifisi: Indagini nell'animale da esperimento e nell'uomo. Folia Endocrinol., 14: 755-790, 1961.
- COGHLAM, J.P., DENTON, D.A., GODING, J.R. & WRIGHT, R.D. The control of aldosterone secretion. Postgrad Med. J., 36: 76-102, 1960.
- CONNORS, M. & ROSENKRANTZ, H. Serotonin uptake and action on the adrenal cortex. Endocrinology, 71: 407- 413, 1962.
- CRABO, B. Fine structure of the interstitial cells of the rabbit testes. Z.Zellforsch., 61: 597-604, 1963.
- DAILY, W. J.R. & GANONG, W.F. The effect of ventral hypothalamic lesions on sodium and potassium metabolism in the dog. Endocrinology, 62: 442-454, 1958.
- DAVIS, J. O. The regulation of aldosterone secretion. In: EISENTEIN, A. B., ed. The adrenal cortex. Boston , Little & Brown /c1967/p.203-247.
- DAVIS, J. O., BAHN, R.C., YANKOPOULOS, N.A., KLIMAN, B. & PETERSON, R.E. Acute effects of hypophysectomy and subsequent diencephalic lesions on aldosterone secretion . Am. J. Physiol., 197: 380-386, 1959a.
- DAVIS, J. O. & BALL Jr., W.C. Subacute and chronic effects of hypothalamic lesions on aldosterone and sodium excretion. Am. J. Physiol., 197: 387-390, 1959b .

- DAVIS, J. O., ANDERSON, E., CARPENTER, C.C.J., AYERS, C. R., HAYMAKER, W. & SPENCE, W.T. Aldosterone and corticosterone secretion following midbrain transection. Am. J. Physiol., 200: 437-443, 1961.
- DEANE, H. W. The anatomy, chemistry and physiology of adrenocortical tissue. In: \_\_\_\_\_ & RUBIN, S. B. L., eds. The adrenocortical hormones: their origin, chemistry, physiology and pharmacology. Berlin, Springer-Verlag, 1962. v.1. p.1-135 (Handbuch der Experimentellen Pharmakologie v. 14, pt.1).
- DEANE, H.W., SHAW, J.H. & GREER, K. O. The effect of altered sodium or potassium intake on the width and cytochemistry of the zona glomerulosa of the rat's adrenal cortex. Endocrinology, 43: 133-153, 1948.
- DE WIED, D. (apud) GLÄR, E. & VECSEI, P. Control of secretion of aldosterone. In: \_\_\_\_\_ & \_\_\_\_\_ Aldosterone. Oxford, Pergamon, 1971. p.108-145.
- DHOM, G., VAN SEEBACH, H.B. & STEPHAN, G. Der Geschlechtsdimorphismus der Nebennierenrinde der Ratte. Lichtmikroskopische und histometrische untersuchungen. Z. Zellforsch., 116: 119-135, 1971.
- EHRENREICH, J.H., BERGLERON, J.J.M., SIKEVITZ, P. & PALADE, G.E. Golgi fractions prepared from rat liver homogenates. I. Isolation procedure and morphological characterization. J. Cell Biol., 59: 45-72, 1973.
- ENDERS, A.C. Observations on the fine structure of lutein cells. J. Cell Biol., 12: 101-113, 1962.
- ESTRADA, O. S., CARANEZ, T.A. & CABEZA, G.A. Effect of phospholipids on induced enzyme release from mitochondria. Biochemistry 5: 3432-3440, 1966.
- FABRE, L. F., BANKS, R.C., MC ISAAC, W.M. & FARREL, G.L. Effects of ubiquinone and related substances on

- secretion of aldosterone and cortisol. Am. J. Physiol., 208: 1275-1280, 1965.
- FARESE, R. V. & REDDY, W. J. Effect of adrenocorticotrophin on adrenal protein synthesis. Endocrinology, 73: 294-303, 1963.
- FARREL, G.L. III Aldosterone chemistry and physiology . The physiological factors influencing the secretion of aldosterone. Recent Prog. Horm. Res., 15: 275-310 , 1959a.
- FARREL, G.L. Steroidogenic properties of extracts of beef diencephalon. Endocrinology, 65: 29-33, 1959b.
- FARREL, G.L. Glomerulotropic activity of an acetone extract of pineal tissue. Endocrinology, 65: 239-241, 1959c.
- FARREL, G.L. The physiological factors which influence the secretion of aldosterone. Recent Prog. Horm. Res., 15: 275-310, 1959d.
- FARREL, G.L. Epiphysis cerebri in the control of steroid secretion. Fed. Proc., 19: 601-604, 1960a.
- FARREL, G.L. Adrenoglomerulotropin. Circulation, 21 : 1009-1015, 1960b.
- FARREL, G.L. Discussion in: DAVIS, J.O. Mechanisms regulating the secretion and metabolism of aldosterone in experimental secondary hyperaldosteronism. Recent Prog. Horm. Res., 17: 293-330, 1961.
- FARREL, G.L. Recent contributions to the study of the role of the central nervous system in aldosterone secretion (rat, dog, cow, man). In: Aldosterone- a symposium . F.A. Davis co.: Philadelphia, Penn, 1964. p. 243-249.



- FARREL, G.L. & MC ISAAC, W.M. Adrenoglomerulotropin.  
Arch. Biochem. Biophys., 94: 543-544, 1961 .
- FISHER, E.R. & HORVAT, B. Ultrastructural features of  
aldosterone production. Arch. Path., 92: 172-179, 1971.
- FISHER, J. & INKE, G. Nomograms zur Berechnung des kern-  
volumens. Acta Morph. Acad. Sci. Hung., 7: 141-165 ,  
1956.
- FRASCHINI, F., MESS, B. & MARTINI, L. Pineal gland, melatonin  
and control of luteinizing hormone secretion.  
Endocrinology, 82: 919-924, 1968.
- FRÜHLING, J., MENEGHELLI, V. & CLAUDE, A. Inclusions  
tubulaires à organisation paracrystalline et leurs  
rapports avec les crêtes dans les mitochondries de  
la corticosurrénale du rat et du boeuf. J. Microsc.  
(Paris) 7: 705-714, 1968.
- GANONG, W.F., LIEBERMAN, A.H., DAILY, W.J.R., YUEN, V.S. ,  
MULROW, P.J., LUETSCHER JR, J.A & BAILEY, E.E.  
Aldosterone secretion in dogs with hypothalamic lesions.  
Endocrinology, 65: 18-28, 1959.
- GANONG, W.F., BIGLIERI, E.S. & MULROW, P.J. Mechanisms  
regulating adrenocortical secretion of aldosterone and  
glucocorticoids. Recent Prog. Horm. Res., 22: 381 -  
430, 1966.
- GIACOMELLI, F. Über Veränderungen der Nebennierenrinde  
nach Pinealektomie. Endokrinologie, 42. 144-150, 1962.
- GIACOMELLI, F., WIENER, J. & SPIRO, D. Cytological  
alterations related to stimulation of the zona glomerulo-  
sa of the adrenal gland. J. Cell Biol., 26: 499-521 ,  
1965.
- GILBERT, J.C. The subcommissural organ. Anat. Rec., 126:  
253-265, 1956.

- GILBERT, J.C. The subcommissural organ: a regulator of thirst. Am. J. Physiol., 191: 243-247, 1957.
- GILBERT, J.C. Subcommissural organ secretion in the dehydrated rat. Anat. Rec., 153: 563-567, 1958.
- GIORDANO, G. & BALESTRERI, R. La glande épiphysaire dans la régulation de la biosynthèse d'aldostérone. Ann. Endocrinol. (Paris) 24: 331-347, 1963.
- GLÁZ, E. & VECSEI, P. Control of secretion of aldosterone. In: Aldosterone. Oxford, Pergamon, 1971. p. 108-145.
- GOMORI, G. Preparation of buffers for use in Enzyme studies. In: COLLOWICK, S.P. & KAPLAN, N.O., eds. Methods in Enzymology. New York, Academic, 1955. v.1. p.133-146.
- GRANT, J.K., DOBBIE, J.W., MACKAY, A.M., SYMINGTON, T. & RILEY, C. The production and secretion of adrenocortical steroids in man. In: DOREMAN, R.T., ed., et al. Biogenesis and action of steroid hormones; report of a Symposium at Kaike Spa, Yonago, Japan, 1967. Los Altos, Ca., Geron-x, 1968. p. 74-87.
- GROMOVA, E.A., KRAUS, H. & KRECEK, J. Effect of melatonin and 5-hydroxytryptamine on aldosterone and corticosterone production by adrenal glands of normal and hypophysectomized rats. J. Endocrinol., 39: 345-350, 1967.
- GROSS, F. The regulation of aldosterone secretion by the renin-angiotensin system under various conditions. Acta Endocrinol. (Kbh), 124 (Suppl.): 41-64, 1968.
- HADLER, W.A. & ZITI, L.M. Demonstração histoquímica de lípidos contendo colina. VII Congr. Anat., 5-6, 1969.
- HADLER, W.A. & ZITI, L.M. Método para demonstração histoquímica de compostos insaturados. (Segundo OKAMOTO, K., et al. Okamoto's mercury diphenylcarbazone method (after Ueda). Trans. Soc. Path. Jap., 36:16, 1947). 1974-com. pessoal.

- HADLER, W.A., ZITI, L.M., DE LUCCA, O. & PATELLI, A.S. A new technique for histochemical detection of cholesterol and cholesterol-like compounds. Acta histochem., 30:79-78, 1968.
- HADLER, W.A., DE LUCCA, O., ZITI, L.M. & PATELLI, A.S. A quantitative study on the most effective conditions to develop the prussian blue reaction for histochemical detection of ferric iron. Rev.Bras.Pesq.Méd.Biol., 2:344-347, 1969.
- HALKERSTON, I.D.K., EICKHORN, J. & HECHTER, O. A requirement for reduced triphosphopyridine nucleotide for cholesterol side chain cleavage by mitochondrial fractions of bovine adrenal cortex. J.Biol.Chem., 236: 374-380, 1961.
- HALL, P.F. & KORITZ, S.B. The conversion of cholesterol and 20  $\alpha$ -hydroxy-cholesterol to steroids by acetone powder of particles from bovine corpus luteum. Biochemistry, 3:129-134, 1964.
- HOTCHKISS, R.D. A microchemical reaction resulting in the staining of polysaccharide structure in fixed tissue preparations. Arch.Biochem., 16: 131-141, 1948.
- IDELMAN, S. Préservation des stéroïdes de la glande cortico-surrénale du rat au cours de la fixation puis de l'inclusion dans l'épon. C.R.Acad.Sci.Paris, 266:2103-2106, 1968.
- IDELMAN, S. Ultrastructure of the mammalian adrenal cortex. Intl.Rev.Cytol., 27: 181-231, 1970.
- ITOH, G. Electron microscopic studies on the adrenal of the rat treated with aminoglutethimide with special reference to accumulation of cholesterol in intramitochondrial vacuoles. Nagoya J.Med.Sc., 34: 183-190, 1971.
- JOHN, T.M. A histochemical study of adrenal corticoids in the pre- and post-migratory phases in the migratory wagtails. M.alba and M.flava. PAVO, 1. 103-105, 1966.
- JOUAN, P. & SAMPEREZ, S. Recherches sur la spécificité

- d'action de la 5-hydroxytryptamine vis-à-vis de la sécrétion "in vitro" d'aldostérone. Ann.Endocrinol.(Paris)25. 70-75, 1964.
- KADIOGLU, D. & HARRISON, R.G. The functional relationships of mitochondria in the rat adrenal cortex. J. Anat., 110: 283-296, 1971.
- KAHRI, A. Histochemical and electron microscopic studies on the cells of the rat adrenal cortex in tissue culture. Acta Endocrinol.(Kbh), 52 (Suppl. 108):6-96, 1966.
- KAHRI, A. Inductive transformation as a basic phenomenon in the genesis of cells of the zona fasciculata and reticularis of the adrenal cortex. Acta Anat., 71:67-78, 1968.
- KAHRI, A. Inhibition by cicloheximide of ACTH-induced internal differentiation of mitochondria in cortical cells in tissue cultures of fetal rat adrenal. Anat. Rec., 171: 53-80, 1971.
- KAHRI, A., PESONEN, S. & SAURE, A. Ultrastructural differentiation and progesterone-14C metabolism in cultured cells of fetal rat adrenal under influence of ACTH. Steroidologia, 1: 25-64, 1970.
- KAPPERS, J.A. The mammalian pineal organ. J.Neuro-Visceral Relations, (Suppl. IX): 140-184, 1969.
- KARLSSON, U. & SCHULTZ, R.L. Fixation of the central nervous system for electron microscopy by aldehyde perfusion. I. Preservation with aldehyde perfusates versus direct perfusion with osmium tetroxide with special reference to membrane and the extracellular space. J.Ultrastruct.Res., 12:160-186, 1965.
- KAWAOKI, A. Ultrastructural zonation of the human adrenal cortex. Acta Path.Jap., 19: 115-149, 1969.
- KEELER, R. The effect of mesencephalic lesions on pinealec-

- tony on the sodium retention produced by suprahepatic constriction of the inferior vena cava in rats. J.Physiol., 159: 78P, 1961.
- KINSON, G.A. & SINGER, B. The pineal gland and the adrenal response to sodium deficiency in the rat. Neuroendocrinology, 2: 283-293, 1967.
- KINSON, G.A., WAHID, L.K. & SINGER, B. Effect of chronic pinealectomy on adrenocortical hormone secretion rates in normal and hypertensive rats. Gen.Comp.Endocr., 8: 445-454, 1967.
- KINSON, G.A., SINGER, B. & GRANT, L. Adrenocortical hormone secretion at various time intervals after pinealectomy in the rat. Gen.Comp.Endocr., 10: 447-449, 1968.
- KITAY, J.I. & ALTSCHULE, M.D. Gonadal changes associated with pineal tumours. In: The pineal gland. Cambridge, Mass., Harvard Univ., 1954. p. 89-98.
- KJAERHEIM, A. Crystallized tubules in the mitochondrial matrix of adrenal cortical cells. Exp.Cell Res., 45: 236-239, 1967.
- KRUM, A.A., MORRIS, M.D. & BENNETT, L.L. Role of cholesterol in the "in vivo" biosynthesis of adrenal steroids by the dog. Endocrinology, 74: 543-547, 1964.
- KUMAGAI, A., NISHINO, K., KIMI, T., SHINGOURA, A., NANAHOSHI, A. & YAMAMURA, Y. Inhibitory effect of ubiquinone on biosynthesis of aldosterone in rat adrenal "in vitro". Endocrinol.Jap., 17: 143-148, 1970.
- LARACH, J.H. & KELLY, W.G. Aldosterone: its biochemistry and physiology. Adv.Metab.Disord., 1: 217-262, 1964.
- LENYS, R. Contribution à l'étude de la structure et du rôle de l'organe sous-commissural. Nancy, 1965 (Thèse).

- LEVER, J.D. Physiologically induced changes in adrenocortical mitochondria. J.Biophys.Biochem.Cytol., 2:313-317,1956.
- LEVEY, G.S. The role of phospholipids in hormone activation of adenylate cyclase. Recent Prog.Horm.Res., 29: 361-382, 1973.
- LONG, J.A. & JONES, A.L. The fine structure of the zona glomerulosa and the zona fasciculata of the adrenal cortex of the opossum. Am.J.Anat., 120: 463-488, 1967.
- LONG, J.A. & JONES, A.L. Alterations in fine structure of the opossum adrenal cortex following sodium deprivation. Anat.Rec., 166: 1-26, 1970.
- LOFTS, E., PHILLIPS, J.G. & TAM, W.H. Seasonal changes in the histology of the adrenal glands of the cobra Naja naja. Gen.Comp.Endocrinol., 16: 121-131, 1971.
- LUFT, J.H. Improvements in epoxy-resin embedding methods. J.Biophys.Biochem.Cytol., 9: 409-414, 1961.
- LUSE, S. The fine structure of adrenal cortex. In EISENSTEIN A.B., ed. The adrenal cortex. Boston, Little & Brown /c1967/ p. 1-59.
- MC MANUS, J.F.A. Histological demonstration of mucin after periodic acid. Nature (Lond.), 158: 202, 1946.
- MAGALHÃES, M.M. & MAGALHÃES, M.C. Inclusions intramitochondriales à structure cristalline dans la cortico-surrénale du rat. J.Microsc. (Paris), 7: 549-553, 1968.
- MAKOFF, R. & ROBERTS, S. Stimulation of steroid C-21 hydroxylase activity in adrenal microsomes by serum protein. Biochim.Biophys.Acta, 90: 189-192, 1964.
- MAUNSBACH, A.B. The influence of different fixatives and fixation methods on the ultrastructure of rat kidney proximal tubule cells. I. Comparison of different perfusion

- fixation methods and of glutaraldehyde, formaldehyde and osmium tetroxide fixatives. J.Ultrastruct.Res., 15: 242-282, 1966a.
- MAUNSBACH, A.B. The influence of different fixatives and fixation methods on the ultrastructure of rat kidney proximal tubule cells. II. Effect of varying osmolality, ionic strength, buffer system and fixative concentration of glutaraldehyde solution. J.Ultrastruct.Res., 15: 283-309, 1966b.
- MENEGHELLI, V. La microscopia elettronica applicata allo studio della corteccia surrenale: problemi tecnici e valutazione dei risultati. Atti del Congresso Italiano di Microscopia Elettronica (Modena), 40-41, 1969.
- MORRÉ, D.J., HAMILTON, R.L., MOLLENHAUER, H.H., MARLEY, R.W., CUNNINGHAM, W.F., CHEETHAM, R.D. & LEQUIRE, V.S. Isolation of a Golgi apparatus-rich fraction from rat liver. I. Method and morphology. J. Cell Biol., 44: 484-491, 1970.
- MOSES, L.H., DAVIS, W.W., ROSENTHAL, A.S. & GARREN, L.D. Adrenal cholesterol: localization by electron-microscope autoradiography. Science, 163: 1203-1205, 1969.
- MOUSSATCHÉ, H. & PEREIRA, A.W. Release of adrenocorticotrophin by 5-hydroxytryptamine on the adrenal cortex. Acta Physiol.Latino Am., 7: 71-75, 1957.
- MULROW, P.J. Neural and other mechanisms regulating aldosterone secretion. In: MARTINI, L. & GANONG, W.F., eds. Neuroendocrinology. New York, Academic, 1966. v.1. p.407.
- MULROW, P.J., GANONG, W.F. & BORYCZKA, A. Further evidence for a role of the renin-angiotensin system in regulation of aldosterone secretion. Proc.Soc.Exp.Biol.Med., 112 : 7-10, 1963.
- MUELLER, G.C. Estrogen action and genetic expression in

- the uterus. In: DORFMAN, R.I., ed. et al. Biogenesis and action of steroid hormones; report of a Symposium at Kai-ke Spa, Yonago, Japan, 1967. Los Altos, Ca., Geron-x, 1968. p.1-40.
- MÜLLER, A.F. Regulation der Aldosteronsekretion. Verh. Dtsch.Ges.Inn.Med., 281: 529-544, 1962.
- MÜLLER, J. & ZIEGLER, W.H. Stimulation of aldosterone biosynthesis "in vitro" by serotonin. Acta Endocrinol. (Kbh), 29: 23-35, 1968.
- MÜLLER, J. & WEICK, W.J. Aldosterone stimulation "in vitro". IV. Corticosteroid-stimulating activity in rat serum. Acta Endocrinol. (Kbh), 54: 63-72, 1967.
- NEWMAN, A.E., REDGATE, E.S. & FARREL, C.L. The effects of diencephalic-mesencephalic lesions on aldosterone and hydrocortisone secretion. Endocrinology, 63: 723-736, 1958.
- NICKERSON, P.A. Effect of testosterone, dexamethasone and hypophysectomy on membranous whorls in the adrenal gland of mongolian gerbil. Anat. Rec., 174: 191-204, 1972.
- NOVIKOFF, A.B., ESSNER, E. & QUINTANA, N. The Golgi apparatus and lysosomes. Fed.Proc., 23: 1010-1022, 1964.
- NUSSDORFER, G.G. The possible functional role of lysosomes in the cells of the rat adrenal cortex (Zona Fasciculata) Lo Sperimentale, 119:55-71, 1969.
- NUSSDORFER, G.G. The fine structure of the newborn rat adrenal cortex. I. Zona glomerulosa and zona fasciculata. Z.Zellforsch., 103: 392-397, 1970a.
- NUSSDORFER, G.G. The fine structure of the newborn rat adrenal cortex. II. Zona juxtamedullaris. Z.Zellforsch., 103: 398-409, 1970b.



- NUSSDORFER, G.G. Effects of corticosteroid hormones on the smooth endoplasmic reticulum of rat adrenocortical cells. Z.Zellforsch., 106: 143-154, 1970c.
- NUSSDORFER, G.G. & MAZZOCHI, G. Effect of ACTH on mitochondrial RNA synthesis of rat adrenocortical cells. Z. Zellforsch., 112: 35-48, 1971.
- NUSSDORFER, G.G., MAZZOCHI, G. & RERONATO, L. Long-term trophic effect of ACTH on rat adrenocortical cells. An structural, morphometric and autoradiographic study. Z. Zellforsch., 115: 30-45, 1971.
- OLSON, J.A. The biosynthesis of cholesterol. Ergeb. Physiol. Biol. Chem. Exp. Pharmacol., 56: 173-215, 1965.
- PALKOVITS, M. Morphology and function of the subcommissural organ. Stud. Biol. Hung., 4: 1-105, 1965.
- PALKOVITS, M. & FÖLDVÁRI, P.I. Über die antidiuretische Wirkung des Organon Subcommissurale. Acta Biol. Acad. Sci. Hung., 11: 91-102, 1960.
- PALKOVITS, M. & FÖLDVÁRI, P.I. Effect of the subcommissural organ and pineal body on the adrenal cortex. Endocrinology, 72: 28-33, 1963.
- PALKOVITS, M., MONOS, E. & FACHET, J. The effect of subcommissural organ lesions on aldosterone production in the rat. Acta. Endocrinol.(Kbh), 48: 169-176, 1965.
- PANAGIOTIS, N.M. & HUNGERDORF, G.E. Response of the pineal and adrenal glands to sodium restriction. Endocrinology, 69: 217-224, 1961.
- PEARSE, A. G. E. Aldehydes and ketones. In: Histochemistry; theoretical and applied. London, Churchill, 1961. p. 334-362.

- PENLEMAN, F.W. & HANKE, W. Funktions morphologie des Interrenalorgans von Rana temporaria L. Z. Zellforsch., 39: 281-302, 1968.
- PENNEY, D.P. & BROWN, G.M. The fine structural morphology of adrenal cortices of normal stressed squirrel monkeys. J. Morphol., 134: 447-466, 1971.
- POPJAK, G. & CONFORTE, J.W. The biosynthesis of cholesterol. Adv. Enzymol., 22: 281-335, 1966.
- QUAY, W.B. Circadian rhythm in rat pineal serotonin and its modifications by estrous cycle and photoperiod. Gen.Comp. Endocr., 3: 473-479, 1963.
- RAUSCHKOLB, E.W. & FARREL, G.L. Evidence for diencephalic regulation of aldosterone secretion. Endocrinology, 59: 526-531, 1956.
- REITER, R.J., HOFFMAN, R.A. & HESTER, R.J. The effect of thiourea, photoperiod and the pineal gland on the thyroid, adrenal and reproductive organs of female hamsters. J. Exp.Zool., 162: 263-268, 1966.
- RENNELS, E.G. & DILL, E.E. Effect of pinealectomy on the histology and lipid content of the rat adrenal gland. Texas Rep. Biol. Med., 19: 843-850, 1961.
- REYNOLDS, E.S. The use of lead citrate at high pH as an electron opaque stain in electron microscopy. J.Cell. Biol., 17: 208-212, 1963.
- RHODIN, J. A.G. The ultrastructure of the adrenal cortex of the rat under normal and experimental conditions. J. Ultrastruct. Res., 34: 23-71, 1971.
- ROSENKRANTZ, E. A direct influence of 5-hydroxytryptamine on the adrenal cortex. Endocrinology, 64. 355-362, 1959.

- ROSENKRANTZ, H. & LAFERTE, R.O. Further observations on the relationship between serotonin and adrenal. Endocrinology, 66: 832-841, 1960.
- ROSS, E.J., VAN T HOFF, CRABBE, J. & THORN, G.U. Aldosterone excretion in hypopituitarism and after hypophysectomy in man. Am. J. Med., 28: 229-233, 1960.
- ROTH, W.D. Comments on J. Aridus Kapper's Review and observations on pineal activity. Am. Zoologist, 4: 53-57, 1964.
- ROTTMAN, A.R. Relation of the subcommissural organ to sodium metabolism. Chicago, 1962. (Thesis of Science -Chicago, Ill.).
- RYAN, K.J. & ENGEL, L.L. Hydroxylation of steroids at carbon 21. J. Biol. Chem., 225: 103-114, 1957.
- SABATINI, D.D. & DE ROBERTIS, E.D.P. Ultrastructural zonation of adrenocortex in the rat. J. Biophys. Biochem. Cytol., 9: 105-119, 1961.
- SABATINI, D.D., DE ROBERTIS, E.D.P. & BLEICHMAR, H.B. Submicroscopic study of the pituitary action on the adrenocortex of the rat. Endocrinology, 70: 390-406, 1962.
- SAITO, A. & FLEISCHER, S. Intramitochondrial tubules in adrenal glands of rat. J. Ultrastruct. Res., 35: 642-649, 1971.
- SATRE, M., VIGNAIS, P.V. & IDELMAN, S. Distribution of the steroid 11-hydroxylase and the cytochrome P-450 in membranes of beef adrenal cortex mitochondria. Febs Lett., 5: 135-140, 1969.
- SEKIYAMA, S., YAGO, N., IWAI, Y., KUROKAWA, H., SATO, F. & SHIRAGAI, A. A stereological description of size and number of zona fasciculata mitochondria in rat adrenal

- cortex after hypophysectomy. Endocrinol. Japon., 18: 365-369, 1971.
- SHARMA, D.C., FORCHIELLI, E. & DORFMAN, R.I. Preparation and properties of a soluble steroid 11 $\beta$ -hydroxylase from bovine adrenal cortex. J. Biol. Chem., 237: 1495-1499, 1962.
- SHELTON, J.H. & JONES, A.L. The fine structure of the mouse adrenal cortex and the ultrastructural changes in the zona glomerulosa with low and high sodium diets. Anat. Rec., 170: 147-182, 1971.
- SKIPSKI, W.P., PETERSON, R.F. & BARCLAY, M. Separation of phosphatidyl ethanolamine, phosphatidyl serine and other phospholipids by thin - layer - chromatography. J. Lipid Res., 3 : 467-470, 1962.
- SOEDER, H. & THEMANN, H. Feinstrukturelle Veränderungen an der zona fasciculata der Nebennierenrinde von Ratten nach ACTH - Applikation. Beitr. path. Anat., 138: 189-208, 1968.
- SZABŐ, S., STARK, E. & VARGA, B. The localization of acid phosphatase activity changes in lysosomes in the adrenal zona fasciculata of intact and hypophysectomized rats following ACTH administration. Histochemie, 10: 321-328, 1967.
- TAYLOR, A.N. & FARREL, G.L. Effects of brain stem lesions on aldosterone and cortisol secretion. Endocrinology, 70: 556-566, 1962.
- TORACK, R.M. The extracellular space of rat brain following perfusion fixation with glutaraldehyde and hydroxyadipaldehyde. Z. Zellforsch., 66: 352-364, 1965.
- UPTON, P.D., DUNIHUE, F.W. & CHAMBERS, W.F. Subcommissural organ and water metabolism. Am. J. Physiol., 201: 711-713, 1961.

- VAN DER WAL, B., MOLL, J. & DE WIED, D. The effect of pinealectomy and of lesions in the subcommissural body on the rate of aldosterone secretions by rat adrenal glands "in vitro". Recent Prog. Brain Res. 10: 635, 1965.
- VERDESCA, A.S., WESTERMANN, C.D., CRAMPTON, R.S., BLACK, W. C., NEDELJBOVIC, R.I. & HILTON, J.H. Direct adrenocortical stimulatory effect of serotonin. Am. J. Physiol. 201: 1065-1067, 1961.
- VERMES, I. & TELEGDY, G. Effect of intraventricular injection and intrahypothalamic implantation of serotonin on the hypothalamo-hypophyseal - adrenal system in the rat. Acta Physiol. Acad. Sci. Hung., 42: 49-59, 1972.
- VERMES, I., TELEGDY, G. & LISSÁK, K. Inhibitory action of serotonin on hypothalamus induced ACTH release. Acta Physiol. Acad. Sci. Hung., 41: 95-98, 1972.
- VILLEE, D.B., ENGEL, L.L. & VILLEE, C.A. Steroid hydroxylation in human fetal adrenals. Endocrinology, 65: 465-474, 1959.
- VOLK, T.L. Ultrastructure of the cortical cell of the interrenal gland of the american bullfrog (Rana catesbeiana). Z. Zellforsch., 123: 470-485, 1972 .
- YAGO, N. & ICHII, S. Submitochondrial distribution of comparison of the steroid 11 $\beta$ -hydroxylase and cholesterol side chain cleaving enzyme system in hog adrenal cortex. J. Biochem. (Tokyo), 65: 215-224, 1969.
- YAMADA, T. The effect of electrical ablation of the nuclei habenulae, pineal body and subcommissural organ on endocrine function, with special reference to thyroid function. Endocrinology , 69: 706-711, 1961.
- YATES, F.E. Physiological control of adrenal cortical hormone secretion. In: EISENSTEIN, A.B. The adrenal cortex. Boston, Little & Brown/c1967/ p.133-183.

- VAN DER WAL, B., HOLL, J. & DE WIED, D. The effect of pinealectomy and of lesions in the subcommissural body on the rate of aldosterone secretions by rat adrenal glands "in vitro". Recent Prog. Brain Res. 10: 635, 1965.
- VERDESCA, A.S., WESTERMANN, C.D., CRAMPTON, R.S., BLACK, W. C., NEDELJBOVIC, R.I. & HILTON, J.H. Direct adrenocortical stimulatory effect of serotonin. Am. J. Physiol. 201: 1065-1067, 1961.
- VERMES, I. & TELEGDY, G. Effect of intraventricular injection and intrahypothalamic implantation of serotonin on the hypothalamo-hypophyseal - adrenal system in the rat. Acta Physiol. Acad. Sci. Hung., 42: 49-59, 1972.
- VERMES, I., TELEGDY, G. & LISSÁK, K. Inhibitory action of serotonin on hypothalamus induced ACTH release. Acta Physiol. Acad. Sci. Hung., 41: 95-98, 1972.
- VILLEE, D.B., ENGEL, L.L. & VILLEE, C.A. Steroid hydroxylation in human fetal adrenals. Endocrinology, 65: 465-474, 1959.
- VOLK, T.L. Ultrastructure of the cortical cell of the interrenal gland of the american bullfrog (Rana catesbeiana). Z. Zellforsch., 123: 470-485, 1972 .
- YAGO, N. & ICHII, S. Submitochondrial distribution of comparison of the steroid 11 $\beta$ -hydroxylase and cholesterol side chain cleaving enzyme system in hog adrenal cortex. J. Biochem. (Tokyo), 65: 215-224, 1969.
- YAMADA, T. The effect of electrical ablation of the nuclei habenulae, pineal body and subcommissural organ on endocrine function, with special reference to thyroid function. Endocrinology , 69: 706-711, 1961.
- YATES, F.E. Physiological control of adrenal cortical hormone secretion. In: EISENSTEIN, A.B. The adrenal cortex. Boston, Little & Brown/c1967/ p.133-183.

YOSHIMURA, F., HARUMIYA, K., SUZUKI, M. & TOTSUKA, S.

Light and electron microscopic studies on the zonation of the adrenal cortex in albino rats. Endocrinol. Japon., 15: 20-52, 1968.

ZADURA, J., ROSZKOWSKI, J. & CZALA, S. The effect of

pinealectomy on weight and histological changes of testes and adrenals of cockerels. Bull. Vet. Inst. Pulawy, 11: 140-143, 1969.

ZBORAY, G. The effect of continuous light or darkness on the subcommissural organ and glomerular zone of adrenals of the white rat. Acta Biol. Acad. Sci. Hung., 15 : 337-341, 1965.

ZELANDER, T. The ultrastructure of the adrenal cortex of the mouse. Z. Zellforsch., 46: 710-716, 1957.

WATSON, M.L. Staining of tissue sections for electron microscopy with heavy metals. J. Biophys. Biochem. Cytol., 4: 475-479, 1959.

WERBIN, H., & CHAIKOFF, I.L. Utilization of adrenal gland cholesterol for synthesis of cortisol by intact normal and ACTH-treated guinea-pig. Arch. Biochem., 93: 476 - 482, 1961.

WURTMAN, R.J., ALTSCHULE, M.D. & HOLMGREEN, U. Effects of pinealectomy and bovine-extracts in rats. Am. J. Physiol., 197: 108-110, 1959.

WURTMAN, R.J., ALTSCHULE, M.D., GEESE, R.O., FALK, J.L. & GRAVE, G. The pineal gland and aldosterone. Am. J. Physiol., 199: 1109-1111, 1960.