


DULCE MARIA DALTRO

Este exemplar corresponde à redação final da tese defendida pela candidata Dulce Maria Daltró, e aprovada pela comissão julgadora.

  
25/01/87

Injeções Intradérmicas de colágeno e suas  
implicações na matriz extracelular.

Tese apresentada ao Instituto de  
Biologia da Universidade Estadual de  
Campinas para obtenção do título de  
Mestre em Biologia, área de Biologia  
Celular.

Orientador: Prof. Dr. Edson Rosa Pimentel

Campinas, 1987

Ao meu pai,  
pelos incentivos que me ofereceu  
durante toda a minha vida, pelo  
orgulho que por certo sentiria  
por mais esta etapa vencida, mas,  
principalmente pelo grande amor  
que me dedicou...

3.3.1. Colágeno liofilizado ressuspendido em solução fisiológica X solução fisiológica (CL X SF).....	26
3.3.2. Colágeno Gel (CG).....	42
3.3.3. Colágeno gel tratado com formaldeído (CF).....	54
3.4. Resultados da quantificação de mastócitos.....	66
4. DISCUSSÃO.....	69
4.1. Aspectos clínicos gerais.....	69
4.2. Aspectos microscópicos.....	71
4.2.1. Quimiotaxia e fase inicial de degradação dos colágenos injetados.....	71
4.2.2. Fase de síntese de componentes da matriz extracelular.....	75
4.2.3. Rearranjo das moléculas de colágeno no interior dos implantes.....	81
4.2.4. Biocompatibilidade e biodegradabilidade.....	82
4.3. Influência de tratamentos prévios na estabilidade dos implantes de colágeno.....	83
4.4. Mastócitos X Remodelação tecidual.....	85
4.5. Considerações finais.....	87
5. CONCLUSÕES.....	89
6. RESUMO.....	91
7. ABSTRACT.....	92
8. REFERÊNCIAS BIBLIOGRÁFICAS.....	93

constituídas por moléculas de tropocolágeno agregadas segundo um arranjo supramolecular bastante original (VIIDIK, 1973; FIETZEK & KÜHN, 1976; HAY, 1981; TRELSTAD, 1981; KÜHN, 1982; PIEZ, 1982; BIRK & TRELSTAD, 1985; MILLER, 1985).

A molécula de tropocolágeno apresenta-se em forma de bastão com estrutura helicoidal consistindo de três cadeias polipeptídicas, tem peso molecular de cerca de 300 000 daltons, comprimento de aproximadamente 3000 Å e diâmetro de 14 ou 15 Å. Ligações cruzadas ("cross-link") intramoleculares, de natureza covalente, ocorrem entre as cadeias polipeptídicas adjacentes da molécula de tropocolágeno (BORNSTEIN & PIEZ, 1966) contribuindo para a manutenção da hélice tripla. Ligações como pontes de hidrogênio e dissulfeto ocorrem ainda entre as cadeias componentes e concorrem para aumentar a estabilidade da conformação molecular (LINSENMAYER, 1985; OLSEN, 1985). As porções finais da molécula são chamadas telopeptídicas e não possuem estrutura helicoidal. Moléculas de tropocolágeno se ligam através das porções telopeptídicas formando as fibrilas de colágeno (TAKEDA et alii, 1983). As moléculas de tropocolágeno vizinhas se ligam ainda através de ligações cruzadas intermoleculares que conferem a alta estabilidade estrutural às fibras de colágeno e têm sido implicadas como as responsáveis pela alta força tênsil e resistência ao ataque químico apresentados pelas fibras de colágeno (BAILEY et alii, 1974). MELLO e colaboradores (1979) apontaram ainda o aumento do número de ligações cruzadas entre as fibras de colágeno como as responsáveis pelo aumento do grau de cristalinidade e agregação ordenada do colágeno I em tendões de animais envelhecidos, o que foi constatado a partir de observações de aumento dos valores de birrefringência de forma e intrínseca.

tos, tendões e pele, e consiste de duas cadeias  $\alpha 1$  e uma cadeia  $\alpha 2$ , sendo representado por  $[\alpha 1(1)]_2 - \alpha 2(1)$  (HAY, 1981, KÜHN, 1982).

Desde o final do século passado, inúmeros pesquisadores têm estudado a natureza e o mecanismo de formação das fibras de colágeno. Por volta de 1927, NAGEOTTE (apud WOOD, 1964) descobriu que massas fibrosas que apresentavam as propriedades tintoriais do colágeno nativo podiam ser precipitadas a partir de extratos ácidos diluídos de vários tecidos colagenosos. Diferentes procedimentos para extração e purificação de colágeno foram estudados e aperfeiçoados (PIEZ, 1963; WOOD, 1964; PEACOCK et alii, 1965; STRAWICH & NIMNI, 1971; KNAPP et alii, 1977; ROBINS & BAILEY, 1977; VIDAL, 1984 comunicação pessoal), visando uma melhor preservação das propriedades mecânicas, físico-químicas e biológicas do colágeno, propriedades estas que vêm permitindo o seu amplo emprego na área médica.

Devido ao progresso no conhecimento básico da química e reatividade do colágeno foi possível desenvolver vários produtos de aplicação médica altamente sofisticados dessa proteína fibrosa (CHVAPIL, 1973; PHARRISS, 1980). Embora largamente distribuído pelo corpo, certos tecidos, devido ao seu alto conteúdo protéico, são utilizados preferencialmente na produção de produtos médicos e não-médicos. Por exemplo, suturas cirúrgicas absorvíveis são fabricadas de submucosa de Intestino de carneiro e serosa de Intestino de boi. Produtos médicos, como por exemplo, próteses de válvulas cardíacas, têm sido feitos de fâscia e dura-máter de animais e do homem. Colágeno pode ser extraído para diversas finalidades, de tendão e pele de boi e de porco.

Colágeno microfibrilar tem se mostrado um excelente recurso como agente hemostático em cirurgias variadas, tais como as vasculares

(ABBOTT & AUSTEN, 1974; ABBOTT & AUSTEN, 1975), ureterais (MAGRINA et alii, 1982), neurológicas (RYBOCK & LONG, 1977; ARAND & SAWAYA, 1986), ginecológicas (CAMERON, 1978), entre outras, não demonstrando efeitos adversos e auxiliando a regeneração tecidual. PARK et alii (1981) relataram um único caso de resposta granulomatosa proliferativa decorrente do emprego de colágeno como agente hemostático em cirurgia da cavidade abdominal, porém não apresentaram evidências conclusivas.

O mecanismo da interação plaqueta-colágeno, que ocorre "in vivo" nas lesões vasculares, tem sido extensivamente investigado. É ponto comum dessas investigações que a afinidade da interação plaquetas-colágeno é fortemente dependente da conformação do colágeno, ou seja, há necessidade da integridade de sua estrutura molecular em tripla hélice (PUETT et alii, 1973; SANTORO & CUNNINGHAM, 1977; KAY et alii, 1977; MEYER, 1982; CHESNEY et alii, 1983). BRASS & BENSUSAN (1976) utilizando técnica de oxidação dos resíduos de carboidratos da molécula de colágeno por meio de periodato, apontaram a influência dos mesmos na interação com as plaquetas, contrariando resultados anteriores obtidos por PUETT e colaboradores (1973).

Além do poder hemostático, o potencial do colágeno em auxiliar a regeneração tecidual foi a principal causa pela qual PEACOCK e colaboradores (1965) o empregaram para o tratamento de lesões no fígado, primeiramente em cães e depois na espécie humana. Esses autores observaram que o colágeno, em forma de esponja, tratado com formaldeído e implantado no fígado, serviu de suporte para o reparo tecidual, sendo reabsorvido após 6 a 8 semanas.

De maneira similar, CUTRIGHT e colaboradores (1973) realizaram estudos de implantes de esponjas de colágeno reconstituído (provenientes de tendão bovino) em tecido subcutâneo de ratos e as respostas como reação inflamatória mínima e localizada, proliferação capilar e formação de tecido conjuntivo, foram consideradas animadoras para indicar o seu emprego em cirurgias orais.

Esponjas de colágeno reconstituído foram utilizadas também por SPEER e colaboradores (1979) para auxiliar a regeneração em lesões da cartilagem articular. Os autores justificaram tal utilização devido às propriedades especiais destas esponjas que servem como suporte mecânico para a instalação de células, possuem superfície hidrofílica que possibilita a adesão e crescimento celular, apresentam facilidade de esterilização e operação, além da biodegradabilidade.

Colágeno reconstituído em forma de esponja ou filme (membrana) tem sido utilizado para auxiliar o reparo de lesões de pele, principalmente queimaduras e sítios doadores de pele. PONTÉN & NORDGAARD (1976) obtiveram resultados plenamente satisfatórios com a utilização de filmes de colágeno (CUTYCOL) para a cicatrização de áreas doadoras de pele para enxertos, desde que a área doadora não fosse muito extensa. NORTON & CHVAPIL (1981) realizaram um estudo comparativo de tampões de diferentes materiais na cicatrização de ferimentos de pele, comparando o emprego da esponja de colágeno reconstituído (isolado de pele bovina), aplicações de esponjas de poliuretanos e enxertos de pele. A esponja de colágeno apresentou maior aderência, melhor conformabilidade, menor teor de infecção bacteriana, além do efeito hemostático, de grande utilidade em áreas de doação de pele com sangramento.

Importantes considerações acerca do uso de colágeno em lesões de pele, principalmente queimaduras, são tratadas na revisão de CHVAPIL (1982), que inclui discussão sobre o emprego de colágeno nas formas de gel, membrana (filme) e esponja, e sobre a estabilidade conferida por agentes como o glutaraldeído, formaldeído e diisocianato de hexametileno. Entre outras vantagens, o emprego da esponja de colágeno permite grande absorção de líquido exsudato (30-40 ml de líquido / grama de colágeno). O fluxo de exsudato e células com bactérias fagocitadas para o interior da esponja de matriz é o processo considerado para explicar o efeito antibacteriano desses tampões.

TAKEDA e colaboradores (1983) utilizaram colágeno dérmico bovino purificado fixado com glutaraldeído em lesões experimentais de pele em coelhos, comparando-o com o emprego de pele de porco liofilizada e gaze. O colágeno dérmico utilizado em seu experimento foi obtido por tratamento da derme bovina com álcalis para remoção do componente telopeptídico da molécula. Seus resultados demonstraram a superioridade do colágeno em promover o reparo das lesões e as vantagens sobre os demais materiais empregados, tais como: melhor aderência, abolição do emprego de suturas, absorção de exsudatos, baixa imunogenicidade, além da possibilidade de utilização de várias camadas, se necessário.

Lâminas de colágeno dérmico fibroso, livres de células, obtidas a partir de pele de porco tratada com tripsina, foram testadas como implantes subcutâneos em ratos (BARKER et alii, 1980; OLIVER et alii, 1982). Os autores demonstraram que o tratamento do colágeno com soluções de aldeídos promove a formação de ligações cruzadas, que conferem um efeito estabilizante aos heteroenxertos de colágeno, dessensibilizando-os.



sibilizando-os à ação da colagenase "in vitro", e provavelmente também "in vivo". Os implantes exibiram recelularização e revascularização e ainda mantiveram a arquitetura original dos feixes de colágeno da derme.

A interação de aldeídos com colágeno já foi objeto de estudo de BOWES & CATER (1968) e o seu efeito estabilizante do colágeno em implantes foi estudado por CHVAPIL e colaboradores (1977) e CHVAPIL e colaboradores (1983) que utilizaram respectivamente implantes de tubos de colágeno e esponjas de colágeno dérmico bovino reconstituído em tecido subcutâneo de ratos. A resistência à colagenase conferida ao colágeno por tratamento com formaldeído foi objeto de estudo de HARRIS & FARRELL (1972).

Mais recentemente, a utilização de colágeno dérmico bovino em forma solubilizada ou injetável, tem adquirido ampla aceitação na área médica, principalmente visando a correção de defeitos de relevo da derme, como cicatrizes e rugas. KNAPP e colaboradores (1977) estão entre os primeiros a descrever a utilização de colágenos injetáveis, de origem humana e bovina, objetivando a atenuação de cicatrizes faciais decorrentes de acne. Os relatos sobre a utilização de implantes de colágeno bovino, comercialmente conhecido como "Zyderm Collagen Implant", na espécie humana, têm crescido muito em número na presente década (BARR et alii, 1982; KAPLAN et alii, 1983; PITANGUY et alii, 1983; BARR & STEGMAN, 1984; COOPERMAN & MICHAELI, 1984; KAMER & CHURUKIAN, 1984; SIEGLE et alii, 1984; COOPERMAN & MACKINNON, 1985; MCCOY et alii, 1985). O colágeno injetável Zyderm é preparado a partir de couro bovino, solubilizado com pepsina, centrifugado repetidamente, purificado, clarificado e esterilizado e constitui-se de colá-

geno em forma helicoidal (KAMER & CHURUKIAN, 1984). Uma propriedade intrínseca desse colágeno helicoidal é a re-formação de fibrilas em temperatura, pH e força iônica fisiológicos. Os terminais peptídicos não-helicoidais das cadeias, denominados telopeptídeos, que foram implicados como os maiores determinantes antigênicos (SCHMITT et alii, 1964), são quebrados pela pepsina (KNAPP et alii, 1977; BARR & STEGMAN, 1984; KAMER & CHURUKIAN, 1984). Um mínimo de 95% do colágeno presente é do tipo I, com 1% a 5% de colágeno tipo III (COOPERMAN & MICHAELI, 1984). Este colágeno dérmico bovino é enzimaticamente solubilizado e purificado para injeção. O produto injetável é constituído por uma dispersão desse colágeno fibroso reconstituído em solução tampão-salina fosfatada e 0,3% de lidocaína (KAPLAN et alii, 1983; PITANGUY et alii, 1983) e é suficientemente fluido para permitir a injeção com agulhas de pequeno calibre.

Segundo KAPLAN e colaboradores (1983), em seguida à administração do Zyderm, a salina é absorvida e as fibras de colágeno se condensam formando uma massa coesiva que é colonizada por fibroblastos e incorporada pelo tecido adjacente, tornando-se uma estrutura persistente.

A literatura aponta ainda, nesse período de experiência clínica com colágeno dérmico bovino injetável, a ocorrência de reações adversas decorrentes dos testes preliminares necessários à execução dos implantes. Tais reações adversas são descritas como qualquer alteração na região teste, como eritema e ou endurecimento, que persiste por mais de 6 horas ou aparece mais de 24 horas após o implante. Essas reações ocorrem em 1,8% dos pacientes, segundo os dados do fabricante, citados por BARR e colaboradores (1982), porém na literatura

encontramos desde a ausência de reações adversas (PITANGUY et alii, 1983), até incidências mais elevadas como KAPLAN e colaboradores (1983) que relataram 3%, KAMER & CHURUKIAN (1984) observaram 3,5% de reações adversas e 1,3% de reações de hipersensibilidade retardada, e SIEGLE e colaboradores (1984) relataram 5% de incidência de reações adversas.

O implante de colágeno dérmico bovino (Zyderm) foi também utilizado em pacientes que haviam sido previamente tratados com silicone (COOPERMAN & MACKINNON, 1985) e chegou-se à conclusão que a terapia anterior por silicone líquido não tem efeito na efetividade terapêutica do Zyderm, como também não predispõe a população paciente à reações adversas ao implante de colágeno.

Embora as reações adversas ao teste de implantação do Zyderm normalmente regredam espontaneamente, BARR e colaboradores (1982) e BARR & STEGMAN (1984) relataram casos de nódulos persistentes em sítios-teste, que exibiam, após biópsias, quadros de inflamação granulomatosa necrobiótica. Os autores consideram que os focos de necrobiose provavelmente consistem de colágeno bovino alterado ou ainda uma combinação deste e pequenas quantidades de colágeno humano alterado. No entanto, esses granulomas necrobióticos são fenômenos localizados e não houve ocorrência de sinais ou sintomas sistêmicos.

SIEGLE e colaboradores (1984) consideraram a formação de granuloma como uma resposta imune celular ao colágeno bovino implantado e detectaram, nos indivíduos que apresentaram reações adversas, níveis significativos de anticorpos circulantes, dirigidos contra a preparação de colágeno bovino. Esses autores afirmam que apesar do baixo potencial imunogênico do colágeno e redução de antigenicidade promovi-

do pela pepsina, a antigenicidade do Zyderm não é suficientemente baixa para escapar de uma resposta imunológica em todos os pacientes.

COOPERMAN & MICHAELI (1984), também estudando a imunogenicidade do Zyderm, referem-se ao colágeno como um antígeno T-dependente, isto é, a resposta imune ao colágeno depende da apresentação apropriada do antígeno às células T, como passo-requisito para a produção de anticorpos e portanto, as reações localizadas mediadas por células devem preceder a presença de anticorpos anti-implante detectáveis no soro. Afirmam que os anticorpos anti-implante possuem especificidade, não reagindo contra o colágeno humano.

Em estudos sobre artrite reumatóide, ROSENWASSER e colaboradores (1980), SOLINGER & STOBO (1981), SOLINGER e colaboradores (1981) e SOLINGER & STOBO (1982) afirmaram que a reatividade ao colágeno, dependente da apresentação dos antígenos às células T efetuada pelos macrófagos, está sob controle genético (genes Ir ligados ao complexo de histocompatibilidade HLA) e não guarda relação com a conformação da molécula. TIMPL e colaboradores (1971) já se referiram a determinantes antigênicos no colágeno independentes de sua conformação molecular.

MCCOY e colaboradores (1985) também se referem à detecção de anticorpos anti-implante em todos os indivíduos que sofreram reações adversas ao implante de Zyderm e ainda em pequeno número de indivíduos normais e pacientes tratados que não sofreram reações adversas. Os autores classificaram os anticorpos como pertencentes principalmente às classes IgG e IgA, porém nenhuma função patogênica tem sido atribuída a esses anticorpos, nem seu aparecimento tem sido estritamente limitado a amostras séricas de pacientes com reações clínicas adver-

sas. As amostras séricas reativas contra o colágeno bovino demonstraram ligações a múltiplos sítios do colágeno separado por eletroforese, indicando que regiões múltiplas da molécula são reconhecidas pelos anticorpos dos pacientes, enquanto as amostras não-reativas não ligam a qualquer sítio da molécula do colágeno bovino.

WOLFF e colaboradores, em 1970, já se referiam à presença de vários determinantes antigênicos na molécula de colágeno através de um experimento em que realizaram imunização de coelhos com colágeno de peixe (carpa). Segundo os autores há determinantes gerais presentes nas moléculas de colágeno de diferentes espécies, provavelmente relacionados à sequência de aminoácidos, e apesar de não serem idênticos, seriam muito semelhantes, possibilitando a ocorrência de reações cruzadas. Maiores detalhes sobre a imunologia do colágeno constam na revisão de FURTHMAYR & TIMPL (1976).

#### **Objetivos:**

Em virtude da ampla utilização de colágeno bovino injetável na clínica médica e apesar de abundante literatura sobre sua imunologia e o sucesso relativo de seu efeito reparativo estético, faz-se necessário um estudo sobre os efeitos que o colágeno injetado exerce e sofre junto aos constituintes normais do tecido conjuntivo, quer sejam células, fibras ou glicosaminoglicanas. O presente trabalho foi dirigido para a finalidade de estudar morfológica e histoquimicamente os implantes de colágeno bovino e suas relações com a matriz extracelular, bem como a influência dos tratamentos físicos e ou químicos aplicados ao colágeno na preservação dos implantes.

Além disso, pelo fato de ser a histamina uma substância com importante participação no processo inflamatório e exercer influência sobre o colágeno e fibroblastos, conforme demonstrado por VIDAL (1967), e ainda a heparina ter sido apontada como estimuladora da migração de células endoteliais capilares nos processos de angiogênese (AZIZKHAN et alii, 1980), consideramos que seria proveitoso estimar a participação destas no processo de reação ao colágeno injetado e nos propusemos a fazê-lo indiretamente, através da quantificação de mastócitos na derme.

## 2. MATERIAL E METODOS:

No presente trabalho, utilizou-se colágeno bovino tipo I submetido a diferentes tratamentos químicos e físicos para injeções intradérmicas em camundongos machos -tipo suíço- com três meses de idade e 40 gramas de peso médio corporal.

### 2.1. Obtenção e preparo do colágeno para injeção:

#### 2.1.1. Obtenção de gel de colágeno bovino (CG):

Colágeno tipo I foi obtido da Cirumédica S.A. - Colagel com cerca de 3% de colágeno I puro, que foi utilizado para injeções intradérmicas, ou ainda sofreu tratamentos subsequentes, descritos em seguida, resultando em formas alternativas de material injetável.

#### 2.1.2. Preparo do gel de colágeno formolizado (CF):

Ao gel acima citado, adicionou-se igual volume de solução de cloreto de sódio a 10% seguido da adição de formaldeído em quantidade suficiente para se obter concentração final igual a 10%. Após 48 horas, o material foi filtrado e dialisado assepticamente durante 7 dias em solução fisiológica estéril, a qual foi submetida a trocas a cada 24 horas. Tal diálise teve por objetivo a remoção do formaldeído não ligado ao colágeno.

### 2.1.3. Preparo do colágeno liofilizado (CL):

O gel de colágeno tipo I descrito em 2.1.1. foi liofilizado a vácuo e esterilizado por raios gama (dose = 2 Mrads), sendo, no momento do uso, ressuspendido em solução fisiológica estéril em concentração igual a 5 mg/ml e homogeneizado vigorosamente em Ultraturrax tipo 18/10 S2 para que pudesse fluir pelo orifício da agulha.

### 2.2. Procedimento para aplicação das injeções:

Os animais foram anestesiados por inalação de éter sulfúrico. Seguiu-se o preparo das áreas a receberem injeção de colágeno, que constou de corte de pelos (quando necessário) e desinfecção por meio de álcool 70%. As regiões escolhidas para as injeções foram duas pequenas regiões no terço médio do dorso (laterais direita e esquerda) e região plantar das patas traseiras.

Os animais foram divididos em quatro grupos conforme o tipo de material a ser injetado e a frequência de injeções, sendo:

**Grupo A1.:** injetados com colágeno em gel puro (CG) no dorso e pata direita e com colágeno formolizado (CF) no dorso e pata esquerda.

**Grupo B1.:** injetados com colágeno liofilizado homogeneizado em solução fisiológica (CL) no dorso e pata direita e com solução fisiológica no dorso e pata esquerda.



Obs: os animais dos grupos A1 e B1 foram injetados uma única vez.

**Grupos A2 e B2;** injetados com os materiais dos grupos A1 e B1 respectivamente, porém com injeções repetidas a cada sete dias durante um período de dois meses (totalizando oito aplicações).

Nesse esquema, as consequências de injeção de colágeno em gel puro podem ser comparadas às de colágeno formolizado injetado no mesmo animal, assim como a injeção de solução fisiológica serve como controle para as reações ao colágeno liofilizado ressuspendido em salina.

Os volumes injetados foram de aproximadamente 0,1 ml por pata e 0,25 ml em cada uma das duas áreas do dorso do mesmo animal, preparadas para as injeções.

### **2.3. Remoção das áreas injetadas para estudo:**

O sacrifício dos animais injetados e a subsequente remoção das peças para estudo foram realizados segundo um cronograma pré-estabelecido. Os animais do grupo A1 foram divididos em subgrupos e sacrificados após 1, 3, 5, 7, 15, 30 e 60 dias desde a aplicação das injeções, sendo três animais para cada subgrupo. O mesmo procedimento foi adotado para com os animais do grupo B1, ao qual acrescentou-se o tempo de 6 horas desde a aplicação das injeções. Os animais dos grupos A2 e B2, que sofreram injeções repetidas, foram sacrificados sete dias após a última série de injeções.

Os animais foram sacrificados por inalação de excesso de éter sulfúrico, seguindo-se rapidamente a excisão das patas traseiras e de fragmentos de pele do dorso nos locais de injeção.

#### **2.4. Fixação:**

A fixação das peças foi realizada em solução de paraformaldeído a 4% em tampão fosfato 0,2M pH 7,4 e glutaraldeído a 5% durante 48 horas a aproximadamente 5°C (KIERNAN, 1981).

#### **2.5. Descalcificação:**

As patas injetadas, após fixação, passaram por um processo de descalcificação em solução de formaldeído a 4% e ácido fórmico a 10% durante 48 horas.

#### **2.6. Inclusão e corte:**

O material foi então desidratado em soluções de etanol em concentrações crescentes (de 70% a 100%), diafanizado em óleo de cedro por um mínimo de 7 dias (POLICARD et alii, 1957), incluído em parafina e seccionado em micrótomo (R.JUNG-HEIDELBERG), em cortes com 7 µm de espessura.

## 2.7. Técnicas de coloração gerais e histoquímicas:

### 2.7.1. Hematoxilina-eosina (HE):

Após desparafinização em xilol e subsequente hidratação, os cortes foram corados durante 7 minutos em hematoxilina, seguindo-se banho em água destilada por 12 minutos, eosina durante 10 min., rápida desidratação (álcool 95% e 100%), diafanização em xilol por 10 min e montagem em bálsamo do Canadá.

Tal método foi empregado para análise geral morfológica das reações teciduais frente às injeções de colágeno.

### 2.7.2. Xylidine Ponceau a pH 2,5:

O material foi corado em solução 0,1% durante 15 minutos à temperatura ambiente seguindo-se lavagem em ácido acético a 2% durante 30 minutos, desidratação em etanol, diafanização em xilol por 10 minutos e montagem em bálsamo do Canadá (VIDAL, 1970)

A coloração por xylidine ponceau a pH 2,5, que tem por objetivo a detecção de radicais  $-NH_2^+$  totais, foi utilizada para comparação da concentração e compactação dos colágenos injetados em relação às fibras dérmicas pré-existentes.

### 2.7.3. Impregnação por prata:

O material foi submetido à oxidação por ácido periódico a 0,5% durante 10 minutos, lavado em água destilada, imerso em prata

amoniacal a 1% por 10 minutos, tratado com formaldeído a 10% durante 30 segundos, novamente lavado em água, imerso em solução de tiosulfato de sódio a 5% por 3 minutos, desidratado, diafanizado em xilol e montado em bálsamo do Canadá (LHOTKA & MIYRE, 1953; GALLYAS, 1970; VIDAL, 1987c).

O colágeno se torna impregnado por prata devido à reatividade histoquímica de alguns grupos hidroxila de carboidratos que oxidados, resultam em aldeídos e estes por sua vez promovem a precipitação dos íons  $Ag^+$  (MELLO & VIDAL, 1972; VELICAN & VELICAN, 1972; VIDAL, 1987c).

A impregnação por prata foi utilizada para a análise morfológica das fibras de colágeno da derme, assim como para a detecção de presença ou ausência de natureza fibrilar nos colágenos injetados.

#### 2.7.4. Azul de Toluidina a pH 4,0:

Os cortes, após desparafinização e hidratação, foram corados por azul de toluidina, solução aquosa a 0,025% em tampão McIlvaine a pH 4,0 durante 15 minutos à temperatura ambiente, seguindo-se 3 banhos rápidos em água destilada, secagem ao ar, diafanização em xilol por 10 minutos e montagem em bálsamo do Canadá, segundo método de Vidal (MELLO & VIDAL, 1980).

Esse método foi utilizado para a detecção de grupos aniônicos e metacromasia, assim como foi imprescindível à contagem de mastócitos que teve por objetivo verificar possíveis variações quantitativas no decurso das reações teciduais aos implantes de colágeno.

## **2.8. Avaliação de quantidades de mastócitos nas proximidades das regiões injetadas:**

A quantificação de mastócitos foi realizada nos cortes de pata corados por azul de toluidina a pH 4,0 para todos os tempos dos diferentes materiais injetados, bem como em cortes de patas de camundongos não-injetadas. Os mastócitos corados pela técnica citada apresentam-se com citoplasma carregado de granulações fortemente metacromáticas, o que torna clara sua distinção dentre outros tipos celulares.

A contagem foi realizada em microscópio Pol Zeiss utilizando-se ocular Kpl W 12,5X e objetiva Plan 40/0,65, focalizando-se regiões da derme vizinhas ao implante. Nessas condições, cada região focalizada media aproximadamente  $1,59 \times 10^5 \mu\text{m}^2$  de área. Foram realizadas contagens de trinta campos microscópicos para cada tempo, sendo esses campos escolhidos ao acaso e geralmente em número de 10 para cada animal.

## **2.9. Análise estatística:**

A análise estatística da quantificação de mastócitos foi realizada empregando-se a rotina do SAS (Statistical Analysis System), implementado no VAX 11/785, do Centro de Computação da Unicamp.

### 2.10. Microscopia de polarização:

Os cortes foram observados ao microscópio de polarização Zeiss, com analisador e polarizador cruzados, para a detecção qualitativa da birrefringência, tanto das fibras de colágeno da derme quanto dos colágenos injetados, a fim de se estabelecer possíveis variações decorrentes de tais implantes.

### 3. RESULTADOS

#### 3.1. OBSERVAÇÕES CLÍNICAS:

Imediatamente após as injeções de qualquer uma das substâncias em estudo, os animais apresentaram elevações no dorso e entumescimento da região plantar das patas traseiras, ocasionadas pelo próprio volume de material injetado. Nessas regiões elevadas, a resistência à palpação foi fraca no caso de injeção de solução fisiológica, média no caso de colágeno liofilizado ressuspendido em salina (CL) e mais forte nos casos de injeções de colágeno em gel puro (CG) e colágeno em gel formolizado (CF). O entumescimento da região plantar das patas traseiras acarretou perturbação temporária da locomoção dos animais devido ao "arredondamento" das superfícies em contato com o solo, o que ocasionou "perdas de equilíbrio", associadas provavelmente ao desconforto. A perturbação da locomoção persistiu por 2 horas aproximadamente, após o que houve uma adaptação dos animais à nova situação e a locomoção retornou ao padrão normal.

As regiões injetadas do dorso pareciam não causar desconforto algum, uma vez que não houve reação dos animais que o denotasse.

A duração do edema nos locais injetados variou conforme o tipo de material injetado. Nas regiões em que se injetou solução fisiológica, houve regressão completa em 24 horas. Nas regiões injetadas com CL, o edema regrediu mais lentamente e por volta de 72 horas havia apenas uma pequena elevação que representava a presença de colágeno na derme e que continuou palpável por aproximadamente 15 dias. Nas regiões injetadas com CG ou CF, o edema propriamente dito regrediu len-

tamente até o 5º dia, mas a elevação resultante da presença dos colágenos injetados ainda era palpável até o 60º dia após o implante. Maiores detalhes sobre regressão de volume dos implantes podem ser obtidos na tabela 01.

O crescimento dos pêlos cortados na região dorsal dos animais foi normal para todos os casos. Não se registrou nenhum caso de eritema ou necrose.

Nem mesmo os animais que sofreram injeções repetidas (de CL, CG ou CF) apresentaram qualquer sinal de necrose tecidual, embora o edema tenha se prolongado por mais tempo, conforme se acumulava o material implantado.



Tabela 01: Representação esquemática do efeito de injeções após vários períodos no volume das amostras.

SF = injeção de solução fisiológica

CL = injeção de colágeno liofilizado ressuspendido em salina

CG = injeção de colágeno em forma de gel

CF = injeção de colágeno em gel tratado por formaldeído

■ nenhuma alteração no volume da amostra

▒ ou ▓ reduções gradativas no volume da amostra

□ amostra não pode ser detectada macroscopicamente

h= horas e d= dias decorridos após as injeções.

material	local	volume								
		6h	1d	3d	5d	7d	15d	30d	60d	
SF	pata	■	□	□	□	□	□	□	□	
CL	dorso	■	■	▒	▒	▒	▒	□	□	
	pata	■	■	▒	▒	▒	▒	□	□	
CG	dorso		■	■	■	▒	▒	▒	▒	
	pata		■	■	▒	▒	▒	▒	▒	
CF	dorso		■	■	■	▒	▒	▒	▒	
	pata		■	■	▒	▒	▒	▒	▒	

### 3.2. OBSERVAÇÕES MACROSCÓPICAS DURANTE A EXCISSÃO DAS PEÇAS:

Após o sacrifício dos animais, quando da retirada de material para fixação, novas observações foram realizadas, principalmente em relação à pele do dorso, que ao ser retirada, expunha o tecido subcutâneo em sua face inferior. As patas, por serem fixadas sem dissecação, não puderam ser examinadas quanto a este aspecto macroscópico.

A observação da face inferior do tecido subcutâneo da pele do dorso injetada com solução fisiológica não demonstrou quaisquer alterações em nenhum dos tempos de injeção, apresentando aspecto igual à pele de camundongos não injetados. Para os casos de animais injetados com CL, o implante era visível como uma massa esbranquiçada e difusa até por volta de 15 dias após a injeção e após isso sua identificação tornava-se mais difícil.

Nos casos de animais injetados com CG e CF, o aspecto era similar, com pequenas variações entre um e outro. Os nódulos resultantes das injeções eram perceptíveis ao tato e visíveis no tecido subcutâneo da pele rebatida. Com 24 horas de implante, notava-se que ocorria vasodilatação na área injetada com CF, que mostrava vasos no tecido subcutâneo visíveis a olho nú, o que não foi notado com injeções de CG. Aos 3 dias a vascularização se normalizou, não apresentando diferenças notáveis a olho nú para qualquer dos casos.

Aos 5 dias, o colágeno em gel (CG) se apresentava como uma "bolha" bem delimitada e o colágeno tratado com formaldeído (CF) se apresentava um tanto mais espalhado, não apresentando praticamente um nódulo endurecido ou bem delimitado, mas uma camada homogênea por baixo da derme. Essa situação se manteve pelos demais tempos, com leves diminuições dos volumes de colágenos injetados.

### 3.3. OBSERVAÇÕES MICROSCÓPICAS:

O estudo da estrutura anatômica microscópica de patas e pele de camundongos adultos foi realizado previamente através de observações de cortes histológicos das referidas estruturas provenientes de animais que não haviam sofrido qualquer tipo de tratamento. Os cortes de pata e pele foram examinados quanto aos seguintes aspectos: espessura e arranjo das fibras de colágeno da derme, presença e aspecto de fibroblastos, mastócitos, glândulas, rede vascular, espessura da derme em diferentes regiões da pata e ainda, estrutura de pêlos na pele do dorso. Os aspectos exibidos foram considerados normais (fig. 01) e tomados como padrão de comparação para os aspectos apresentados pelos tecidos dos animais submetidos às injeções de solução fisiológica (SF), colágeno liofilizado (CL), colágeno em gel puro (CG) e colágeno em gel tratado por formaldeído (CF).

#### 3.3.1. COLÁGENO LIOFILIZADO RESSUSPENDIDO EM SOLUÇÃO FISIOLÓGICA X SOLUÇÃO FISIOLÓGICA (CL X SF)

Os resultados aqui descritos referem-se principalmente aos efeitos das injeções de colágeno liofilizado. Os efeitos das injeções de solução fisiológica, menos expressivos, serão descritos somente quando se fizer necessário.

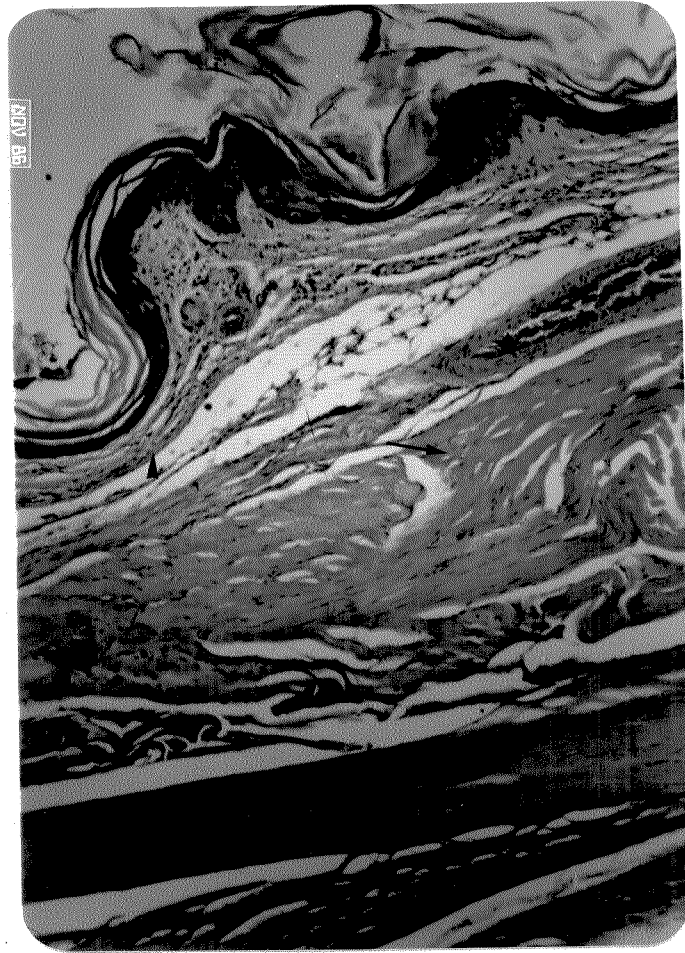


Fig. 01: Corte sagital de pata de camundongo adulto (região plantar) corado pela Hematoxilina-eosina. Pode ser notada a variação de espessura da derme (▶), sua celularidade, a presença de glândulas e um grande vaso(★). Epitélio (\* ) e queratina são visíveis na parte superior da figura, camada muscular (→) e tendão (↔), na inferior. Aumento = 100 X.

O exame microscópico dos cortes de pele do dorso e pata obtidos 6 horas após as injeções de colágeno liofilizado homogeneizado permitiu a identificação do material implantado que se distribuía na derme ou logo abaixo desta e se corava pela eosina, aparentemente na mesma intensidade que as fibras dérmicas. O implante já se encontrava com infiltração moderada de polimorfonucleares, principalmente neutrófilos, mais acentuada na periferia que no centro (fig. 02). A infiltração de neutrófilos também ocorreu na derme vizinha ao implante. Nos cortes obtidos das regiões que sofreram injeção de solução fisiológica, pudemos observar que ocorreu distensão na derme promovida pela presença do líquido, com visível separação das fibras dérmicas, aumentando os espaços inter-fibras (fig. 03). As glândulas, a epiderme e os núcleos de fibroblastos apresentavam aspecto normal.

Vinte e quatro horas após as injeções de CL, os implantes exibiam aumento da infiltração de neutrófilos (fig. 04), maior em pata que em pele, e a derme adjacente se apresentava com edema leve caracterizado por espaços inter-fibras um pouco mais pronunciados do que os habitualmente encontrados. Os implantes apresentavam fraca birrefringência, havendo um nítido contraste com as fibras dérmicas que exibiam birrefringência razoavelmente elevada (fig. 05).

A coloração pelo xylidine Ponceau a pH 2,5 evidenciou o alto conteúdo protéico do implante, que demonstrou intensidade de coloração levemente inferior à das fibras dérmicas (fig. 06). A natureza fibrilar do material implantado foi evidenciada pelo método de impregnação por prata (fig. 07) que também nos permitiu identificar a intensa infiltração de neutrófilos. As fibras presentes no implante apresentavam distribuição irregular e a birrefringência no local foi baixa.

Fig. 02: Corte sagital de pata de camundongo 6 horas após injeção de CL. Pode-se observar o grande volume de material injetado (►) e a invasão de polimorfonucleares, frequentemente mais acentuada na periferia do implante. Os tecidos adjacentes não demonstraram alterações exceto a presença de neutrófilos nas regiões mais próximas ao implante. Coloração: Hematoxilina-eosina. Aumento: 100 X.

Fig. 03: Corte sagital da região plantar de pata de camundongo 6 horas após injeção de SF. Pode-se notar que os espaços inter-fibras ( \* ) estão muito aumentados, devido ao edema. Coloração: Hematoxilina-eosina. Aumento: 700 X.

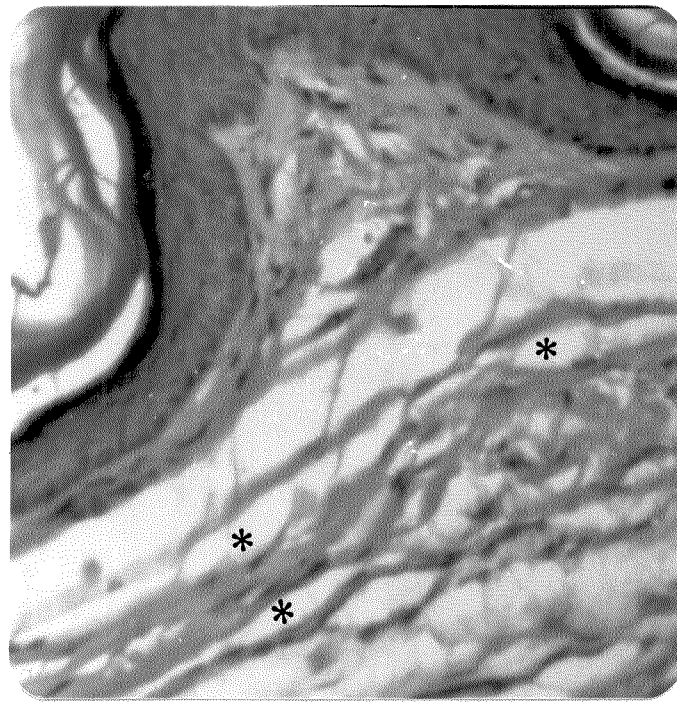

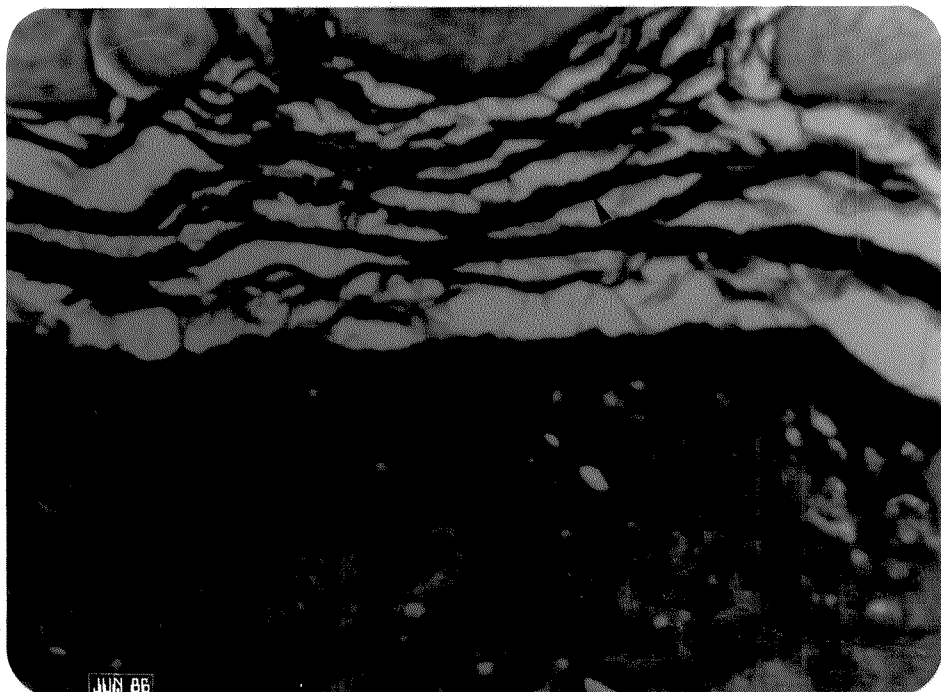

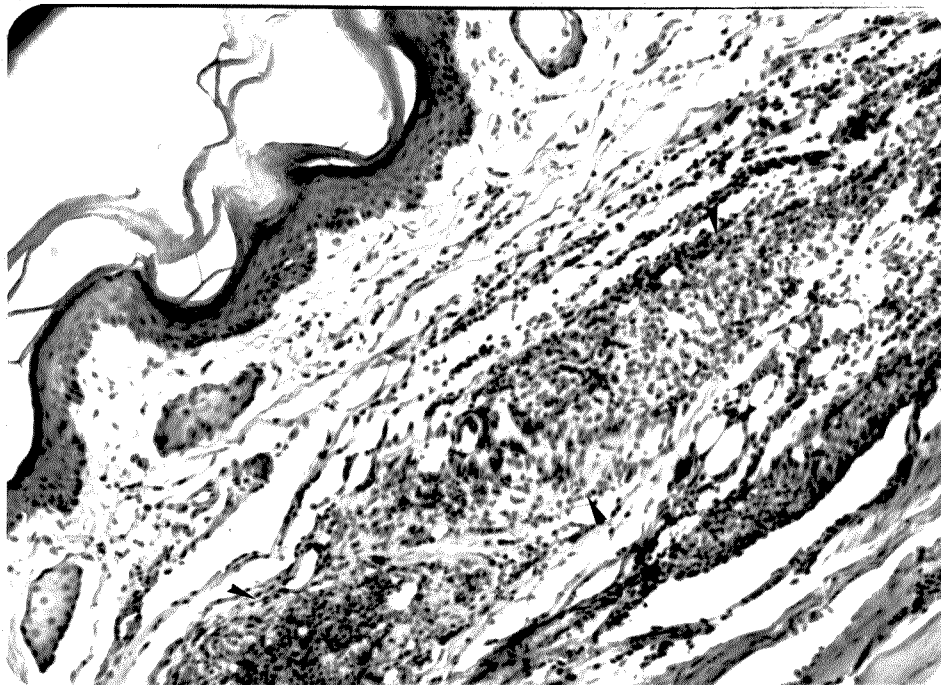


Fig. 04: Corte sagital de pata de camundongo 24 horas após injeção de CL. Pode-se observar o intenso infiltrado de neutrófilos no implante (►), a eosinofilia do material implantado e os espaços mais pronunciados entre as fibras dérmicas. A infiltração de neutrófilos se estende, com menor intensidade, pelas estruturas vizinhas. Coloração: Hematoxilina-eosina. Aumento: 300 X.

Fig. 05: A mesma imagem da figura 05, em microscopia de polarização, com polarizador e analisador cruzados (90°). Nota-se a presença de fraca birrefringência no material implantado (→) que se encontra circundado por trama de fibras dérmicas, muito mais birrefringentes. Observa-se ainda, na parte inferior direita da figura, a presença de um tendão altamente birrefringente.

Fig. 06: Corte sagital de pata de camundongo 24 horas após injeção de CL, corado por xylidine Ponceau a pH 2,5. Podemos observar a afinidade do CL implantado (na metade inferior da figura) pelo corante, a heterogeneidade do material implantado e a maior intensidade de coloração nas fibras dérmicas(►). No limite superior da figura, podemos observar a presença de glândulas sebáceas. Aumento: 700 X.





JUN 86

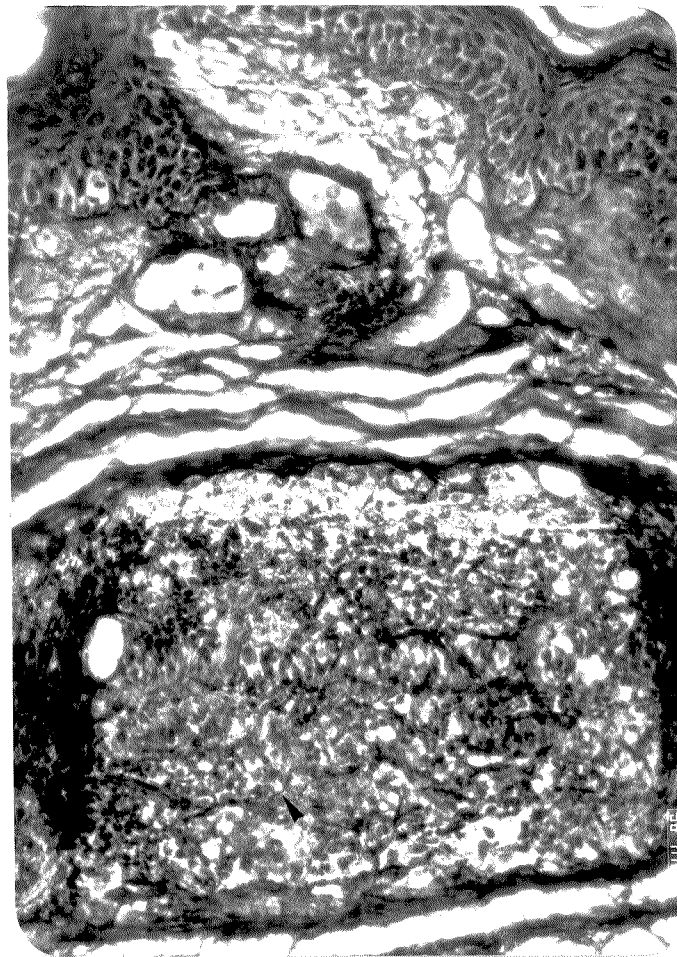


Fig. 07: Corte sagital de pata de camundongo 24 horas após injeção do CL, submetido à impregnação por prata. Na região do implante (metade inferior da figura), podemos observar a presença de fibras, desde as mais finas (►) até as razoavelmente espessas, distribuídas caoticamente e ainda a intensa infiltração de neutrófilos. Na metade superior da figura, observa-se a derme, glândulas sebáceas e o tecido epitelial queratinizado. Aumento: 250 X.

Através da coloração pelo azul de toluidina a pH 4,0 pudemos confirmar que a população celular invasora do implante estava constituída principalmente por neutrófilos e também detectar um aumento aparente do número de mastócitos presentes na derme adjacente, caracterizados por intensa metacromasia citoplasmática.

Nos casos de injeções de solução fisiológica observamos que em 24 horas ocorria regressão parcial do edema, as fibras dérmicas tendiam a retornar à posição original, caracterizada pela proximidade das fibras, e em alguns casos, as camadas musculares situadas sob a derme se achavam levemente infiltradas por neutrófilos.

Aos 3 dias após as injeções de CL, pudemos notar que a quantidade de células presentes no interior do implante era igual ou até menor que no primeiro dia, porém o tipo celular predominante passou a ser o fibroblasto (fig. 08), com núcleo ovalado característico, cromatina pouco corada e algumas vezes, nucléolo evidente. Núcleos com essas mesmas características puderam ser observados também na derme e tecido muscular vizinhos do implante. Nos cortes corados por AT a pH 4,0 pudemos constatar o aumento do número de mastócitos na derme. Nos cortes de pele do dorso, o número de mastócitos se apresentou, como em todos os demais tempos, menor que em cortes de pata.

Cinco dias após as injeções de CL, a concentração celular no implante estava bastante aumentada. O tipo celular predominante era o fibroblasto de núcleo ovalado e fracamente corado pela hematoxilina. Havia também núcleos de fibroblastos fusiformes e intensamente corados. O material extracelular, eosina positivo, exibía uma certa heterogeneidade de distribuição, com regiões onde aparentemente havia menor concentração.

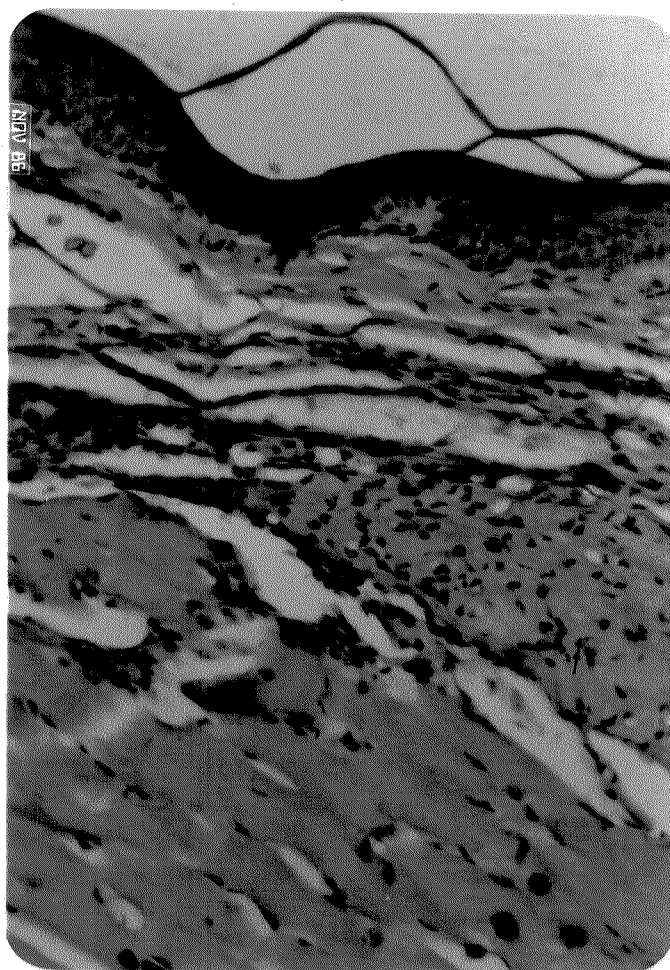


Fig. 08: Corte de pata de camundongo 3 dias após injeção de CL. Pode-se observar no interior da massa colagênica implantada, eosina positiva, o infiltrado celular constituído, em grande parte, por fibroblastos, cujos núcleos podem ser visualizados(→). Tais núcleos também são encontrados próximos ao implante, no tecido muscular e na derme. Coloração: Hematoxilina-eosina. Aumento: 250 X.

Exceto a presença de alguns neutrófilos em regiões profundas da derme, nenhuma particularidade foi constatada nos cortes de pata e pele 5 dias após haverem sofrido injeções de SF.

As observações realizadas com o material que foi retirado 7 dias após as injeções de CL não demonstraram grandes alterações em relação ao tempo anterior. O implante continuou com grande concentração de núcleos de fibroblastos, porém na periferia, aumentou a quantidade de núcleos fusiformes e bastante corados. Ocorreu ainda na periferia do implante, um leve aumento da birrefringência, com o aparecimento de estrutura semelhante a fibras. Nos cortes impregnados por prata foi possível detectar com maior nitidez a presença de material fibroso nas bordas do implante. A coloração pelo AT a pH 4,0 confirmou a presença de núcleos de fibroblastos fusiformes e intensamente corados nesta região.

Os controles, que receberam injeção de SF, demonstraram algumas vezes a presença de núcleos de fibroblastos oval-arredondados e cromatina pouco corada, geralmente na camada mais profunda da derme.

Aos 15 dias após as injeções de CL, o implante se apresentou totalmente invadido por fibroblastos e demonstrou uma queda drástica no número de neutrófilos, que se tornaram raros. A quantidade de fibras que se coram por eosina e xylidine Ponceau aumentou na periferia do implante (fig. 09). O implante demonstrou ter sofrido uma redução apreciável de volume. A presença de núcleos de fibroblastos claros e arredondados, hematoxilina-positivos, pôde ser notada tanto na derme, em regiões próximas ao implante, quanto no tecido muscular. No material corado por AT a pH 4,0 pôde ser observada a presença de mastócitos com sinais de degranulação.

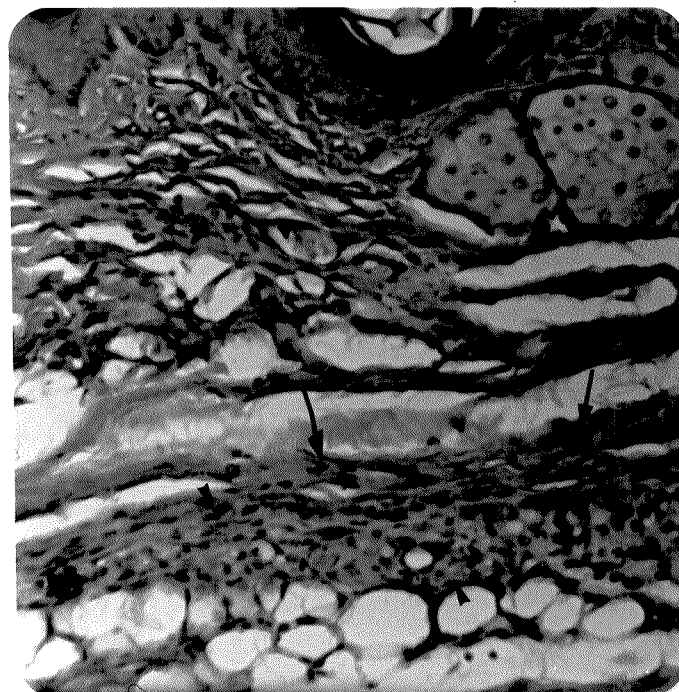


Fig. 09: Corte sagital da região plantar de pata de camundongo 15 dias após injeção de CL. Pode-se observar o material implantado (►), eosina positivo, intensamente infiltrado por fibroblastos e ainda a grande quantidade de fibras acidófilas razoavelmente espessas (—►) na margem superior do implante. A derme também se apresenta infiltrada por fibroblastos (→). Pode-se observar ainda o epitélio e glândulas sebáceas na parte superior da figura. Coloração: Hematoxilina-eosina. Aumento:: 480 X.

A impregnação por prata revelou, nos cortes de implantes com 15 dias, a presença de fibrilas argirófilas aparentemente mais espessas que nos implantes com 7 dias. Em alguns controles injetados com SF, notamos a presença de fibroblastos e neutrófilos.

Trinta dias após as injeções de CL, os implantes, completamente invadidos por fibroblastos, chegaram a apresentar alguns vasos (fig.10). A presença de fibras com espessura razoável e organização espacial definida pôde ser detectada, no interior do implante, com o auxílio de microscopia de polarização, que evidenciou aumento significativo da birrefringência (fig. 11). A densidade do implante diminuiu, porém aumentou a organização. A quantidade de mastócitos evidenciados pelo AT a pH 4,0 sofreu uma elevação considerável. A coloração pelo xylidine Ponceau a pH 2,5 também evidenciou material com característica fibrilar e grau de organização apreciável.

Após 60 dias das injeções de CL foi notável a intensa redução de volume do material injetado. Com bastante atenção pode-se ainda distinguir o local do implante e concluir que o que restou foi um material fibroso, eosina positivo, com características muito semelhantes às das fibras dérmicas (fig. 12) e com birrefringência apreciável (fig. 13). A coloração pelo AT a pH 4,0 evidenciou a persistência da presença de núcleos de fibroblastos com cromatina pouco corada, porém seu número estava muito reduzido (fig. 14). A quantidade de mastócitos também sofreu um decréscimo considerável.

Fig. 10: Corte sagital da região plantar de pata de camundongo no 30º dia após injeção de CL. Podemos observar o colágeno implantado no centro da figura (▶) com infiltrado celular intenso e presença de alguns vasos (↔), e ainda uma leve infiltração celular nas proximidades do implante. Coloração : Hematoxilina-eosina. Aumento: 300 X.

Fig. 11: A mesma imagem da figura anterior, em microscopia de polarização, com polarizador e analisador cruzados (90°). Nota-se que a birrefringência no interior do implante é visivelmente maior do que a exibida na figura 06 (implante após 24 horas). Podemos observar a presença de fibras com organização espacial definida no interior do implante e na periferia, uma concentração destas (→).




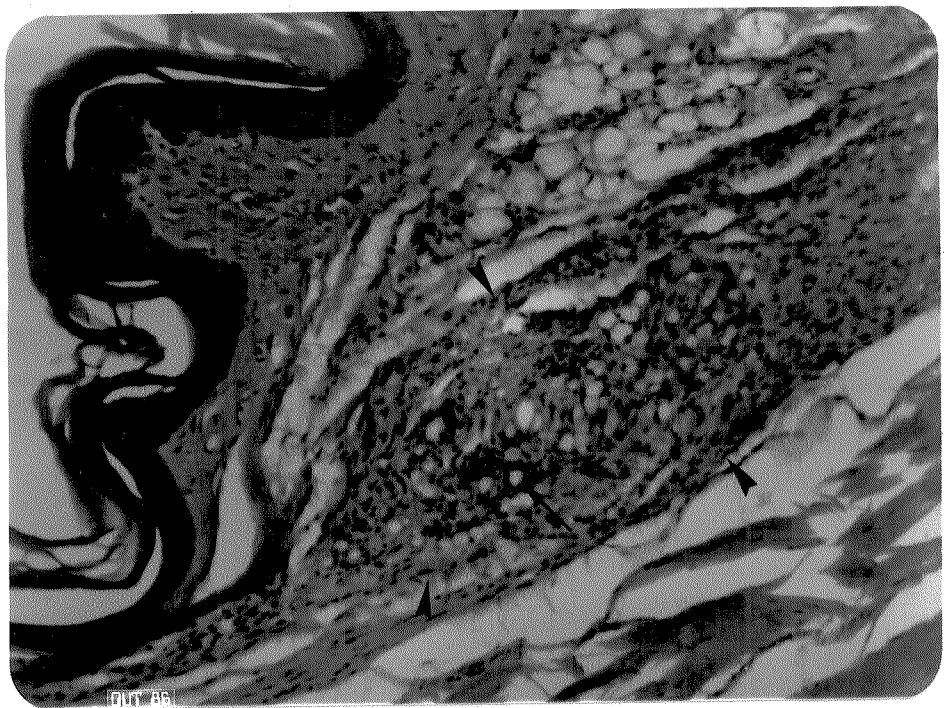

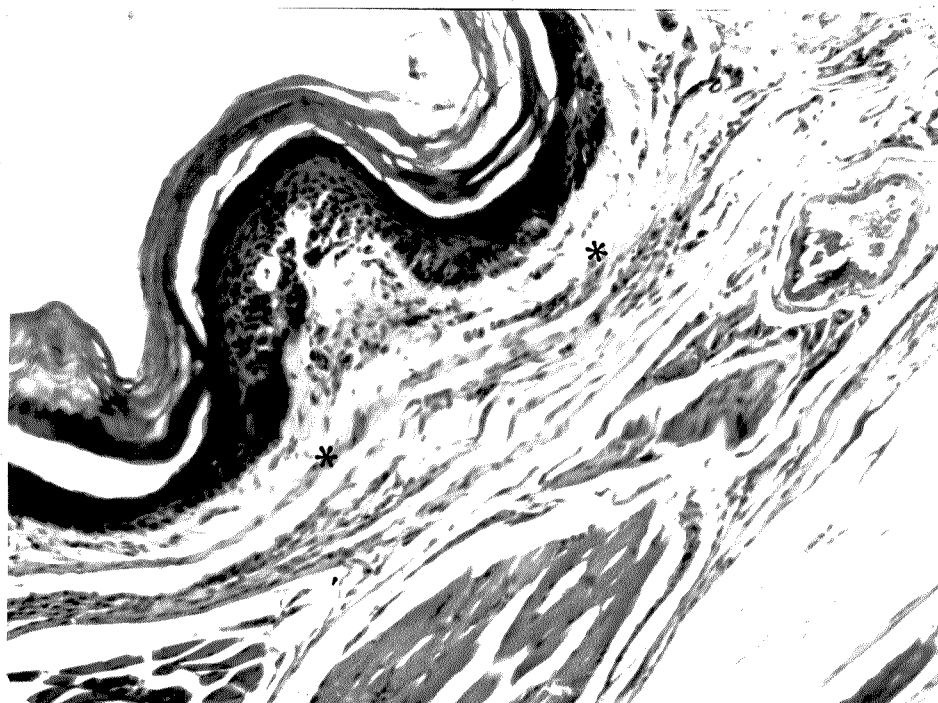


Fig. 12: Corte sagital da região plantar de pata de camundongo no 60º dia após injeção de CL. Pode-se notar claramente a intensa redução de volume ocorrida no colágeno injetado, que se transformou em, ou promoveu a formação de material fibroso, eosina positivo (\*). A celularidade da região ainda se encontra levemente aumentada. Observa-se ainda, abaixo do material fibroso, a presença de tecido muscular e tendão. Coloração: Hematoxilina-eosina. Aumento: 300 X.

Fig. 13: A mesma imagem da figura anterior, em microscopia de polarização, com polarizador e analisador cruzados (90º). Nota-se a birrefringência e a disposição ordenada de fibras na derme (→). Podemos observar ainda a grande intensidade de birrefringência exibida pelo tendão que se encontra na parte inferior direita da figura.



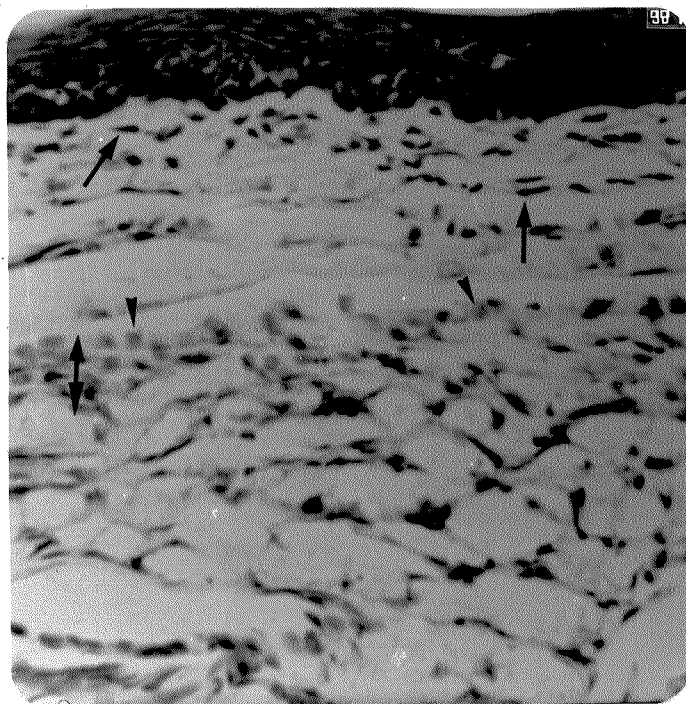


Fig. 14: Corte sagital da região plantar de pata de camundongo no 60º dia após a injeção de CL. Pode-se notar a presença de núcleos com cromatina pouco corada ( $\blacktriangleright$ ), que contrastam com os núcleos fusiformes intensamente corados presentes na porção superior da derme ( $\blackrightarrow$ ). A região com os núcleos mais volumosos ( $\blackleftrightarrow$ ) é também bastante fibrosa, fato observável em material tratado por outras técnicas, e corresponde à região onde foi realizado o implante. Coloração: Azul de toluidina a pH 4,0. Aumento: 600 X.

A observação de cortes de pata e pele do dorso de animais que sofreram injeções repetidas de CL nos permitiu detectar, no material implantado, diferentes estágios de evolução, dependentes da idade do implante. Pode-se distinguir, nos cortes corados por xylidine Ponceau a pH 2,5, a organização e a maior compactação do implante mais antigo em comparação ao mais recente (fig. 15). Distinguiu-se, nos cortes corados por HE e AT, a presença de neutrófilos, fibroblastos e macrófagos. O grande volume de material implantado que se acumulou durante o período de aplicação das injeções parece ter promovido compressão das fibras da derme que se apresentavam "aglomeradas".

Nos animais injetados repetidamente com SF, notamos sinais de ocorrência de inflamação. Observamos a presença de tecido de granulação com neutrófilos, fibroblastos e colágeno. O número de mastócitos porém, foi inferior ao dos animais injetados repetidamente com CL.

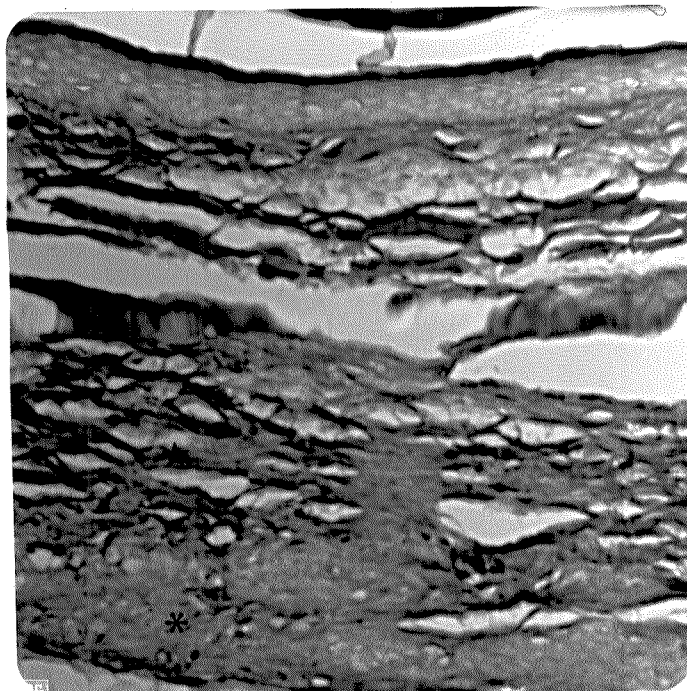


Fig. 15: Corte sagital da região plantar de pata de camundongo que recebeu injeções repetidas de CL. Todo o material localizado na metade inferior da figura representa colágeno injetado. Pode-se distinguir o colágeno implantado há mais tempo (★) com aspecto fibroso e organizado e, na região inferior, o colágeno recentemente implantado (\*), pouco compactado e sem organização. Coloração: xylydine Ponceau a pH 2,5. Aumento: 480 X.

### 3.3.2. COLÁGENO GEL (CG)


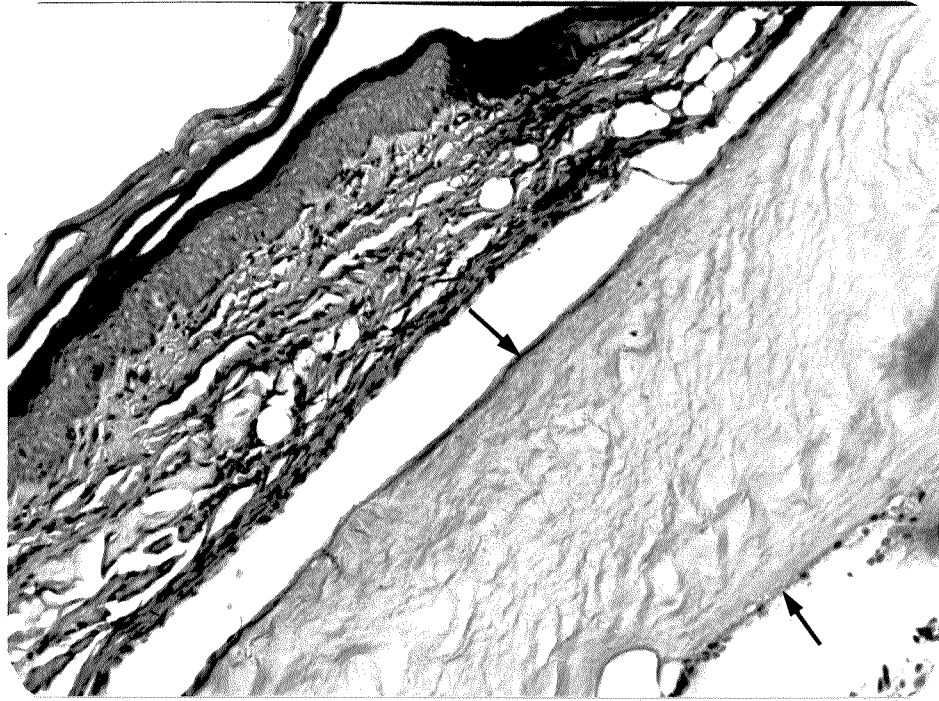
A observação microscópica dos cortes de pele e pata após 1 dia da injeção de colágeno em gel (CG) demonstrou que os implantes de CG se distribuem uniformemente na derme ou logo abaixo desta, formando massas colagênicas únicas, sem fissuras, com característica finamente fibrilar, observável nos cortes corados por HE (fig. 16), xylidine Ponceau a pH 2,5, assim como nos cortes impregnados por prata.

Quando examinados em microscopia de polarização, tais implantes demonstraram birrefringência discreta (fig. 17). Observou-se ainda, nas bordas do material injetado, a presença de neutrófilos, geralmente em camada única descontínua (fig. 16). Não houve invasão celular no período de 24 horas após a injeção. As fibras de colágeno da derme, assim como as glândulas sebáceas apresentaram aspecto normal.

Nos cortes corados por AT a pH 4,0, pode-se observar claramente que os núcleos de fibroblastos situados na derme adjacente ao implante apresentavam morfologia alongada e cromatina compactada. Houve ausência total de coloração da massa colagênica implantada.

Pelo método de xylidine Ponceau para proteínas totais, pode-se constatar que a intensidade de coloração do implante foi bem menor que a das fibras dérmicas, sugerindo maior compactação destas.

A impregnação por prata demonstrou o caráter argirófilo da rede fibrilar observada no interior do material injetado.







Aos 3 dias após a injeção de CG houve um acentuado aumento da adesão celular à superfície do material implantado. Entre essas células, pudemos notar, nos cortes corados por HE (fig. 18), a presença de macrófagos e neutrófilos. A coloração por AT a pH 4,0 evidenciou, nas bordas do implante, a presença de fibroblastos com morfologia nuclear mais arredondada, cromatina aparentemente menos condensada e por vezes, nucléolo visível. Tal coloração evidenciou também a presença de substância extracelular fracamente metacromática (fig. 19) entre as células aderidas ao implante. Na derme vizinha do implante, assim como na camada muscular situada abaixo deste, pode ser notada também a presença de neutrófilos e de núcleos arredondados e claros, possivelmente de fibroblastos.

Quando comparados os implantes em pele e em pata, pôde-se notar, principalmente nos cortes corados por xylidine Ponceau, que o material injetado na pata corou-se um pouco mais intensamente, sugerindo ter ocorrido aí maior concentração do gel.

Aos 5 dias após o implante houve uma diminuição do número de neutrófilos na periferia do implante, aparecimento de alguns linfócitos e um acentuado aumento do número de fibroblastos. O material implantado, eosina positivo, persistiu como uma massa única e fibrilar, porém em alguns pontos houve o aparecimento de "canais" de penetração celular. Nesses pontos parecia haver uma associação macrófagos-fibroblastos (fig. 20). Observou-se ainda, nos cortes corados por AT, uma leve metacromasia no citoplasma das células que invadiram o gel.

Fig. 18: Corte de pele do dorso de camundongo no 32 dia após injeção de CG. Podemos notar no limite do implante, o aumento da quantidade de células, entre as quais destacam-se neutrófilos, macrófagos (►) e fibroblastos (↔). Coloração: Hematoxilina-eosina. Aumento: 1900 X.

Fig. 19: Corte de pele do dorso de camundongo no 32 dia após injeção de CG. A área observada corresponde ao limite do implante, não corado por este método (★). Podemos observar nessa região, uma camada de células, onde se distinguem fibroblastos com núcleo claro e volumoso (↔) e um material extracelular com leve metacromasia (►). Coloração: Azul de toluidina a pH 4,0. Aumento: 1900 X.






Fig. 20: Corte sagital da região plantar de pata de camundongo no 5º dia após injeção de CG. Pode-se observar região limítrofe do implante, onde se nota a penetração de fibroblastos no gel (▶) e a presença de células semelhantes a macrófagos (→) associados aos fibroblastos. Na região da derme acima do implante, observa-se a variabilidade morfológica dos núcleos de fibroblastos, que se apresentam ora fusiformes e intensamente corados (\*), ora ovalados e fracamente corados (≡). Coloração: Hematoxilina-eosina. Aumento: 600 X.

Aos 7 dias após o implante de CG houve um pequeno aumento do material extracelular presente na camada de fibroblastos que contorna o local do implante e, quando submetido à coloração por AT a pH 4,0, este assumia um aspecto de "véu" levemente metacromático. A presença de material fibroso ao redor do implante pode ser notada aos 7 dias e ainda mais acentuadamente aos 15 dias. Tal material é argirófilo, eosina positivo, xyloidine Ponceau positivo e possui alta concentração de fibroblastos.

Aos 15 dias não foi notado grande avanço em profundidade na penetração celular, porém os pontos de penetração no gel se tornaram mais frequentes. Houve diminuição do número de neutrófilos e o número de fibroblastos com cromatina pouco corada aumentou bastante, inclusive na derme propriamente dita. Pode ser notada mais claramente uma condensação maior do material implantado na pata, área mais vascularizada e sujeita à compressão (fig. 21).

Aos 30 dias houve um acentuado avanço da penetração celular no gel (fig. 22). Tais células apresentavam, geralmente, núcleo claro e volumoso. As fibrilas presentes no interior do implante aumentaram notavelmente de espessura e a birrefringência se tornou mais acentuada.

Os núcleos das células invasoras do implante apresentavam cromatina aparentemente frouxa. O tecido muscular adjacente ao implante também apresentou um número razoavelmente grande de núcleos com as características descritas acima.

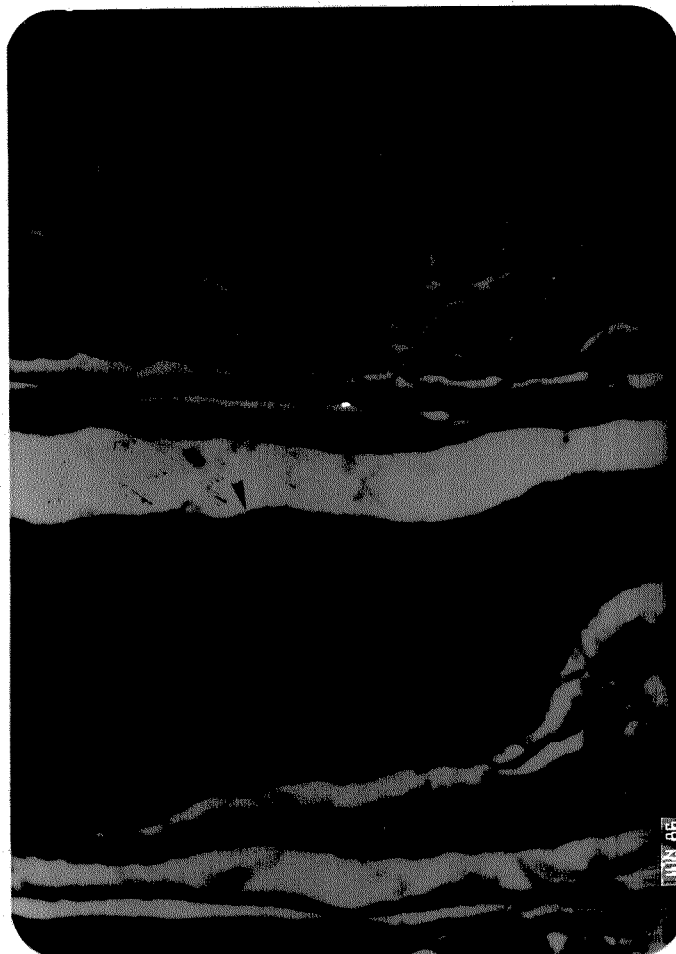


Fig. 21: Corte sagital da região plantar de pata de camundongo no 15<sup>o</sup> dia após injeção de CG. Pode-se observar o gel injetado com camada de fibroblastos aderida ao redor do implante (►), e ainda uma camada fibrosa eosina positiva com população densa de fibroblastos (\*).Obs.: o espaço observado entre o implante e a derme deve-se a artefato de técnica. Coloração: Hematoxilina-eosina. Aumento: 250 X.




Fig. 22: Corte sagital da região plantar de pata de camundongo no 30º dia após injeção de CG. Podemos notar que ocorreu um visível aprofundamento da invasão celular no gel. Neste, o tipo celular mais frequente é o fibroblasto com núcleo ovalado e cromatina pouco corada(►) Nota-se ainda a presença de material fibroso e orientado ao redor do implante (←). Tal material também se encontra com população densa de fibroblastos. Coloração: Hematoxilina-eosina. Aumento: 250 X.

Nos implantes de CG com 60 dias de duração, observou-se uma diversidade nas respostas individuais. Em um caso de implante efetuado em pele do dorso, a penetração celular foi muito intensa na periferia e leve na região central do gel injetado. Ao redor de um grande número de células, podia-se notar um halo claro, sugerindo uma ação celular na degradação do colágeno injetado (fig. 23). As células rodeadas pelo halo se assemelhavam muito a macrófagos. Notou-se ainda que os fibroblastos não apresentaram em geral, o halo pericelular. Nesse caso, o implante de CG com invasão celular intensa, tornou-se vascularizado (fig. 23). No segundo animal, o implante apresentou pequena invasão celular, comparável ao quadro exibido pelos implantes com 7 dias de duração, e os fibroblastos se encontravam somente ao redor do implante. No terceiro caso não foi encontrado, nos cortes de pele, o material injetado propriamente dito, mas pôde-se constatar que nos locais onde supostamente foi realizado o implante, a derme estava com a espessura duplicada.

Nos implantes efetuados em pata, pôde-se observar uma maior compactação do material injetado que pode ter dificultado ou retardado a invasão celular e o estabelecimento de vascularização. Os implantes demonstraram aspecto fibroso (fig. 24) e a nível de microscopia de polarização, pôde-se constatar que houve um aumento da birrefringência (fig. 25).

Através da análise dos cortes histológicos obtidos dos animais que sofreram injeções repetidas de CG, pôde-se observar que apesar de ocorrer o acúmulo de material nos locais injetados, não ocorreu fusão deste material e cada implante se comportou como se fosse o único. Observaram-se no mesmo corte, implantes com graus variáveis de infiltração celular.


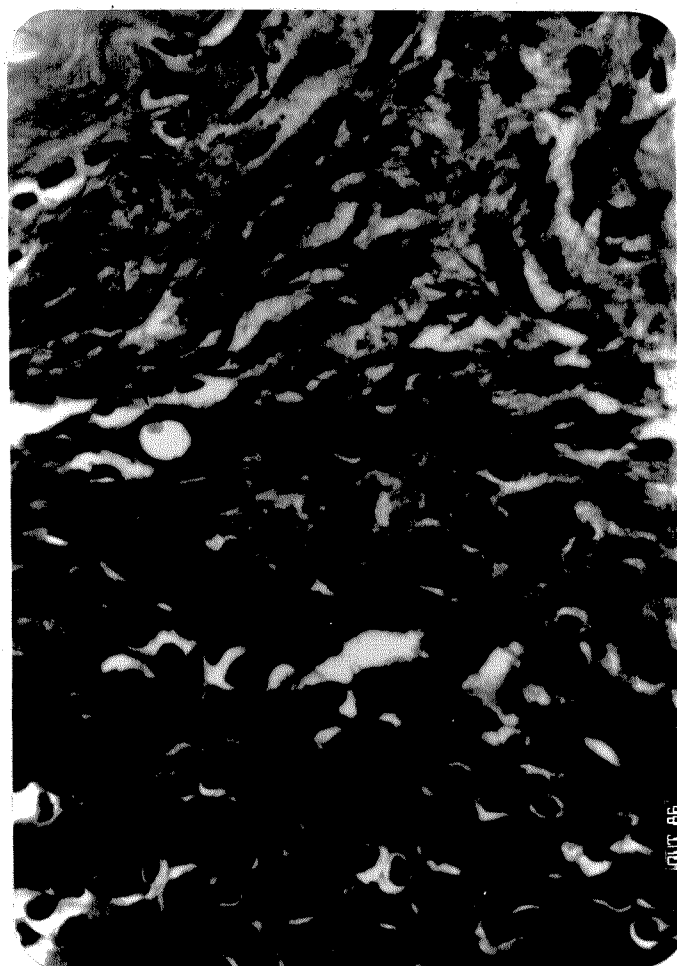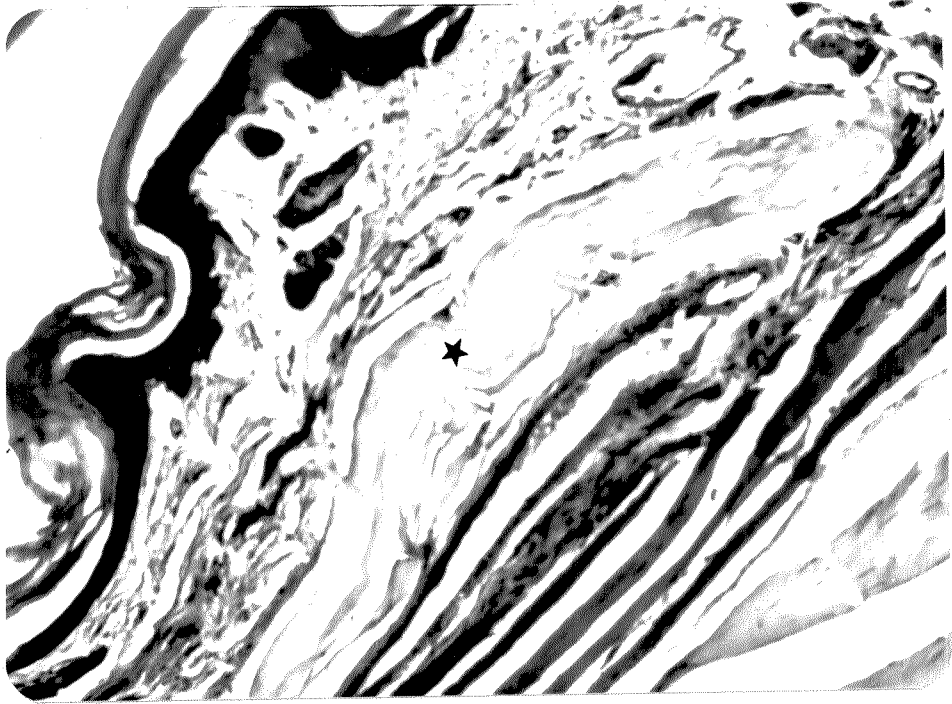




Fig. 23: Corte de pele do dorso de camundongo 60 dias após injeção do CG, focalizando-se o interior do implante (área central do implante na região superior da figura). Pode-se notar a presença de um vaso (▶) e distinguir a existência de um halo claro ao redor de algumas células(→). Coloração: Hematoxilina-eosina. Aumento: 600 X.

Fig. 24: Corte sagital da região plantar de pata de camundongo 60 dias após injeção de CG. Podemos observar o aspecto fibroso do gel implantado (★) que sofreu nítida retração e compactação. No implante restam poucas células, provavelmente remanescentes de uma invasão celular mais intensa. Coloração: Hematoxilina-eosina. Aumento: 300 X.

Fig. 25: A mesma imagem da figura anterior, em microscopia de polarização, com polarizador e analisador cruzados (90°). Podemos notar que a birrefringência razoavelmente alta do gel implantado (→) é claramente maior que a do mesmo material no 1º dia após o implante (figura 21). Abaixo do gel implantado, há um grande vaso, camada muscular e tendão.



Nos cortes de pele do dorso injetadas repetidamente com CG observou-se uma quantidade razoável de tecido de granulação entre as massas colagênicas, o que não foi observado em cortes de pata que sofreram o mesmo tipo de tratamento.

### 3.3.3. COLÁGENO-GEL TRATADO COM FORMALDEÍDO (CF)

O exame microscópico dos cortes de pele do dorso e patas de camundongos após 24 horas da injeção de CF revelou que este se apresenta repleto de fissuras, o que abre espaço à infiltração intensa de polimorfonucleares, principalmente neutrófilos. O CF implantado se caracteriza por ser eosina positivo, xylidine Ponceau positivo, argirófilo e azul de toluidina negativo, não apresenta o caráter finamente fibrilar como os implantes de CG, mas se caracteriza por ser mais homogêneo (fig. 26). Quando observado em microscopia de polarização, o implante de CF revelou-se fracamente birrefringente (fig. 27).

Os tecidos adjacentes ao implante se achavam, após 01 dia da injeção, na maioria das vezes, também infiltrados por polimorfonucleares.

Nos cortes corados por xylidine Ponceau a pH 2,5, observou-se que a intensidade de coloração do CF implantado foi um pouco menor que a das fibras de colágeno da derme (fig. 28), porém pareceu ser maior que a dos implantes de CG.

A coloração pelo azul de toluidina a pH 4,0 permitiu observar que a população celular nas proximidades do colágeno implantado era constituída por grande número de neutrófilos, alguns linfócitos e fibroblastos. Estes últimos, após 24 horas de injeção já se encontravam com cromatina aparentemente descompactada, nucléolos visíveis e citoplasma metacromático (fig. 29).

Fig. 26: Corte sagital de região plantar de pata de camundongo 01 dia após injeção de CF. Pode-se notar o grande volume de colágeno injetado (\*), sua eosinofilia, a penetração de neutrófilos em regiões mais internas do implante (facilitada por fissuras) e a ausência de aspecto fibrilar do gel. Coloração: Hematoxilina-eosina. Aumento: 300 X.

Fig. 27: A mesma imagem da figura anterior, em microscopia de polarização, com polarizador e analisador cruzados (90°). Nota-se que a birrefringência do CF injetado (★) é bastante baixa quando comparada à exibida pelas fibras dérmicas (→).

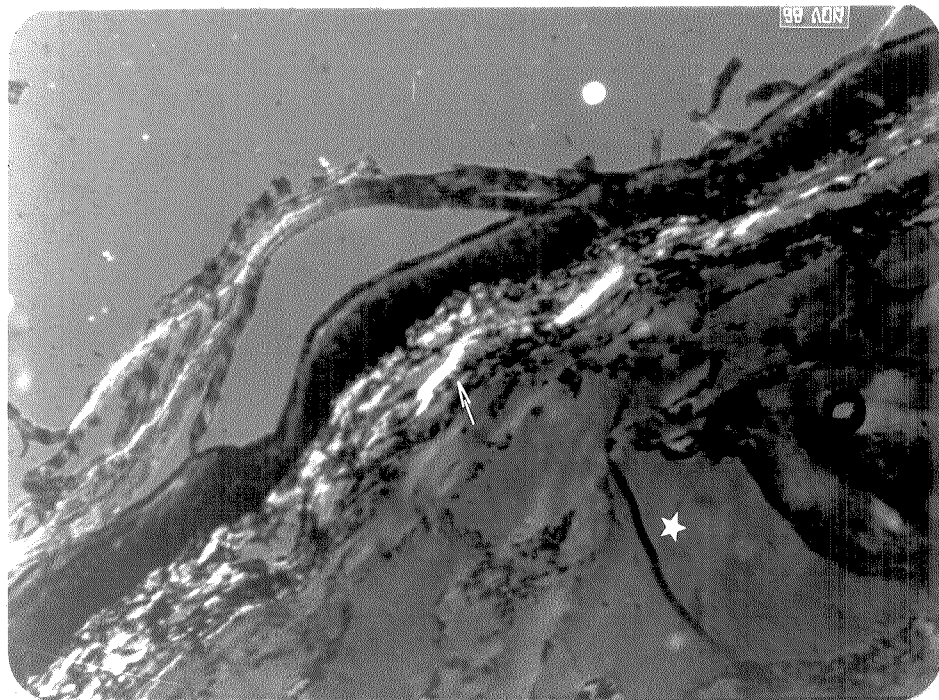
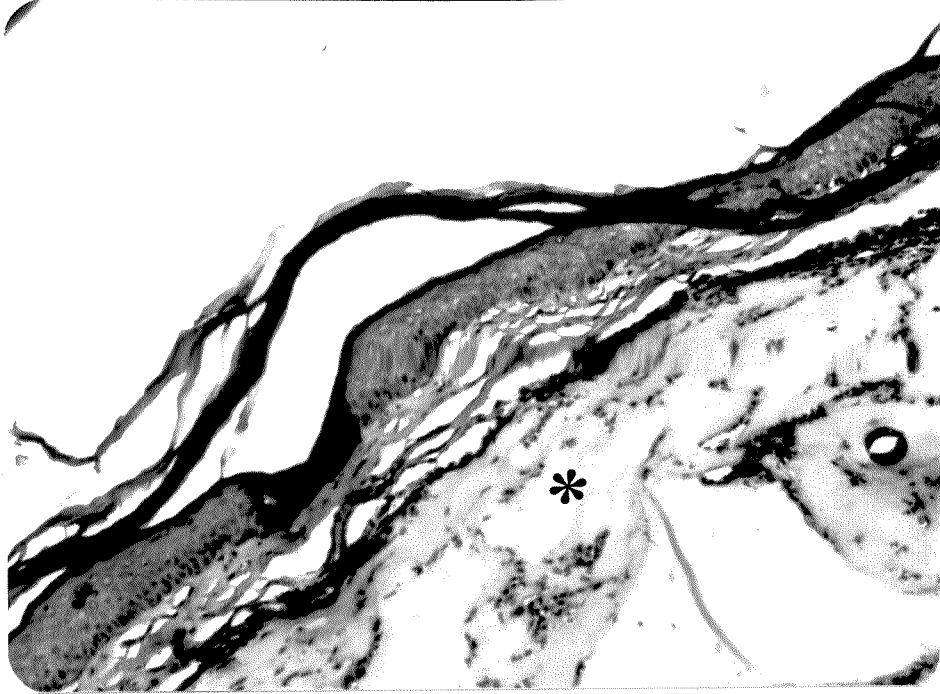
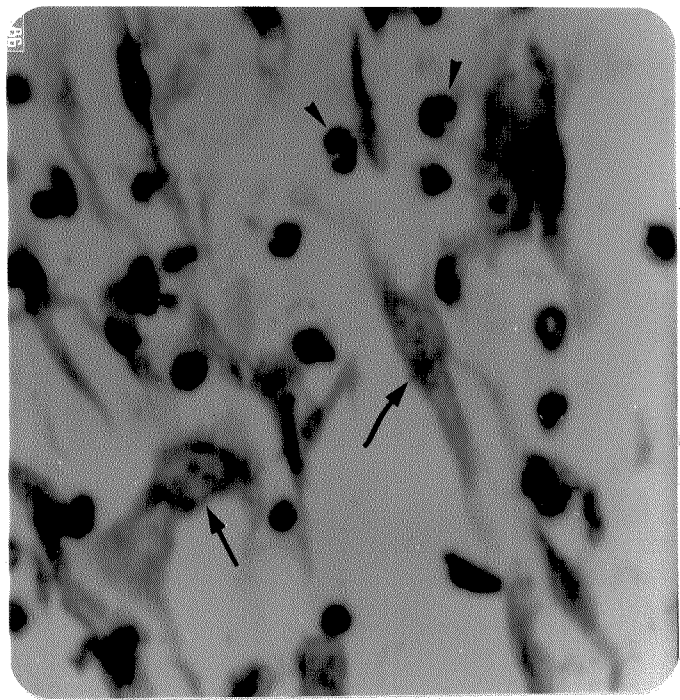
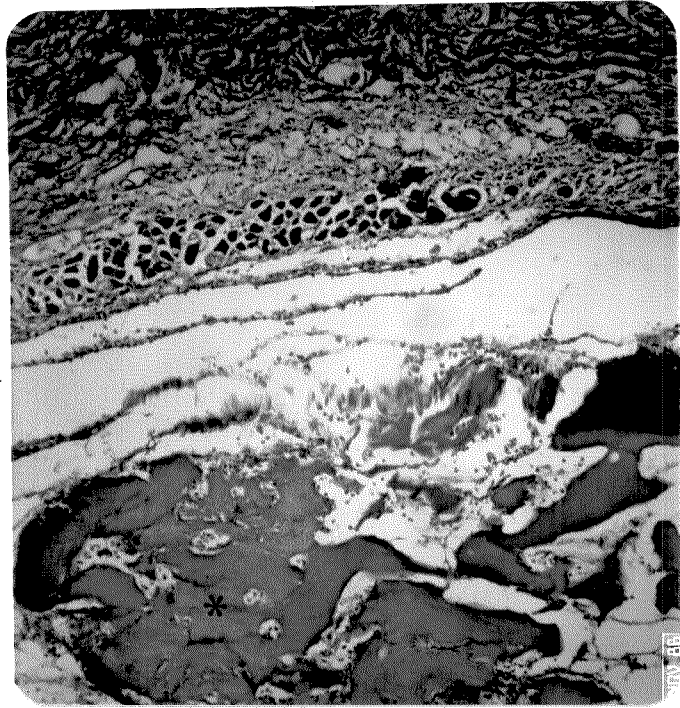


Fig. 28: Corte de pele do dorso de camundongo 01 dia após injeção de CF. Podemos observar que o CF implantado não se apresenta como massa única, mas se encontra repleto de fissuras que facilitam a infiltração celular. A intensidade de coloração do implante (\*) é levemente inferior à das fibras dérmicas (►). Coloração: xylidine Ponceau a pH 2,5. Aumento: 100 X.

Fig. 29: Corte de pele do dorso de camundongo 24 horas após injeção de CF. A região da figura é adjacente ao implante, o qual se encontra à direita, não corado. Pode-se observar a presença de fibroblastos com cromatina descompactada, um ou mais nucléolos evidentes e citoplasma levemente metacromático (→). Presentes ainda, numerosos neutrófilos (►) e alguns linfócitos. Coloração: Azul de toluidina a pH 4,0. Aumento: 1900 X.





Aos 3 dias após a injeção de CF, a infiltração de polimorfo-nucleares não cresceu muito em número no interior do implante, porém aumentou o número de fibroblastos com núcleo claro e volumoso ao redor do implante e também no tecido muscular adjacente a este.

Aos 5 dias após o implante, a adesão celular à superfície do gel estava aumentada, os fibroblastos e macrófagos podiam ser vistos ao redor e também no interior do implante e a área de invasão não parecia estar mais restrita às fissuras (figs. 30 e 31). Alguns núcleos grandes e claros com características de núcleos de fibroblastos podiam ser notados também na derme adjacente ao implante.

Com a coloração por azul de toluidina a pH 4,0 notou-se a presença de material citoplasmático e extracelular levemente metacromático nas proximidades dos fibroblastos situados nas bordas do implante.

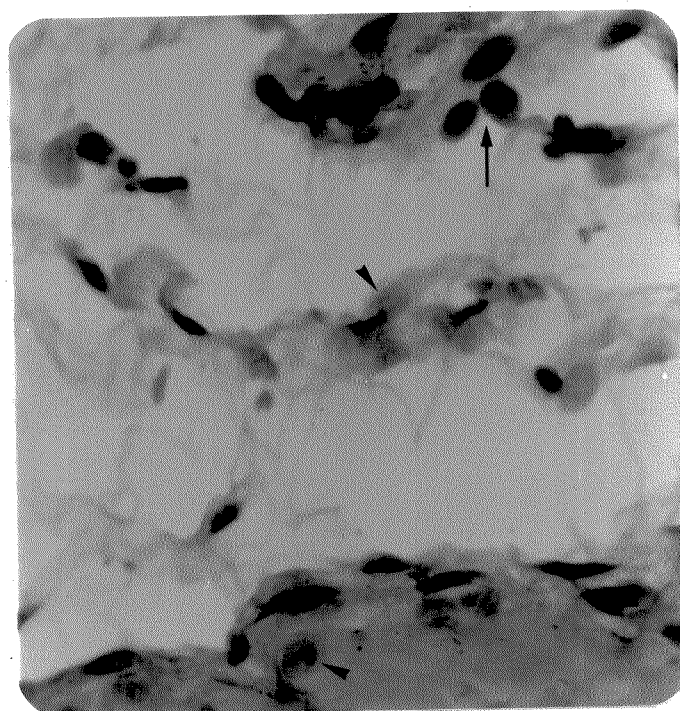
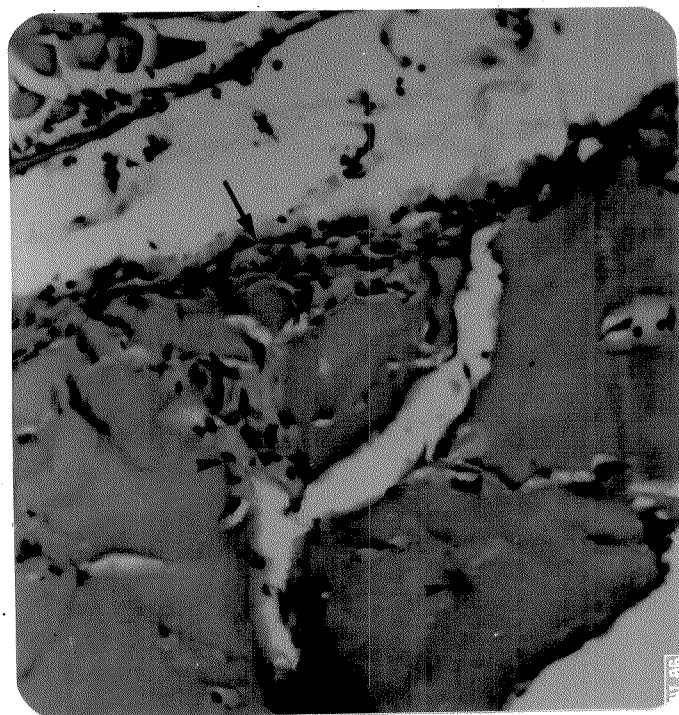
Aos sete dias, observou-se no CF implantado em pata, o colapso das fissuras, ocasionado provavelmente pela pressão exercida sobre o material durante a locomoção (fig. 32). No entanto, as células permaneceram na massa colagênica formando traçados bastante característicos. Algumas regiões dentro do gel permaneceram ainda não invadidas. Núcleos claros e volumosos podiam ser vistos na derme e também na camada muscular próxima ao implante.

Nos cortes corados por azul de toluidina a pH 4,0, observou-se, ao redor do implante, a formação de um "véu" levemente metacromático constituído pelos citoplasmas de fibroblastos e provavelmente também por material extracelular. Núcleos de linfócitos e resíduos de neutrófilos também foram observados nessa área.

A coloração por xylidine Ponceau para proteínas totais revelou maior concentração protéica do material injetado na pata.

Fig. 30: Corte de pele do dorso de camundongo no 5º dia após injeção de CF. Podemos notar o aumento de espessura da camada celular aderida à superfície do implante (←→) e ainda a presença de células no interior deste (▶). Coloração: Hematoxilina-eosina. Aumento: 250 X.

Fig. 31: Corte de pele do dorso de camundongo no 5º dia após injeção de CF. Podemos observar o aspecto dos fibroblastos (▶) com núcleos claros e volumosos, presentes tanto na região do implante (porção inferior da figura), como em suas proximidades e ainda a presença de macrófagos (→). Coloração: Hematoxilina-eosina. Aumento: 600 X.



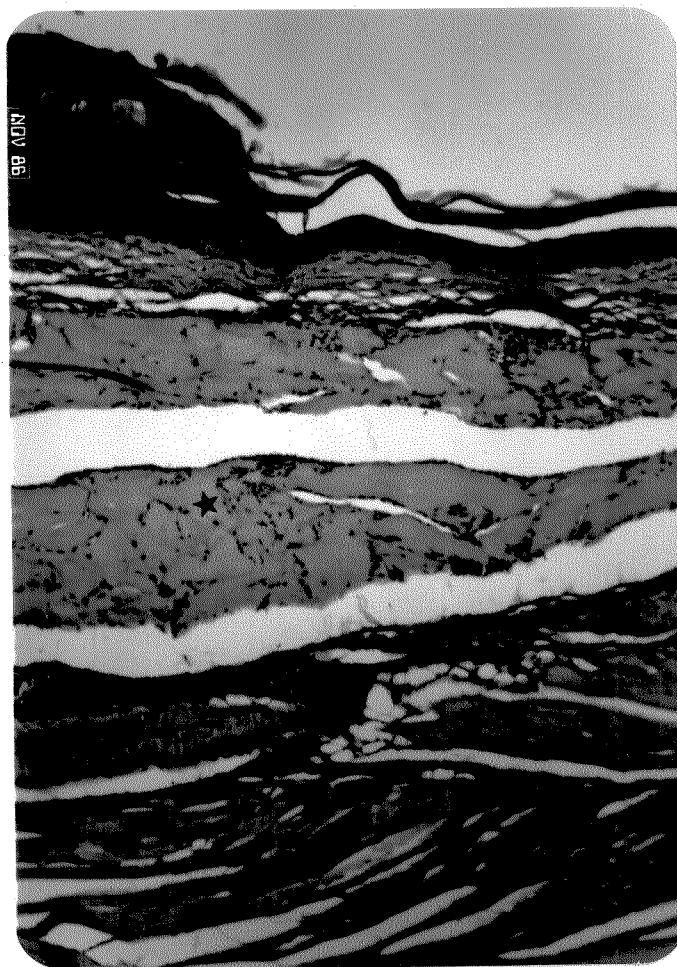


Fig. 32: Corte sagital da região plantar de pata de camundongo no 7<sup>o</sup> dia após injeção de CF. Pode-se observar que ocorreu uma compactação do material injetado (★), com o desaparecimento das fissuras e a consequente disposição das células em trajetos tortuosos no interior do gel. Acima do implante, podemos observar a derme (\*), epiderme e camada de queratina e abaixo, um grande vaso e camada muscular. Coloração: Hematoxilina-eosina. Aumento: 100 X.

Nos implantes em pele do dorso, após 7 dias de duração, as fissuras ainda não se achavam totalmente fechadas, e em alguns pontos, o material injetado parecia estar sendo degradado. Alguns orifícios observados na massa colagênica lembravam primórdios de vasos e o tecido de granulação ao redor do implante já se encontrava com vascularização instalada.

Quinze dias após os implantes de CF em pele do dorso ocorreu, indiscutivelmente, a instalação de rede vascular. Muitos vasos com células sanguíneas em seu interior são vistos atravessando o gel (fig. 33). O material injetado se achava penetrado por uma rede celular onde predominavam os fibroblastos, seguidos por macrófagos e neutrófilos.

Nos implantes em pata, aos 15 dias ainda não eram observados vasos sanguíneos característicos, porém parecia haver uma tendência à sua formação. O material implantado se encontrava mais compactado (fig. 34) mas também parecia sofrer lise em alguns pontos. A quantidade de fibroblastos no interior do implante era razoavelmente grande. Havia também núcleos com cromatina pouco corada situados na derme e em camadas musculares vizinhas ao implante.

Aos 30 dias após os implantes de CF, pôde-se detectar, nos cortes de pata, a presença de vasos sanguíneos no interior do implante (fig. 35). Pôde-se identificar ainda, entre as células invasoras do implante, macrófagos e numerosos fibroblastos. O mesmo ocorreu nos implantes efetuados em pele do dorso, porém a distribuição espacial das células infiltradas foi mais uniforme. Nos cortes submetidos à impregnação por prata, notou-se, nas regiões de maior concentração de células e vasos, a presença de substância argirófila, possivelmente colágeno recém-sintetizado (fig. 36).

Fig. 33: Corte de pele do dorso de camundongo no 15º dia após injeção de CF. Observa-se a presença de vasos sanguíneos bem caracterizados (→) no interior e nas bordas do gel implantado. Nota-se ainda a presença de numerosos fibroblastos com morfologia nuclear oval arredondada (▶). Coloração: Hematoxilina-eosina. Aumento: 250 X.

Fig. 34: Corte sagital da região plantar de pata de camundongo no 15º dia após injeção de CF. Podemos notar a compactação sofrida pelo gel implantado e a invasão fibroblástica, menos acentuada que a demonstrada na figura anterior. Observamos ainda, ao redor do implante, uma região rica em fibras e células (→), onde se podia distinguir, microscopicamente, núcleos de fibroblastos e neutrófilos. Coloração: Hematoxilina-eosina. Aumento: 250 X.

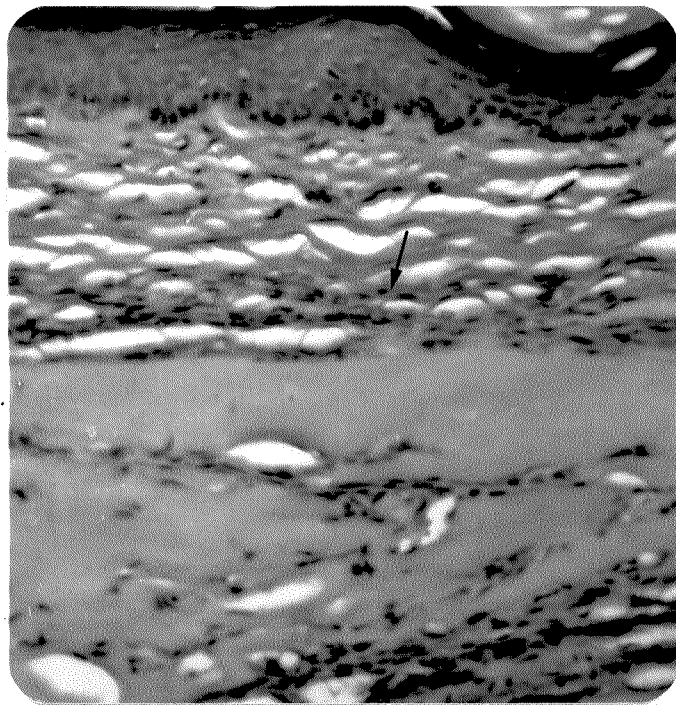
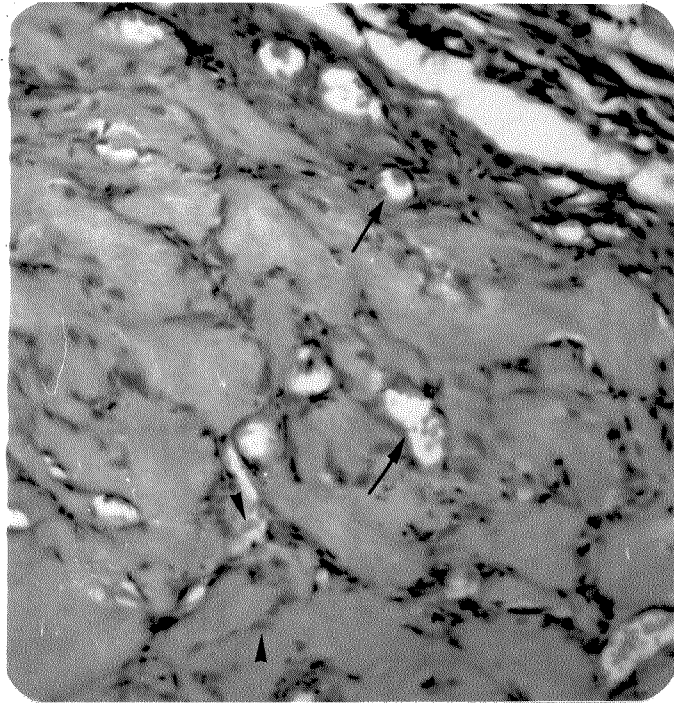
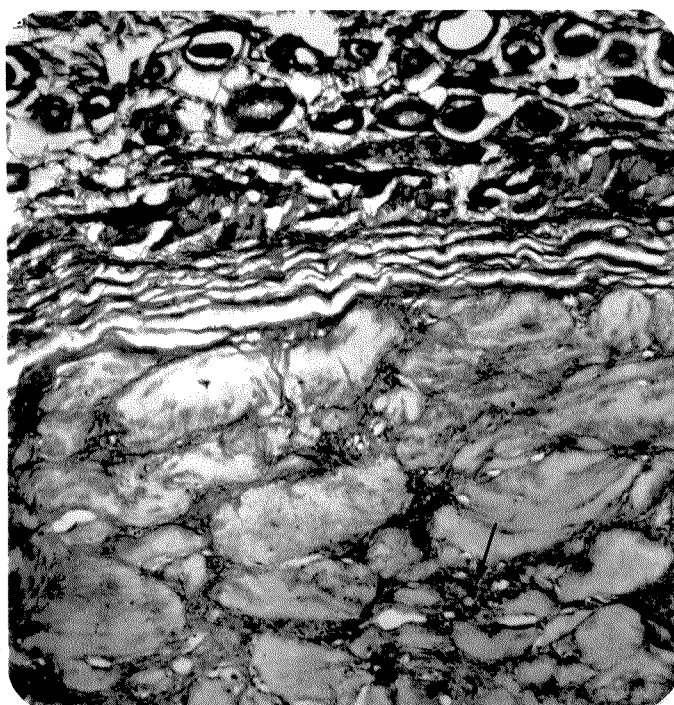
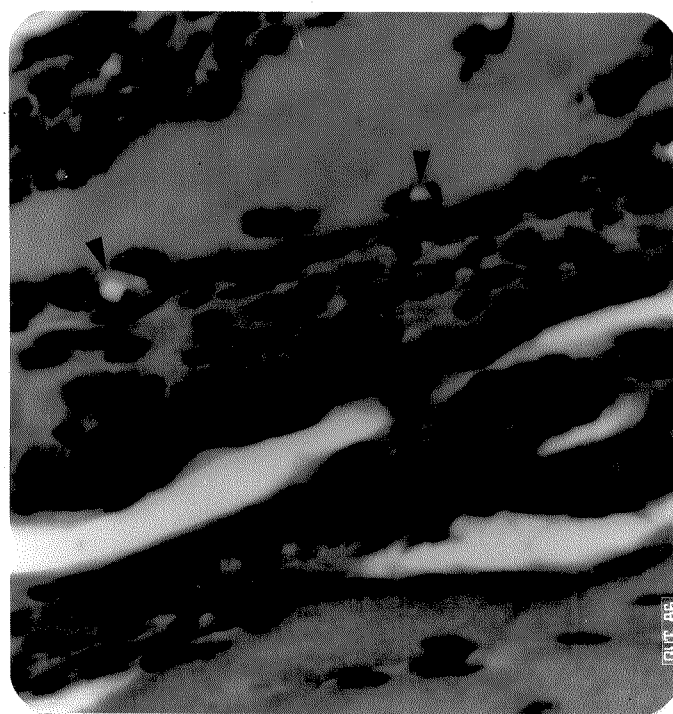




Fig. 35: Corte sagital da região plantar de pata de camundongo no 30º dia após injeção de CF. Podemos notar a presença de vasos sanguíneos de pequeno calibre (►) no interior do gel implantado e ainda a intensa infiltração fibroblástica. Na região inferior da figura, músculo estriado. Coloração: Hematoxilina-eosina. Aumento: 600 X.

Fig. 36: Corte de pele do dorso de camundongo no 30º dia após injeção de CF. Pode-se observar na metade inferior da figura, o aspecto do gel implantado, onde podemos distinguir a presença de vasos sanguíneos (→) e, em suas proximidades, a existência de substância argirófila, mais intensamente impregnada que o gel implantado. Ao redor do implante, observa-se ainda uma extensa camada fibrosa. Método: Impregnação por prata. Aumento: 100 X.



Nos cortes de implantes de 30 dias, notou-se também, em regiões próximas ao implante, tais como a derme e tecido muscular adjacentes, a presença de núcleos oval arredondados com cromatina aparentemente descompactada, provavelmente de fibroblastos.

A birrefringência do material implantado foi, aos 30 dias, um pouco mais intensa que a apresentada nos dias iniciais do implante.

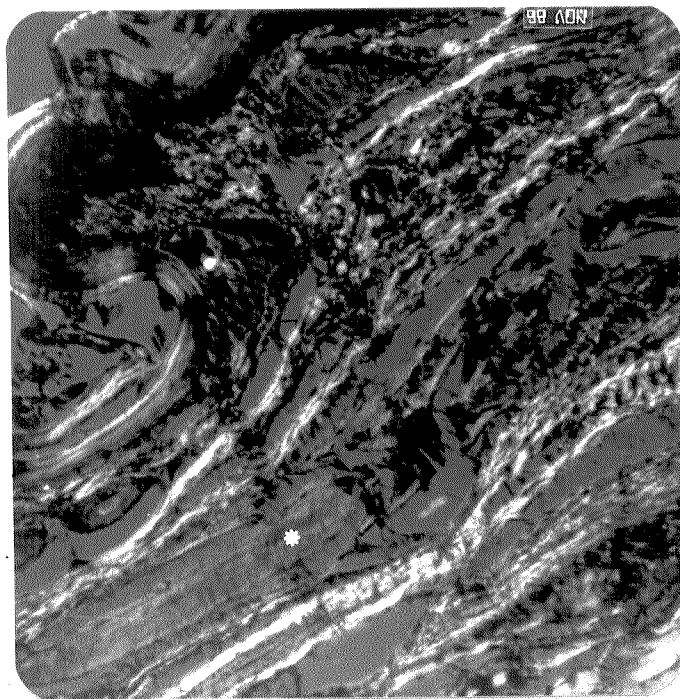
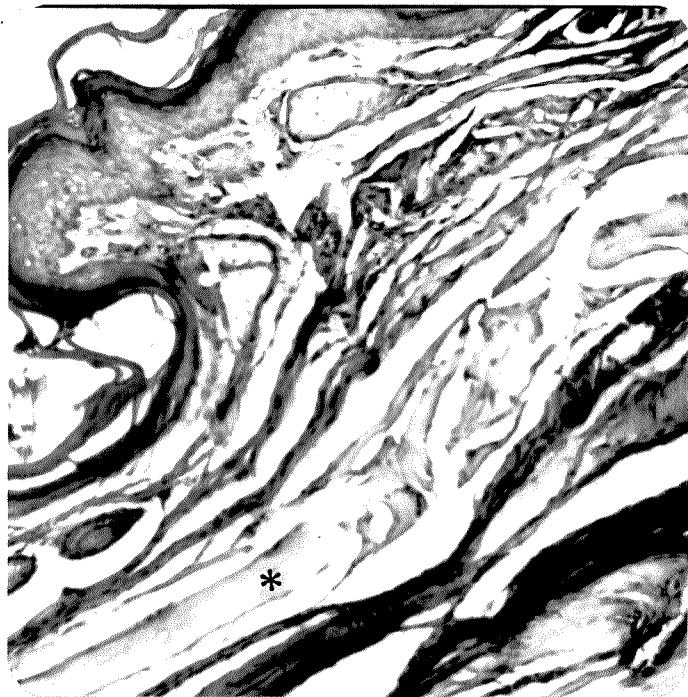
Nos cortes de pata corados por xylidine Ponceau a pH 2,5, observou-se que ocorreu concentração do material injetado, porém ele ainda se corava menos intensamente que as fibras dérmicas. Nos cortes corados por azul de toluidina a pH 4,0, observou-se a presença de material citoplasmático e extracelular levemente metacromático, presente nas bordas e interior do implante.

Aos 60 dias após os implantes de CF, observamos, tanto em pele do dorso como em pata, que o material injetado parece ter sofrido retração ou absorção e adquire um aspecto mais fibroso (fig. 37). Os fibroblastos presentes em seu interior, mais escassos, apresentavam núcleos alongados e cromatina compactada. Quando observados em microscopia de polarização, os implantes demonstraram birrefringência consideravelmente mais intensa que a exibida nos primeiros dias (fig. 38).

O exame microscópico dos cortes de pele e pata dos animais que receberam injeções semanais de CF durante dois meses revelou que os colágenos injetados em dias diferentes não se fundem em massa única. Pode-se distinguir o implante mais recente pelo menor conteúdo de células infiltradas. Os implantes mais antigos apresentaram alta celularidade, vasos e em algumas regiões, uma aparência fibrosa. Os núcleos das células invasoras dos implantes são volumosos e apresentam cromatina frouxa.

Fig. 37: Corte sagital da região plantar de pata de camundongo no 60º dia após injeção de CF. Pode-se notar a compactação ocorrida no gel implantado (\*) e a escassez de células em seu interior. Coloração: Hematoxilina-eosina. Aumento: 300 X.

Fig. 38: A mesma imagem da figura anterior, em microscopia de polarização, com polarizador e analisador cruzados (90°). Pode-se observar que a birrefringência exibida pelo colágeno na região do implante(\*) é mais intensa que no 1º dia após a injeção (figura 27). Abaixo do material implantado há um grande vaso ( ) e acima, fibras dérmicas.



Núcleos volumosos e com cromatina aparentemente descompactada foram encontrados também na derme e tecidos musculares vizinhos aos implantes acumulados. A intensidade de coloração pelo xylidine Pon- ceau a pH 2,5 parece aumentar de acordo com a duração do implante, sendo, nos implantes com 2 meses de duração, levemente inferior à das fibras dérmicas.

### 3.4. RESULTADOS DA QUANTIFICAÇÃO DE MASTÓCITOS

Diversas medidas em diferentes campos microscópicos foram tomadas no mesmo animal devido a forte variabilidade entre as observações. Essas medidas constituíram-se em sub-amostras. Procedemos então os cálculos das médias das observações por camundongo e das médias das observações em cada tempo para as diferentes substâncias injetadas. Estas últimas se encontram na Tabela 04.

Com as médias do número de mastócitos observadas por camundongos (variável MMast) procedemos ao ajuste de um modelo linear com o fatorial tempo x tratamento, para avaliar o efeito desses fatores (e possível interação) em MMast.

A seguir, nas tabelas 02 e 03, apresentamos os resultados dos cálculos de ajuste do modelo linear, em particular as análises de variância.

Tabela 02: Análise de variância para os valores médios de mastócitos observados por camundongo (MMast).

Fonte de Variação	GL	S.Q.	Q.M.	F
Tratamentos	30	544,991	18,166	4,15 *
Resíduo	53	231,742	4,372	
TOTAL	83	776,733		

\* significativo a nível de 0,01%.

Tabela 03: Análise de variância para os valores médios de mastócitos segundo as substâncias injetadas, o tempo decorrido após as injeções e a interação desses dois fatores.

Fonte de Variação	GL	S.Q.	F	PR>F
Substâncias	4	303,861	17,37*	0,0001
Tempo	7	145,732	4,76**	0,0003
Subst. x Tempo	19	95,397	1,15***	0,3349

\* Significativo a nível de 0,01%

\*\* Significativo a nível de 0,03%

\*\*\* Não-significativo.

A partir dos resultados apresentados na tabela 02 (valor de  $F=4,15$ ) podemos dizer que as médias se ajustam bem ao modelo linear proposto, e pelos resultados expostos na tabela 03 verificamos a não-significância da interação entre tempo e tratamento. Considera-se então que os efeitos de tratamento e tempo (significativos) são aditivos e podem ser considerados em separado.

Com a finalidade de se quantificar os efeitos dos dois fatores, procedemos ao cálculo de um esquema de comparações múltiplas (pelo método de RYAN-EINOT-GABRIEL-WELSCH), que garante o nível global das comparações, qualquer que seja o número de comparações.

Os resultados constam na tabela 04 (MMastT e MMastS), sendo que na leitura dos resultados, as médias designadas por letras iguais ao lado não diferem significativamente entre si. Os testes são feitos a nível de  $p=0,05$ .



Tabela 04: Média de mastócitos/campo microscópico segundo as substâncias injetadas e o tempo de duração dos implantes.

tempo	SS	SF	CL	CG	CF	MMastT
0	5,300 (1)					5,300 (b) [1]
6 horas		4,133 (3)	7,900 (3)			6,017 (b) [6]
01 dia		9,000 (2)	10,900 (2)	5,433 (3)	11,233 (3)	8,980 (a,b) [10]
03 dias		6,566 (3)	13,900 (3)	6,266 (3)	7,600 (3)	8,583 (a,b) [12]
05 dias		8,533 (2)	10,666 (3)	6,333 (3)	6,200 (3)	7,879 (a,b) [11]
07 dias		7,900 (2)	10,333 (2)	6,900 (3)	7,633 (3)	8,007 (a,b) [10]
15 dias		8,866 (3)	11,833 (2)	7,533 (3)	6,133 (3)	8,297 (a,b) [11]
30 dias		10,533 (2)	14,400 (3)	8,533 (3)	9,466 (3)	10,752 (a) [11]
60 dias		6,333 (3)	12,900 (3)	7,233 (3)	7,766 (3)	8,558 (a,b) [12]
MMastS.	5,300(d) [1]	7,482(d) [20]	11,687(e) [21]	6,890(d) [21]	8,005(d) [21]	8,490 [84]

Legenda da tabela 04: **SS**= sem qualquer tipo de tratamento; **SF**= solução fisiológica; **CL**= colágeno liofilizado ressuspendido; **CG**= colágeno gel; **CF**= colágeno formolizado; (n)= número de camundongos utilizados para contagem de 30 campos microscópicos; [n]= soma do número de camundongos relacionados nas linhas ou colunas; **MMastT**= média geral de mastócitos/campo para os diferentes tempos de injeção; **MMastS**= média geral de mastócitos/campo para as diferentes substâncias injetadas.

**OBS.1:** cada campo microscópico acima referido corresponde à uma área de  $1,59 \times 10^5 \mu\text{m}^2$ .

**OBS.2:** médias acompanhadas por letras iguais não diferem significativamente entre si.

## 4. DISCUSSÃO

### 4.1. Aspectos clínicos gerais:

A observação do aspecto físico dos implantes em relação a seus volumes representado graficamente na tabela 01, nos revela claramente que quanto menor é a "fluidez" do implante, maior o tempo de duração do entumescimento por ele provocado, desconsiderando-se logicamente o edema presente nas primeiras 24 horas após os implantes. As reduções de volume nos primeiros dias pós-implantes devem ser principalmente o resultado da absorção de água pela microcirculação e somente com o decorrer do tempo é que elas podem ser creditadas ao rearranjo e ou degradação dos materiais implantados.

Ainda com respeito aos dados apresentados na tabela 01, chama a atenção o fato de que os volumes dos implantes efetuados em pata diminuem mais rapidamente, provavelmente devido à pressão exercida pelo peso do animal, acarretando maior compactação, fator este ausente nos implantes em pele do dorso. Tal quadro pode ser confirmado microscopicamente pela maior condensação apresentada pelos implantes de CG e CF em patas, inclusive com o colabamento das fissuras ocorrendo mais rapidamente no CF implantado em pata.

A ausência de sinais clínicos indicativos de qualquer tipo de rejeição aos colágenos implantados, mesmo em animais repetidamente injetados, encontra semelhança em dados publicados anteriormente por PITANGUY e colaboradores (1983) que também não detectaram reações adversas após uma série de implantes dérmicos de colágeno bovino em humanos. A experiência clínica tem demonstrado que somente indivíduos

muito reativos manifestam reações clínicas detectáveis em resposta a implantes de colágeno (SIEGLE et alii, 1984; MCCOY et alii, 1985; COOPERMAN & MICHAELI, 1986).

O fato do colágeno bovino injetado (qualquer que tenha sido o tratamento empregado) não ter desencadeado reações como as promovidas por outras proteínas heterólogas se deve primeiramente às pequenas diferenças de composição molecular existentes entre as espécies (PIEZ et alii, 1963) e ainda à utilização de pepsina no processo de extração, que destrói as porções telopeptídicas da molécula, onde se encontram os principais determinantes antigênicos (SCHMITT et alii, 1964), reduzindo consideravelmente o potencial imunogênico do colágeno.

Deve-se salientar ainda que a pequena irritação causada pelos implantes de CF, traduzida em vasodilatação local, pode ser resultado da liberação de pequena quantidade de formol excedente que apresenta toxicidade, porém esta desaparece por volta do 3º dia e não chega a comprometer os resultados de tais implantes.

## 4.2. Aspectos microscópicos:

Em primeiro lugar serão discutidos os fatores gerais que afetaram os 3 tipos de implantes de colágeno e somente após isso é que nos deteremos em detalhes sobre cada tipo de implante em particular.

### 4.2.1. Quimiotaxia e fase inicial de degradação dos colágenos injetados

O rápido acúmulo de neutrófilos no interior (CL) ou ao redor (CG e CF) das áreas ocupadas pelos colágenos implantados é o primeiro detalhe histológico que nos chama a atenção. CHANG & HOUCK (1970) e HOUCK & CHANG (1971) demonstraram que o colágeno solúvel e também seus peptídeos liberados por ação de uma colagenase cutânea, são quimiotáticos para polimorfonucleares, efeito sentido em apenas 4 horas. Baseado nesses mesmos trabalhos procuramos explicar as diferenças de velocidade da ação quimiotática exercida sobre os neutrófilos conforme o tratamento prévio dispensado ao material injetável. O acúmulo de neutrófilos ocorreu com velocidade decrescente na ordem: CL, CF e CG, sendo que essa é a mesma ordem do aumento de viscosidade dos implantes. Parece lógico supor que a alta viscosidade do implante de CG retarda a difusão de suas moléculas na derme e explica o assédio mais tardio ou ainda menos intenso de neutrófilos.

Os neutrófilos são, por sua vez, células portadoras da enzima colagenase, ativa em pH neutro e alcalino (LAZARUS et alii, 1968; ORONSKY et alii, 1973). Todo processo inflamatório, mesmo os de pequenas proporções, evoca a exsudação de quantidades significativas de

leucócitos granulócitos e a colagenase presente em seus grânulos deve estar envolvida na destruição do colágeno (LAZARUS et alii, 1968). Assim sendo, o acúmulo de neutrófilos constatado em todos os tipos de implantes realizados deve, além de significar o início de uma reação do tipo inflamatória, iniciar o processo de degradação dos colágenos injetados.

Logo em seguida ao acúmulo de neutrófilos, nota-se no decorrer do tempo em todos os tipos de implantes, a queda de seu número e o aparecimento de fibroblastos e macrófagos. POSTLETHWAITE e colaboradores (1978) demonstraram que os colágenos humanos tipo I, II e III e suas cadeias isoladas são quimiotáticos para fibroblastos dérmicos humanos. Os autores levantam a hipótese de que a estreita associação do colágeno com as glicosaminoglicanas nos feixes de colágeno deve exercer um papel "protetor", impedindo o estímulo quimiotático sobre os fibroblastos e que, durante o processo inflamatório, a ação de várias glicosidases e hidrolases lisossômicas, além de colagenases, exporiam o colágeno e seus peptídeos que funcionariam então como estímulo quimiotático para efetuar a migração de fibroblastos aos sítios de inflamação. Cabe lembrar aqui que os colágenos utilizados nos implantes não estavam conjugados a glicosaminoglicanas e portanto podem prontamente funcionar como estímulo quimiotático para os fibroblastos.

Quanto aos macrófagos encontrados nos sítios inflamatórios, acredita-se que sejam, na verdade, monócitos do sangue que emigraram sob a influência de fatores quimiotáticos formados no local da inflamação (ROELS, 1981).

Macrófagos e fibroblastos têm sido considerados como as principais células envolvidas na reabsorção de colágeno (WOESSNER, 1968; DUANCE & BAILEY, 1981).

A fagocitose e posterior degradação do colágeno efetuada por macrófagos tem sido demonstrada durante a involução de útero de rata (PARAKKAL, 1969). Macrófagos também estão implicados na destruição do colágeno em lesões inflamatórias em que predominam células mononucleares, sendo estimulados pelas linfocinas a produzir colagenase (WAHL et alii, 1975).

A degradação intracitoplasmática do colágeno maduro em fibroblastos, através do fenômeno da fagocitose, em processos de remodelação do tecido conjuntivo tem sido postulada por TEN CATE (1972), TEN CATE & DEPORTER (1975) e MCGAW & TEN CATE (1983). VIDAL (1972) demonstrou a existência de grânulos, possivelmente lisossomos, em fibroblastos de gengiva humana, levantando a hipótese de sua possível relação com os processos de remodelação ou reutilização dos feixes de colágeno.

Mais recentemente, a associação de macrófagos e fibroblastos na produção de colagenase tem sido descrita. KRANE (1982) se refere a um fator celular mononuclear solúvel (MCF) secretado por monócitos-macrófagos, que influencia fibroblastos dérmicos a produzir colagenase.

HUYBRECHTS-GODIN e colaboradores (1979, 1985) e LAUB e colaboradores (1982) também relataram a atuação de macrófagos e fibroblastos na degradação de proteoglicanas e colágeno, salientando a ocorrência de um sinergismo na degradação deste último, quando os dois tipos celulares atuam juntamente (co-cultura). Estes autores também se referem a fatores liberados por linfócitos que promoveriam a liberação de fatores solúveis por macrófagos, e estes por sua vez estimulariam os fibroblastos no sentido da produção de colagenase. Fibroblastos são tidos então como os principais efetores na degradação de componen-

tes do tecido conjuntivo, cabendo aos macrófagos a influência regulatória dessas funções. Portanto, justamente a célula que é responsável pela construção de macromoléculas estruturais do tecido conjuntivo, deve ser também o agente mais ativo em sua degradação. Os fatores ou peptídeos liberados pelos macrófagos são aqui denominados monocinas regulatórias de matriz ("matrix regulatory monokines") e devem ser relacionados, se não idênticos à interleucina 1 e, no espaço de uma hora despertam o comportamento colagenolítico nos fibroblastos, a se traduzir nos dias subsequentes.

WAHL (1985) também atribui às linfocinas e monocinas liberadas por células mononucleares o papel de influenciar a mobilização de fibroblastos do tecido conjuntivo adjacente e de estimular a proliferação de fibroblastos no tecido conjuntivo local em processos inflamatórios.

Parece bastante provável que os fibroblastos observados na região dos implantes não foram somente mobilizados para essas regiões, mas que a proliferação local destes realmente ocorre pois foi possível observar, em alguns casos, células em processo de divisão.

De acordo com os dados da literatura apresentados, a constatação da presença de macrófagos e fibroblastos nas regiões dos implantes por volta do 3º dia, nos leva a crer que se instala uma fase de degradação dos colágenos injetados, degradação esta provavelmente efetuada extra e intracelularmente e que, nos casos de implantes de CG e CF, promovem a invasão das células no interior do gel implantado.

#### 4.2.2. Fase de síntese de componentes da matriz extracelular

Se, por um lado, atividades de degradação estão ocorrendo nos locais onde foram efetuados os implantes, por outro pudemos notar a ocorrência de atividades de síntese de componentes da matriz extracelular. A coloração pelo azul de toluidina a pH 4,0 demonstrou claramente a presença de material metacromático de localização intracelular e também extracelular. A metacromasia exibida pelas glicosaminoglicanas ácidas é a reação histoquímica mais típica para se detectar tais componentes da matriz extracelular (LISON, 1960) e tem sido amplamente utilizada (VIDAL, 1963, 1977; VIDAL & NELLO, 1974; SHEPARD & MITCHELL, 1976).

O azul de toluidina é um corante básico que possui em sua molécula radicais  $-NH^+$  livres e estabelece ligações eletrostáticas com os grupos aniônicos das G.A.G.As., mais especificamente os grupos carboxila ( $-COO^-$ ) e sulfato ( $-OSO_3^-$ ) livres, sendo utilizado como método de detecção e quantificação das G.A.G.As. "in situ" (VIDAL, 1987b).

Em trabalho de revisão sobre histoquímica dos tecidos conjuntivos, FULLMER (1965) situa que a presença de material metacromático no citoplasma de fibroblastos não é detectada normalmente, porém se torna evidente durante o crescimento tecidual. A quantidade de glicosaminoglicanas está aumentada em tecidos de crescimento rápido, independente do estímulo de crescimento (tecido conjuntivo embrionário, situações reparativas e tecidos sujeitos a ciclos de crescimento) e um decréscimo dessa quantidade é regularmente observada concomitantemente com a maturação.



DELAUNAY & BAZIN (1963) relataram uma elevação acentuada na taxa de glicosaminoglicanas em tecidos inflamados, principalmente nas fases iniciais, elevação que coincide com a ocorrência de multiplicação fibroblástica. Esse excesso só desapareceria no final de algumas semanas, sofrendo uma queda progressiva, provavelmente proporcional à importância da formação das fibras de colágeno. FLINT (1972) relatou uma produção bifásica de G.A.G.As. em processo de remodelação em tendão com um aumento de ácido hialurônico concomitante com o período de degradação de colágeno e posteriormente, o acúmulo de G.A.G.As. sulfatadas durante o período de reparo, quando então ocorria deposição de fibras de colágeno orientadas que gradualmente reagregavam.

PARRY e colaboradores (1982) associam a presença de ácido hialurônico nas fases iniciais dos processos de regeneração e remodelação, com a facilitação de migração das células nesses tecidos e também com o movimento e distribuição de moléculas e fibrilas de colágeno recém-sintetizadas (estágio primário de crescimento fibrilar) e com a inibição do crescimento lateral das fibrilas, porém não do longitudinal nos estágios iniciais do processo de fibrillogênese. Numa fase posterior, durante a maturação, o conteúdo de ácido hialurônico (HA) tende a decrescer muito rapidamente enquanto o de condroitino sulfato e dermatosulfato aumentam (estágio secundário de crescimento fibrilar), o que permitiria o crescimento lateral das fibrilas de colágeno.

TOOLE (1985) também se refere à estreita correlação entre a síntese de hialuronato com o movimento e proliferação celular e sua remoção com o processo de diferenciação.

A participação ativa de glicosaminoglicanas no processo de agregação de fibrilas de colágeno tem sido extensamente revista. A influência de diferentes glicosaminoglicanas em acelerar ou retardar as fases de nucleação e crescimento na fibrillogênese, assim como a estimulação da fibrillogênese promovida pelo condroitino sulfato são revistas por MÓDIS (1978) que relata que a interação entre proteoglicanas e colágeno tem 3 consequências: induz a formação de colágeno fibrilar, estabiliza a estrutura orientada do colágeno, e aumenta o grau de orientação das cadeias de glicosaminoglicanas.

Os dados da literatura até aqui apresentados somados à constatação histoquímica da presença de G.A.G.As. nos implantes, conduzem à idéia de que isto marca o início de um período de biossíntese de colágeno. De fato, na mesma região onde a metacromasia foi observada (nas bordas dos implantes), nota-se posteriormente o aparecimento de fibras de colágeno.

Tais fibras são detectadas por volta do 7º dia de duração dos implantes porém sua presença se tornou marcante por volta do 15º dia para os três tipos de implantes de colágeno. O método de impregnação por prata revelou o caráter argirófilo deste material neoformado nas bordas dos implantes. Por volta do 30º dia, a presença desse material fibrilar argirófilo pode ser notada também no interior dos implantes.

GILLMAN (1968) detectou o aparecimento de fibras argirófilas de localização extracelular entre o 4º e 6º dias de formação de cicatrizes de incisões cirúrgicas, relacionando tal constatação com a síntese de colágeno.

O método de impregnação por prata é indicado para colágenos de uma forma geral (GALLYAS, 1970) devido à presença de carboidratos nessas moléculas, os quais, após oxidação promovem a precipitação dos íons  $Ag^+$  (VALDRIGHI & VIDAL, 1971; VELICAN & VELICAN, 1972; VIDAL, 1987c).

Em estudos sobre o turnover de colágeno em enxertos de pele, através de autoradiografia, ZIKA e colaboradores (1973) referem-se ao controle celular da massa colagênica nos enxertos relacionando a rápida degradação do colágeno com a hiper celularidade do local. Os autores deduziram que na fase proliferativa de seu ciclo de vida, os fibroblastos são "programados" para a síntese de colágenase e mais tarde, na fase estacionária, para a síntese de colágeno.

Através do método de coloração por Hematoxilina-eosina, utilizado aqui como método auxiliar na detecção e caracterização do material neoformado, pudemos observar fatos que nos conduzem a idéias semelhantes às concluídas no trabalho acima referido. Observamos as fibras neoformadas nas bordas dos implantes (figs. 09, 21 e 22), de caráter acidófilo e núcleos de fibroblastos fusiformes, enquanto que os núcleos presentes no interior dos implantes são ovalados. Isso leva à suposição que os núcleos fusiformes, em fase estacionária (de acordo com o trabalho anteriormente citado) se encontram em fase de síntese de colágeno, enquanto que os do interior dos implantes (fig. 09) estariam trabalhando ainda no sentido de sua remoção, ou seja, produzindo colagenase.

O método de coloração pelo xylidine Ponceau a pH 2,5 foi outro importante método auxiliar na caracterização dos implantes e material neoformado.

O xylidine Ponceau (XP) é um corante azóico sulfatado que se liga a proteínas em seus radicais amino disponíveis ( $-\text{NH}_3^+$  não bloqueados nos tecidos por grupos ácidos das glicanas ácidas) não sendo portanto específico para colágeno, podendo corar outras glicoproteínas estruturais ou proteínas presentes (VIDAL, 1970, 1980a, 1987a).

Era de se esperar que houvesse inicialmente uma intensa colorabilidade dos implantes de colágeno quando tratados por XP, uma vez que não estando conjugados às glicosaminoglicanas, teriam maior quantidade de radicais amino disponíveis. O que se verificou, entretanto, foi uma coloração menos intensa que a exibida pelas fibras dérmicas, o que poderíamos explicar pelas concentrações de colágeno nos implantes serem inferiores às das fibras citadas. De fato, as ligações com o colágeno dependem da concentração de colágeno presente e de fatores como o estereooarranjo (VIDAL, 1987a).

A intensificação gradual da colorabilidade ao XP foi observada com o decorrer do tempo nos implantes e foi concomitante com a redução de seus volumes, sendo provavelmente sinal da compactação ocorrida. Não se pode descartar ainda a hipótese de ocorrência de um processo de desnaturação dos colágenos implantados influenciando na intensidade de coloração, uma vez que segundo PIMENTEL e colaboradores (1981), a desnaturação do colágeno e a consequente dissociação das cadeias  $\alpha$  expõe uma maior quantidade de grupos  $-\text{NH}_3^+$ , o que resulta em ligação de maior quantidade de corante.

Outra evidência a fortalecer nossa hipótese da ocorrência de atividades de síntese de glicosaminoglicanas e colágeno ao redor e posteriormente no interior dos implantes de colágeno foi a constatação do aumento de birrefringência verificado nos 3 tipos de estudos.

Já em 1963, VIDAL, através de técnicas histoquímicas e microscopia de polarização, sugeriu serem as moléculas de glicosaminoglicanas ácidas orientadas paralelamente ao maior eixo das moléculas de colágeno e propôs que desta forma, a birrefringência exibida pelos feixes de colágeno deveria ser o resultado da soma da birrefringência do colágeno com a das moléculas de glicosaminoglicanas orientadas. Esta relação estrutural, segundo o autor, além de facilitar a ação estabilizante, contribuiria para a resistência à tração.

Em trabalhos posteriores, o mesmo autor (1964, 1977, 1980b), através dos estudos das propriedades anisotrópicas de tendões submetidos a digestões enzimáticas, detectou efetivamente a participação das G.A.G.As. e das glicoproteínas estruturais (G.P.Es.) na orientação macromolecular dos feixes de colágeno. De acordo com esses estudos, os eixos das cadeias protéicas nos quais se ancoram as G.A.G.As. (formando as proteoglicanas) encontram-se em posição inclinada em relação ao eixo longitudinal das fibras de colágeno e as cadeias de G.A.G.As. dispõem-se em paralelo em relação às mesmas fibras. Também as G.P.Es. e as moléculas de ácido hialurônico se alinham paralelamente às GAGAs e portanto às fibras de colágeno, contribuindo para o maior grau de ordem molecular (e portanto de birrefringência). A contribuição das G.A.G.As. foi estimada como o correspondente a 13% do valor total da birrefringência de forma da matriz extracelular em tendões calcaneares (VIDAL, 1964).

Embora não tenham sido realizadas análises quantitativas de birrefringência, nossas observações indicam a ocorrência de um aumento da ordem macromolecular e nível de agregação de componentes de matriz extracelular na região dos implantes com o decorrer do tempo. Tal

constatação, apoiada pelos estudos acima citados nos levam à conclusão de que a causa primária desse aumento de birrefringência reside na síntese e complexação de colágeno e G.A.G.As. e provavelmente também de outras G.P.Es., sugerindo a existência de um processo de remodelação tecidual instalado.

#### 4.2.3. Rearranjo das moléculas de colágeno no interior dos implantes

Ainda com relação ao aumento de birrefringência verificado nos implantes com o decorrer do tempo não podemos descartar o possível realinhamento sofrido por fibras de colágeno injetadas e não degradadas. Sobre este aspecto, estudos prévios (HARRIS et alii, 1981; STOPAK & HARRIS, 1982) já demonstraram que fibroblastos cultivados sobre substratos flexíveis, como placas de colágeno, podem exercer forças de tração e compressão distorcendo as finas placas de substrato onde as fibras, originalmente desorganizadas, se arranjam criando padrões de distribuição mais organizados, semelhantes aos encontrados em tendões, ligamentos ou outros tecidos de natureza conjuntiva. Da mesma forma, STOPAK e colaboradores (1985) demonstraram que o colágeno exógeno marcado injetado em tecido embrionário adquire um arranjo idêntico ao já existente no sítio de injeção, sendo que esta incorporação de colágeno pré-formado em estruturas organizadas deve ser explicado por padrões de forças como tensões e deformações causadas pelo ambiente físico, além das tensões e deformações mecânicas geradas pelo deslocamento celular.

Em face destas constatações, consideramos a possibilidade de ocorrência de um rearranjo de parte dos colágenos implantados, principalmente CG e CF (vide figs. 25 e 38) por ação celular e forças exercidas pelo ambiente físico, sendo que essa remodelação também implicaria em aumento de birrefringência, uma vez que o arranjo das fibras de colágeno, a princípio caoticamente dispersas no implante, resultaria em maior grau de ordem macromolecular.

#### 4.2.4. Biocompatibilidade e biodegradabilidade

Outra propriedade dos implantes de colágeno, a biocompatibilidade, é fator essencial para o sucesso do emprego de colágeno como enxertos variados, que apresentariam resultados bastante negativos caso seus produtos de degradação apresentassem qualquer sinal de toxicidade.

TACHIBANA e colaboradores (1985), utilizando enxertos de esponjas de colágeno como próteses ureterais referem-se a estas como suportes biodegradáveis e indutores de atividade regenerativa, promovendo o crescimento celular e diferenciação.

Uma vez verificado que os implantes de colágeno de uma forma geral (CL, CG ou CF) possuem o potencial de induzir uma certa "ativação" do tecido conjuntivo próximo, desencadeando reações de degradação, síntese de novos componentes e ordenação ou reorganização dos próprios implantes, resta-nos a observação de alguns detalhes particulares promovidos pelos tratamentos prévios dispensados aos colágenos injetáveis.

#### 4.3. Influência de tratamentos prévios na estabilidade dos implantes de colágeno:

Conforme constatado primeiramente através da observação da regressão de volume dos implantes (tabela 01) e confirmado pelos aspectos microscópicos, os implantes de CL são reabsorvidos e ou remodelados numa velocidade maior que os outros dois tipos estudados.

A causa desse fenômeno provavelmente reside em dois processos utilizados na sua preparação:

1- a radiação utilizada como método de esterilização de produtos contendo colágeno pode modificar a estabilidade do produto final e embora a dose de radiação necessária para induzir destruição química do colágeno "in vitro" seja relativamente alta (5 Mrads), algumas alterações têm sido observadas em doses mais baixas, como 1,5 Mrads (CHVAPIL et alii, 1973, 1977).

2- a intensa agitação mecânica durante o processo de homogeneização pode ter induzido quebras nas fibras de colágeno e assim facilitado o ataque enzimático ou mesmo a fagocitose.

O tratamento por formaldeído (CF) teve por sua vez, dois objetivos principais: esterilizar o gel de colágeno e estabelecer ligações cruzadas ("cross-links") intermoleculares, simulando "in vitro" as ligações cruzadas ocorridas durante a maturação biológica do colágeno e desta forma aumentar a estabilidade, diminuindo a taxa de reabsorção do implante.

O formaldeído é um aldeído monofuncional e interage com os amino-grupos do colágeno, seguindo-se condensação secundária com grupos amida e guanidil produzindo pontes metileno. As ligações envolvi-



das entretanto, parecem ser relativamente lábeis (BOWES & CATER, 1968; BARKER et alii, 1980).

O tratamento do colágeno por formaldeído reduz a sensibilidade à colagenase bacteriana e aumenta a preservação de enxertos (PEACOCK et alii, 1965; HUANG & YANNAS, 1977; BARKER et alii, 1980), embora a elevação de temperatura (39-40°C) anule o efeito protetor contra a colagenase bacteriana (HARRIS & FARRELL, 1972).

Segundo PEACOCK e colaboradores (1965), o tratamento de esponjas de colágeno com formaldeído em concentração de 0,15% produziu bons resultados em implantes no fígado, com a reabsorção das esponjas ocorrendo num espaço de 6 a 8 semanas, porém o tratamento com 1% de formaldeído provocava necrose tecidual.

O tratamento do colágeno por formaldeído acarreta perda de elasticidade (CHVAPIL et alii, 1973), sendo provavelmente esta a causa das "quebras" apresentadas pelos implantes de CF, que lhes conferem aspecto característico e facilitam a penetração das células.

A ligação de colágeno com o glutaraldeído (aldeído bifuncional) também extensivamente estudada, e apesar de produzir bons resultados na preservação de enxertos (CHVAPIL, 1982; CHVAPIL et alii, 1977, 1983) possui o inconveniente de apresentar citotoxicidade, o que impede a celularização e incorporação dos implantes (CHVAPIL et alii, 1983).

Pelo acima exposto chegamos à conclusão que embora o efeito estabilizante promovido pelas ligações cruzadas com o formaldeído tenha se refletido em maior durabilidade dos implantes (quando comparado aos implantes de CL), a fragilidade das ligações (sensíveis ao calor e acidez) e as rupturas do gel causadas pela diminuição de elasticidade,

impediram que os implantes de CF tenham apresentado preservação superior à dos implantes de CG.

Os implantes de colágeno em gel puro (CG) apresentaram excelente preservação, a despeito da ausência de "crosslinking". Isso provavelmente é reflexo da alta viscosidade apresentada por este material, o que retarda a invasão celular. Por outro lado, ficou comprovado que a utilização de ácido acético durante o processo de extração do colágeno bovino é suficiente para uma boa esterilização e, se convenientemente manipulado em condições assépticas, o colágeno em gel dispensa tratamento esterilizante adicional.

#### 4.4. Mastócitos X Remodelação tecidual

Mastócitos são células do tecido conjuntivo que apresentam citoplasma carregado de grânulos cujo conteúdo constitui-se por heparina (YURT et alii, 1977), aminas biologicamente ativas como a histamina (RILEY & WEST, 1966), glicosaminoglicanas (LEWIS et alii, 1973) e enzimas (LYNCH et alii, 1978; SCHWARTZ et alii, 1979, 1981) dentre as quais as proteases (LISON, 1966, BIRKEDAHN-HANSEN et alii, 1976).

RILEY & WEST (1966) referem-se à correlação existente entre o conteúdo de histamina de um dado tecido e a população de mastócitos. Sendo assim, a contagem de mastócitos por nós realizada teve o intuito de detectar possíveis alterações em quantidade dessas células cujo conteúdo bioquímico acarreta ampla participação nos processos inflamatórios, regenerativos e reparativos, ou na manutenção da homeostasia de uma forma geral.

Através da análise dos resultados apresentados na tabela 04 pode-se observar que dentre os tratamentos empregados, somente as injeções de CL, de uma maneira geral, promoveram uma elevação significativa do número de mastócitos na derme adjacente ao implante (resultado que pode ser lido na linha MMastS). Por outro lado, a observação das médias de mastócitos segundo o tempo decorrido após a aplicação das injeções (coluna MMastT) revela que ocorre um aumento significativo do número destas células aos 30 dias para todos os tipos de tratamento empregados.

Esse aumento da população de mastócitos aos 30 dias sugere sua participação no processo de remodelação do tecido neoformado, com degradação enzimática de colágeno, uma vez que já foi anteriormente demonstrado que as proteases liberadas por mastócitos ativam a colagenase latente (procolagenase) em vários sistemas de culturas de tecidos ou órgãos (BIRKEDAHN-HANSEN et alii, 1976). Assim, após as etapas iniciais anteriormente verificadas como migração e crescimento fibroblástico, síntese de glicosaminoglicanas e colágeno, segue-se um processo de degradação de colágeno e provavelmente também de proteoglicanas (LEWIS & AUSTEN, 1981), processo influenciado pela liberação de proteases de mastócitos.

Outro papel importante dos mastócitos, relacionado à heparina, é o estímulo à migração de células endoteliais nos processos de neovascularização (AZIZKHAN et alii, 1980).

O motivo pelo qual os implantes de CL se tornaram mais rápida e intensamente vascularizados deve residir nessa influência dos mastócitos no processo de angiogênese, aliado às características físicas de tais implantes, como maior porosidade. De fato, comparado aos

outros tipos de implantes, foram estes os que apresentaram as maiores taxas de mastócitos/campo.

A função da histamina, por sua vez, reside em princípio, na dilatação capilar e aumento da permeabilidade vascular no início dos processos inflamatórios (STERN, 1966). No entanto, sua presença em quantidades significativas tem sido relatada em tecidos em proliferação, como tecido fetal e neoplásico, indicando uma possível participação nos processos de proliferação celular. Outro papel atribuído à histamina é o estímulo à renovação de componentes do tecido conjuntivo, como glicosaminoglicanas e colágeno (VIDAL, 1967).

Não temos a pretensão de esclarecer totalmente a participação dos mastócitos nas reações aos implantes de colágeno, uma vez que tal participação é certamente rica em detalhes, porém seguramente os mastócitos desempenham um papel fisiológico como mediadores na regulação do microambiente e o conteúdo de seus grânulos secretórios participam do desenvolvimento local de resposta aos implantes.

#### **4.5. Considerações finais**

Há algum tempo os implantes dérmicos de colágeno têm sido realizados para se minimizar defeitos estéticos como cicatrizes e rugas ou mesmo alterações maiores como as causadas por distrofias, principalmente as faciais. Dessa forma, o objetivo dos implantes é corrigir defeitos de relevo da derme, porém parece que além do efeito aparente, o colágeno implantado na verdade produz uma "ativação" do tecido conjuntivo local.

A derme não se caracteriza normalmente por uma alta taxa de "turnover". Porém, na resposta aos implantes, os produtos de degradação (peptídeos) dos colágenos injetados devem estimular a produção de colágeno através de um mecanismo que mimetiza o mecanismo de "feedback".

Pode-se dizer que as injeções de colágeno heterólogo despertam uma cascata de interações celulares, interações célula-célula, interações via mediadores solúveis produzidos por macrófagos, fibroblastos e mastócitos, interações via mediadores insolúveis como colágeno e proteoglicanas e interações mediadas por produtos de degradação de componentes da matriz extracelular. Todas essas interações resultam em processos adaptativos, como o processo de remodelação tecidual e o restabelecimento da homeostasia.

## 5. CONCLUSÕES

1. Implantes de colágeno efetuados em áreas submetidas à forças externas, como compressão constante, sofrem compactação e redução de volume mais acentuados que em áreas não sujeitas à essas forças.
2. Reações clínicas detectáveis em resposta a implantes de colágeno não são usuais.
3. Os implantes repetidos de colágeno bovino em camundongos (como xenoenxertos) não despertam reações imunológicas detectáveis clinicamente, provavelmente em virtude da semelhança de composição molecular entre as espécies e redução de antigenicidade promovida pela extração enzimática do colágeno.
4. Não há evidência de toxicidade para os produtos de degradação dos colágenos implantados, mesmo quando tratados por formaldeído.
5. A ação quimiotática do colágeno e seus peptídeos, que promove a migração de neutrófilos e posteriormente de macrófagos e fibroblastos, se traduz com velocidade proporcional à difusibilidade e inversamente proporcional à viscosidade do implante.
6. Em todos os tipos de implantes de colágeno podemos notar as mesmas fases de evolução:
  1. o ataque inicial ao material implantado efetuado por neutrófilos, e um pouco mais tardiamente por macrófagos e fibroblastos,

2. uma fase de síntese de glicosaminoglicanas, seguida por síntese de colágeno,
  3. a angiogênese no tecido de granulação e posteriormente no implante, e
  4. uma nova fase de ataque enzimático que sugere a remodelação do tecido neoformado e porção residual do implante.
7. A dose de radiação utilizada na esterilização do colágeno (2Mrads), assim como a violenta agitação mecânica sofrida durante o processo de homogeneização com salina aumentam a susceptibilidade dos implantes de CL à degradação enzimática.
8. A exposição do colágeno a pH ácido durante o processo de extração é suficiente para a esterilização e se convenientemente manipulado, o gel de colágeno dispensa tratamentos esterilizantes adicionais.
9. Em todos os tipos de implantes de colágeno, o estado de cristalinidade e de agregação aumentam no decorrer do tempo, provavelmente em virtude do alinhamento das fibras e conjugação de colágeno com glicosaminoglicanas.

## 6. RESUMO

O objetivo do presente trabalho reside no estudo das respostas da matriz extracelular às injeções intradérmicas de colágeno heterólogo e avaliação do efeito de pré-tratamentos físicos e químicos dispensados ao material injetável nessas respostas. Para tanto, injetou-se colágeno I bovino em forma de gel, gel formolizado e ainda solução de colágeno liofilizado em camundongos que foram sacrificados após decorridos diversos intervalos de tempo desde a aplicação das injeções, sendo os cortes histológicos submetidos a uma série de técnicas gerais e citoquímicas. A observação microscópica desses cortes permitiu observar que quaisquer que tenham sido os tratamentos prévios, as reações aos implantes se caracterizam inicialmente por invasão de neutrófilos, seguida por macrófagos e fibroblastos, após o que se inicia uma fase de síntese de glicosaminoglicanas e colágeno, seguida por processos de vascularização dos implantes e remodelação tecidual. Não foram evidenciados quaisquer sinais de toxicidade ou reação imunológica aos implantes dérmicos de colágeno heterólogo. Verificou-se ainda que o colágeno sujeito à radiação e agitação mecânica vigorosa apresenta maior susceptibilidade à degradação, enquanto a ligação com formaldeído confere resistência ao ataque enzimático, embora cause perda de elasticidade do implante. Constatou-se ainda uma elevação do número de mastócitos nas proximidades dos implantes por volta do 30º dia, sugerindo sua participação no processo de remodelação do tecido neoformado. A nível de organização molecular, foi constatado um aumento de birrefringência com o decorrer do tempo pós-implante, provavelmente devido ao realinhamento das fibras e conjugação de colágeno com glicosaminoglicanas no interior do material implantado.



### ABSTRACT

In the present work the extracellular matrix responses to intradermic heterologous collagen injections and the evaluation of the effects of the injected material physically and chemically treated were studied.

Mice were injected with type I bovine collagen (gel, gel formalized and lyophilized collagen solutions) and sacrificed at different intervals of time thereafter. The histologic preparations were processed and a series of routine and citochemical techniques and microscope observations were performed.

The tissue reaction to the implanted material in all treatment cases was outlined by neutrophil invasion, followed by the macrophage and fibroblasts, and afterwards by glycosaminoglycans and collagen synthesis phase, with further vascularization process of the implant and tissue remodeling. No toxicity signs or immune reaction to the heterologous collagen dermic implants was verified.

The radiation and the vigorous mechanical shaking treatments in the case of lyophilized collagen resulted in a higher susceptibility to degradation of collagen. The formaldehyde treatment resulted in enzymatic attack resistant collagen, although the implant elasticity was lost.

The increase of mast cells numbers in the implant surroundings was detected by the 30<sup>th</sup> day, suggesting their participation in the remodeling process of the neonate tissue. Regarding the molecular organization, the increase of the implant birefringence was noted, probably due to the fibers realignment and to the collagen glycosaminoglycans binding in the interior of the implanted material.

## REFERENCIAS BIBLIOGRÁFICAS

- ABBOTT, W.M. & AUSTEN, W.G. Microcrystalline collagen as a topical hemostatic agent for vascular surgery. *Surgery*, 75(6): 925-33, 1974.
- \_\_\_\_\_ & \_\_\_\_\_. The effectiveness and mechanism of collagen-induced topical hemostasis. *Surgery*, 78(6): 723-9, 1975.
- ARAND, A.G. & SAWAYA, R. Intraoperative chemical hemostasis in neurosurgery. *J. Neurosurg.*, 18: 223-33, 1986.
- AZIZKHAN, R.G.; AZIZKHAN, C.J.; ZETTER, B.R. & FOLKMAN, J. Mast cell heparin stimulates migration of capillary endothelial cells in vitro. *J. Exp. Med.*, 152: 931-44, 1980.
- BAILEY, A.J.; ROBINS, S.P. & BALIAN, G. Biological significance of the intermolecular crosslinks of collagen. *Nature*, 251: 105-9, 1974.
- BARKER, H.; OLIVER, R.; GRANT, R. & STEPHEN, L. Formaldehyde as a pre-treatment for dermal collagen heterografts. *Biochim. biophys. Acta*, 632: 589-97, 1980.
- BARR, R.J.; KING, D.F.; MCDONALD, R.M. & BARTLOW, G.A. Necrobiotic granulomas associated with bovine collagen test site injections. *J. Am. Acad. Dermatol.*, 6: 867-9, 1982.

- \_\_\_\_\_ & STEGMAN, S.J. Delayed skin test reaction to injectable collagen implant (Zyderm). *J. Am. Acad. Dermatol.*, **10**: 652-8, 1984.
- BERGMAN, I. & LOXLEY, R. Two improved and simplified methods for the spectrophotometric determination of hydroxyproline. *Analyt. Chem.*, **35**(12): 1961-5, 1963.
- BIRK, D.E. & TRELSTAD, R.L. Fibroblasts create compartments in the extracellular space where collagen polymerizes into fibrils and fibrils associate into bundles. *Ann. N.Y. Acad. Sci.*, **460**: 258-66, 1985.
- BIRKEDAHL-HANSEN, H.; COBB, C.M.; TAYLOR, R.E. & FULLMER, H.M. Activation of fibroblast procollagenase by mast cell proteases. *Biochim. biophys. Acta*, **438** (1): 273-86, 1976.
- BORNSTEIN, P. & PIEZ, K.A. The nature of the intramolecular cross-links in collagen. The separation and characterization of peptides from the cross-link region of rat skin collagen. *Biochemistry*, **5**(11): 3460-73, 1966.
- BOWES, J.H. & CATER, C.W. The interaction of aldehydes with collagen. *Biochim. biophys. Acta*, **168**: 341-52, 1968.
- BRASS, L.F. & BENSUSAN, H.B. On the role of the collagen carbohydrate residues in the platelet collagen interaction. *Biochim. biophys. Acta*, **444**: 43-52, 1976.

- CAMERON, W.J. A new topical hemostatic agent in gynecologic surgery. *Obstet. Gynec.*, 51: 118-22, 1978.
- CHANG, C. & HOUCK, J.C. Demonstration of the chemotactic properties of collagen. *Proc. Soc. Exp. Biol. Med.*, 134:22-6, 1970.
- CHESNEY, C.M.; PIFER, D.D.; CROFFORD, L.J. & HUCH, K. M. Reevaluation of the role of the polar groups of collagen in the platelet-collagen interaction. *Am. J. Path.*, 112(2): 200-6, 1983.
- CHVAPIL, M. Considerations on manufacturing principles of a synthetic burn dressing: A review. *J. Biom. Mat. Res.*, 16: 245-63, 1982.
- \_\_\_\_\_; KRONENTHAL, R.L. & VAN WINKLE, W.Jr. Medical and surgical applications of collagen. *Int. Rev. Conn. Tissue Res.*, 6: 1-61, 1973.
- \_\_\_\_\_; OWEN, J.A. & CLARK, D.S. Effect of collagen crosslinking on the rate of resorption of implanted collagen tubing in rabbits. *J. Biomed. Mater. Res.*, 11: 297-314, 1977.
- \_\_\_\_\_; SPEER, D.; MORA, W. & ESKELSON, C. Effect of tanning agent on tissue reaction to tissue implanted collagen sponge. *J. surg. Res.*, 35(5): 402-9, 1983.
- COOPERMAN, L. & MACKINNON, V. Collagen implantation in patients treated previously with silicone. *J. Int. Med. Res.*, 13: 109-15, 1985.

- \_\_\_\_\_ & MICHAELI, D. The immunogenicity of injectable collagen. I  
A 1-year prospective study. *J. Am. Acad. Dermatol.*, 10: 638-46,  
1984.
- CUTRIGHT, D.E.; POSEY, W.R. ; BHASKAR, S.N. & LARSON, W.J. Collagen  
sponge-subcutaneous implantation. *Oral Surg.*, 35(1): 144-9, 1973.
- DELAUNAY, A. & BAZIN, S. Histo-et biochimie des foyers  
inflammatoires. In: WEGMANN, R. ed. *Histochemistry and  
Cytochemistry*. New York, Macmillan, 1963. p.369-430.
- DUANCE, V.C. & BAILEY, A.J. Biosynthesis and degradation of collagen.  
In: GLYNN, L.E. ed. *Tissue repair and regeneration*. Amsterdam,  
Elsevier, 1981. cap: 2 p.51-109.
- FIETZK, P.P. & KUHN, K. The primary structure of collagen. *Int. Rev.  
Con. Tissue Res.*, 7: 1-60, 1976.
- FLINT, M.H. Interrelationships of mucopolysaccharide and collagen in  
connective tissue remodelling. *J. Embryol. exp. Morph.*, 27(2):  
481-95, 1972.
- FULLMER, H.M. The histochemistry of the connective tissues. *Int.  
Rev. Conn. Tissue Res.*, 3: 1-70, 1965.
- FURTHMAYR, H. & TIMPL, R. Immunochemistry of collagens and  
procollagens. *Int. Rev. Conn. Tissue Res.*, 7: 61-99, 1976.

- GALLYAS, F. Silver staining of collagen and reticulin fibers cerebral capillaries by means of physical development. *J. Microsc.*, 91: 119-24, 1970.
- GILLMAN, T. On some aspects of collagen formation in localized repair and in diffuse fibrotic reaction to injury. In: GOULD, B.S.ed. *Treatise on collagen*. New York, Academic, 1968. v.2, p.331-407.
- HARRIS, E.D.Jr. & FARRELL, M.E. Resistance to collagenase: a characteristic of collagen fibrils cross-linked by formaldehyde. *Biochim. biophys. Acta*, 278: 133-41, 1972.
- HARRIS, A.K.; STOPAK, D. & WILD, P. Fibroblast traction as a mechanism for collagen morphogenesis. *Nature*, 290: 249-51, 1981.
- HAY, E.D. Extracellular matrix. *J. Cell Biol.*, 91(3): 205-23, 1981.
- \_\_\_\_\_. *Cell Biology of Extracellular Matrix*. New York, Plenum, 1985. 417p.
- HOUCK, J. & CHANG, C. The chemotactic properties of the products of collagenolysis. *Proc. Soc. Exp. Biol. Med.*, 138: 69-75, 1971.
- HUANG, C. & YANNAS, I.V. Mechanochemical studies of enzymatic degradation of insoluble collagen fibers. *J. Biom. Mat. Res. Symposium*, 8: 137-54, 1977.

HULMES, D.J.S.; JESIOR, J.C.; MILLER, A.; BERTHET-COLOMINAS, C. & WOLFF, C. Electron microscopy shows periodic structure in collagen fibril cross sections. *Proc. natn. Acad. Sci. USA*, 78(6): 3567-71, 1981.

HUYBRECHTS-GODIN, G.; HAUSER, P. & VAES, G. Macrophage-fibroblast interactions in collagenase production and cartilage degradation. *Biochem. J.*, 184: 643-50, 1979.

-----; PEETERS-JORIS, C. & VAES, G. Partial characterization of the macrophage factor that stimulates fibroblasts to produce collagenase and to degrade collagen. *Biochim. biophys. Acta*, 846: 51-4, 1985.

KAMER, F.M. & CHURUKIAN, M.M. Clinical use of injectable collagen. *Archs. Otolar.*, 110(2): 93-8, 1984.

KAPLAN, E.N.; FALCES, E. & TOLLETH, H. Clinical utilization of injectable collagen. *Ann. Plastic. Surg.*, 10(6): 437-51, 1983.

KAY, W.W.; KURYLO, E.; CHONG, G. & BHARADWAS, B. Inhibition and enhancement of platelet aggregation by collagen derivatives. *J. Biomed. Mater. Res.*, 11: 365-72, 1977.

KIERNAN, J.A. *Histological & Histochemical methods; theory & practice*. London, Pergamon, 1981. 344p.

- KNAPP, T.R.; KAPLAN, E.N. & DANIELS, J.R. Injectable collagen for soft tissue augmentation. *Plastic & Reconstr. Surg.*, 60(3): 398-405, 1977.
- KRANE, S. Collagen degradation. *Connect. Tissue Res.*, 10: 51-9, 1982.
- KÜHN, K. Relationship between amino acid sequence and higher structures of collagen. *Conn. Tissue Res.*, 10: 5-10, 1982.
- LAUB, R.; HUYBRECHTS-GODIN, G.; PEETERS-JORIS, C. & VAES, G. Degradation of collagen and proteoglycan by macrophages and fibroblasts. *Biochim. biophys. Acta.*, 721: 425-33, 1982.
- LAZARUS; G.S.; BROWN, R.S.; DANIELS, J.R. & FULLMER, H.M. Human granulocyte collagenase. *Science*, 159: 1483-5, 1968.
- LEWIS, R.A. & AUSTEN, K.F. Mediation of local homeostasis and inflammation by leukotrienes and other mast cell-dependent compounds. *Nature*, 293: 103-8, 1981.
- LEWIS, R.G.; SPENCER, A.F. & SILBERT, J.E. Biosynthesis of glycosaminoglycans by cultural mastocytoma cells. *Biochem. J.*, 134: 455-63, 1973.
- LHOTKA, J.F. & MHYRE, B.A. Periodic-acid foot stain for connective tissues. *Stain Technol.*, 28: 129, 1953.



- LINSENMAYER, T.F. Collagen. In: HAY, E.D.ed. *Cell Biology of Extracellular Matrix*. New York, Plenum, 1985. cap.1, p.5-37.
- LISON, L. *Histochemie et cytochemie animales*. 3 ed. Paris, Gauthier-Villars, 1960.
- . Histochimie des mastocytes. In: EICHLER, O. & FARAH, A.ed. *Handbook of Experimental Pharmacology*, v.XVIII/1. *Histamine and anti-histaminics*. part 1. Berlin, Springer-Verlag, 1966. p.136-147.
- LYNCH, S.M.; AUSTEN, K.F. & WASSERMAN, S.I. Release of arylsulfatase A but not B from rat mast cells by noncytolytic secretory stimuli. *J. Immun.*, 121(4): 1394-9, 1978.
- MAGRINA, J.F.; MASTERSON, B.J.; CAMERON, W.J. & LUMSDEN, J.B. Study of the effects of topical hemostatic agents on the retroperitoneum and ureters of dogs. *Arch. Gynecol.*, 231(2): 135-40, 1982.
- MCCOY, J.P.Jr.; SCHADE, W.J.; SIEGLE, R.J.; WALDINGER, T.P.; VANDERVEEN, E.E. & SWANSON, N.A. Characterization of the humoral immune response to bovine collagen implants. *Archs. Derm.*, 121: 990-4, 1985.
- MCGAW, W.T. & TEN CATE, A.R. A role for collagen phagocytosis by fibroblasts in scar remodeling: an ultrastructural stereologic study. *J. Invest. Derm.*, 81: 375-8, 1983.

- MEIGEL, W.; PONTZ, B.; TIMPL, R.; HIEBER, E.; NORDWIG, A; STEFFEN, C. & KUHN, K. Comparative immunologic studies on fish and invertebrate collagens. *J. Immun.*, 107(4): 1146-51, 1971.
- MELLO, M.L.S. & VIDAL, B.C. Evaluation of dichroism and anomalous dispersion of the birefringence on collagen subjected to metal impregnations. *Annls. Histochem.*, 17: 333-40, 1972.
- & ----- . *Práticas de Biologia Celular*. Edgard Blucher, São Paulo, 1980. 69 p.
- ; -----; CARVALHO, A.C. & CASEIRO\_FILHO, A.C. Change with age of anisotropic properties of collagen bundles. *Gerontology*, 25: 2-8, 1979.
- MEYER, F.A. Collagen-induced platelet aggregation. Dependence on triple helical structure and fiber diameter. *Conn. Tissue Res.*, 10: 119-20, 1982.
- MILLER, E.J. The structure of fibril-forming collagens. *Ann. N.Y. Acad. Sci.*, 460: 1-13, 1985.
- MÓDIS, L. The molecular structure of the interfibrillar matrix in connective tissue. *Acta biol. Acad. Sci. hung.*, 29(3): 1197-226, 1978.
- NEUMAN, R.E. & LOGAN, M. A. The determination of hydroxyproline. *J. biol. Chem.*, 184: 299, 1950.

- NORTON, L. & CHVAPIL, M. Comparison of newer synthetic and biological wound dressings. *J. Trauma*, 21(6): 463-8, 1981.
- OLIVER, R.F.; BARKER, H.; COOKE, A. & GRANT, R.A. Dermal collagen implants. *Biomaterials*, 3: 38-40, 1982.
- OLSEN, B.R. Collagen Biosynthesis. In: HAY, E.D.ed. *Cell Biology of Extracellular Matrix*. New York, Plenum, 1985. cap.6, p.139-177.
- ORONSKY, A.L.; PERPER, R.J. & SCHRODER, H.C. Phagocytic release and activation of human leukocyte procollagenase. *Nature*, 246: 417-9, 1973.
- PARAKKAL, P.F. Involvement of macrophages in collagen resorption. *J.Cell Biol.*, 41: 345-54, 1969.
- PARK, S.A.; GIANNATTASIO, C. & TANCER, M.L. Foreign body reaction to the intraperitoneal use of Avitene. *Obstet. Gynec.*, 58(5): 664-7, 1981.
- PARRY, D.A.D.; FLINT, M.H.; GILLARD, G.C. & CRAIG, A.S. A role for glycosaminoglycans in the development of collagen fibrils. *FEBS Lett.*, 149(1): 1-7, 1982.
- PEACOCK, E.E.Jr.; SEIGLER, H.F. & BIGGERS, P.W. Use of tanned collagen sponges in the treatment of liver injuries. *Ann. Surgery*, 161(2): 238-47, 1965.

- PHARRISS, B.B. Collagen as a biomaterial. *J. Am. Leath. Chem. Ass.*, **75**: 474-80, 1980.
- PIEZ, K.A. Structure and assembly of the native collagen fibril. *Conn. Tissue Res.*, **10**(1): 25-36, 1982.
- ; EIGNER, E.A. & LEWIS, M.S. The chromatographic separation and amino acid composition of the subunits of several collagens. *Biochemistry*, **2**(1): 58-66, 1963.
- PIKKARAINEN, J. & KULONEN, E. Comparative chemistry of collagen. *Nature*, **223**: 839-41, 1969.
- PIMENTEL, E.R.; RECCÒ, S.M. & GRACCHO, M.Jr. Photometric studies on xylidine ponceau-collagen interaction. *Cell. Mol. Biol.*, **27**(4): 347-52, 1981.
- PITANGUY, I.; CALDEIRA, A.M.F.; FERREIRA, C.A.A. & CERAVOLO, M.R. Implante colágeno na correção de deformidades cutâneas. Avaliação preliminar. *Revta. bras. Cirurg.*, **73**(2): 124-38, 1983.
- POLICARD, A.; BESSIS, A. & LOCQUIM, M. *Traité de microscopie - Instruments et techniques*. Paris, Masson et Cie., 1957. 608p.
- PONTÉN, B. & NORDGAARD, J.O. The use of collagen film (CUTYCOL) as a dressing for donor areas in split skin grafting. *Scand. J. Plast. Reconstr. Surg.*, **10**: 237-40, 1976.

POSTLETHWAITE, A.E.; SEYER, J.M. & KANG, A.H. Chemotactic attraction of human fibroblasts to type I, II, and III collagens and collagen-derived peptides. *Proc. natn. Acad. Sci. U.S.A.*, 75(2): 871-5, 1978.

-----; LACHMAN, L.B.; MAINARDI, C.L. & KANG, A.H. Interleukin 1 stimulation of collagenase production by cultured fibroblasts. *J. Exp. Med.*, 157: 801-6, 1983.

PUETT, D.; WASSERMAN, B.K.; FORD, J.D. & CUNNINGHAM, L.W. Collagen-mediated platelet aggregation. *J. clin. Invest.*, 52: 2495-506, 1973.

RIEMSCHEIDER, R. & CHIK, W.H. Collagen solutions. *Cosmetics & Toiletries*, 94: 61-3, 1979.

RILEY, J.F. & WEST, G.B. The occurrence of histamine in mast cells. In: EICHLER, O. & FARAH, eds. *Handbook of Experimental Pharmacology*, v. XVIII/1. Histamine and anti-histaminics. part 1. Berlin, Springer-Verlag, 1966. p. 116-135.

ROBINS, S.P. & BAILEY, A.J. Some observations on the ageing in vitro of reprecipitated collagen fibres. *Biochim. biophys. Acta*, 492: 408-14, 1977.

ROELS, H. Hyperplasia versus atrophy - Regeneration versus repair. In: GLYNN, L.E. ed. *Tissue repair and regeneration*. Amsterdam, Elsevier, 1981. cap.7 p.243-283.

- ROSENWASSER, L.J.; BHATNAGAR, R.S. & STOBO, J.D. Genetic control of the murine T lymphocyte proliferative response to collagen: analysis of the molecular and cellular contributions to immunogenicity. *J. Immun.*, 124(6): 2854-9, 1980.
- RYBOCK, J.D. & LONG, D.M. Use of microfibrillar collagen as a topical hemostatic agent in brain tissue. *J. Neurosurg.*, 46: 501-5, 1977.
- SANTORO, S.A. & CUNNINGHAM, L.W. Collagen-mediated platelet aggregation. *J. clin. Invest.*, 60: 1054-60, 1977.
- SCHMITT, F.O.; LEVINE, L.; DRAKE, M.P.; RUBIN, A.L.; PFAHL, D. & DAVISON, P.F. The antigenicity of tropocollagen. *Proc. natn. Acad. Sci. USA*, 51: 493-7, 1964.
- SCHWARTZ, L.B.; AUSTEN, K.F. & WASSERMAN, S.I. Immunologic release of B-glucuronidase from purified rat serosal mast cells. *J. Immun.*, 123(4): 1445-50, 1979.
- ; LEWIS, R.A.; SELDIN, D. & AUSTEN, K.F. Acid hidrolases and tryptase from secretory granules of dispersed human lung mast cells. *J. Immun.*, 126(4): 1290-4, 1981.
- SHEPARD, N. & MITCHELL, N. Simultaneous localization of proteoglycan by light and electron microscopy using toluidine blue O. A study of epiphyseal cartilage. *J. Histochem. Cytochem.*, 24(5): 621-9, 1976.

SIEGLE, R.J.; MCCOY, J.P.Jr.; SCHADE, W. & SWANSON, N.A. Intradermal implantation of bovine collagen. *Archs. Derm.*, 120(2): 183-7, 1984.

SOLINGER, A.M.; BHATNAGAR, R. & STOBO, J.D. Cellular, molecular and genetic characteristics of T cell reactivity to collagen in man. *Proc. natn. Acad. Sci. USA*, 78(6): 3877-81, 1981.

----- & STOBO, J.D. Regulation of immune reactivity to collagen in human beings. *Arthritis Rheum.*, 24(8): 1057-63, 1981.

----- & ----- . Immune response gene control of collagen reactivity in man: collagen unresponsiveness in HLA-DR4 negative nonresponders is due to the presence of T-dependent suppressive influences. *J. Immun.*, 129(5): 1916-20, 1982.

SPEER, D.P.; CHVAPIL, M.; VOLZ, R.G. & HOLMES, M.D. Enhancement of healing in osteochondral defects by collagen sponge implants. *Clin. Ortho. Relat. Res.*, 144: 326-35, 1979.

STERN, P. The relation of histamine to inflammation. In: EICHLER, O. & FARAH, A. eds. *Handbook of Experimental Pharmacology*, v. XVIII/1. *Histamine and anti-histaminics*. part 1. Berlin, Springer-Verlag, 1966. p. 892-898.

STOPAK, D. & HARRIS, A.K. Connective tissue morphogenesis by fibroblast traction. *Dev. Biol.*, 90: 383-98, 1982.

- ; WESSELLS, N.K. & HARRIS, A.K. Morphogenetic rearrangement of injected collagen in developing chicken limb buds. *Proc. natn. Acad. Sci. U.S.A.*, **82**: 2804-8, 1985.
- STRAWICH, E. & NIMNI, M.E. Properties of a collagen molecule containing three identical components extracted from bovine articular cartilage. *Biochemistry*, **10**(21): 3905-11, 1971.
- TACHIBANA, M.; NAGAMATSU, G.R. & ADDONIZIO, J.C. Ureteral replacement using collagen sponge tube grafts. *J. Urol.*, **133**: 866-9, 1985.
- TAKEDA, U.; IZAWA, M.; KOEDA, T. & SHIBATA, U. Laboratory studies of collagen wound dressing (CAS). *J. Dermatol.*, **10**(5): 475-86, 1983.
- TEN CATE, A.R. Morphological studies of fibrocytes in connective tissue undergoing rapid remodelling. *J. Anat.*, **112**(3): 401-14, 1972.
- & DEPORTER, D.A. The degradative role of the fibroblast in the remodelling and turnover of collagen in soft connective tissue. *Anat. Rec.*, **182**: 1-14, 1975.
- TIMPL, R.; BEIL, W.; FURTHMAYR, H.; MEIGEL, W. & PONTZ, B. Characterization of conformation independent antigenic determinantes in the triple-helical part of calf and rat collagen. *Immunology*, **21**: 1017-30, 1971.



TOOLE, B.P. Glycosaminoglycans in morphogenesis. In: HAY, E.D. ed. **Cell Biology of Extracellular Matrix**. New York, Plenum, 1985. cap.9 p.259-294.

TRELSTAD, R. Le collagene. **Recherche**, 12(120): 312-21, 1981.

VAES, G. Cellular secretion and tissue breakdown. Cell-to-cell interactions in the secretion of enzymes of connective tissue breakdown, collagenase and proteoglycan-degrading neutral proteases. A review. **Agents Actions**, 10(6): 474-85, 1980.

VALDRIGHI, L. & VIDAL, B.C. Silver impregnation: collagenic and reticular fibers and the ground substance. **Ann. Histochem.**, 16: 29-40, 1971.

VELICAN, C. & VELICAN, D. Silver impregnation techniques for the histochemical analysis of basement membranes and reticular fiber networks. In: GLICK, D. & ROSENBAUM, R.M. ed. **Techniques of Biochemical and Biophysical Morphology**. New York, Willy Interscience, 1972. p.143-190.

VIDAL, B.C. Pleochroism in tendon and its bearing to acid mucopolysaccharides. **Protoplasma**, 56: 529--36, 1963.

----- The part played by the mucopolysaccharides in the form birefringence of the collagen. **Protoplasma**, 59: 472-9, 1964.

- . Desorganização macromolecular dos feixes de colágeno sob a influência da histamina. Estudo experimental. Dissertação de cátedra, Piracicaba, Unicamp, 1967. 101p.
- . Dichroism in collagen bundles stained with xylidine ponceau 2R. *Annls. Histochem.*, 15: 289-96, 1970.
- . Changes in the fibroblasts as revealed during fibrogenesis. *Annls. Histochem.*, 17: 311-24, 1972.
- . Acid glycosaminoglycans and endochondral ossification: microspectrophotometric evaluation and macromolecular orientation. *Cell. Mol. Biol.*, 22: 45-64, 1977.
- . Feixes de colágeno: detecção e quantificação de ordem macromolecular. I. Dicroísmo com corantes azóicos sulfatados (orange G, xylidine ponceau e sirius red). *Ciôn. Cult.*, 32(5): 603-11, 1980a.
- . The part played by proteoglycans and structural glycoproteins in the macromolecular orientation of collagen bundles. *Cell. mol. Biol.*, 26: 415-21, 1980b.
- . Matriz Extracelular. In: ----- & MELLO, M.L.S. *Biologia Celular*. São Paulo, Atheneu, 1987a. cap.19, p.273-303.
- . Métodos em Biologia Celular. In: ----- & MELLO, M.L.S. *Biologia Celular*. São Paulo, Atheneu, 1987b. p.5-34.

- Histochemical and anisotropical properties characteristics of silver impregnation. The differentiation of reticulin fibers (collagen III) from the other interstitial collagens. Aceito para publicação, 1987c.
- & MELLO, M.L.S. Macromolecular conformation of the colon mucus as revealed by detection of anisotropic phenomena. *Ann. Histochem.*, 19(2): 151-6, 1974.
- VIIDIK, A. Functional properties of collagenous tissues. *Int. Rev. Conn. Tissue Res.*, 6: 127-215, 1973.
- WAHL, L.M.; WAHL, S.M.; MERGENHAGEN, S.E. & MARTIN, G.R. Collagenase production by lymphokine-activated macrophages. *Science*, 187: 261-3, 1975.
- WAHL, S.M. The role of lymphokines and monokines in fibrosis. *Ann. N.Y. Acad. Sci.*, 460: 224-31, 1985.
- WOESSNER, J.F.Jr. The determination of hydroxyproline in tissue and protein samples containing small proportions of this imino acid. *Arch. Biochim. Biophys.*, 93: 440-7, 1961.
- Biological mechanisms of collagen resorption. In: GOULD, B.S. ed. *Treatise on collagen - part B*, v.2. London, Academic, 1968. cap.3, p.253-330.

- WOLFF, I.; WICK, G.; FURTHMAMAYR, H.; TIMPL, R. & STEFFEN, C.  
Immunogenicity and specificity of collagen. Studies on the antigenic structure of soluble fish collagen. *Immunology*, 18: 843-7,, 1970.
- WOOD, G.C. The precipitation of collagen fibers from solution. *Int. Rev. Conn. Tissue Res.*, 2: 1-31, 1964.
- YURT, R.W.; LEID, R.W.Jr. & AUSTEN, K.F. Native heparin from rat peritoneal mast cells. *J. Biol. Chem.*, 252(2): 518-21, 1977.
- ZIKA, J.M.; RUDOLPH, R. & KLEIN, L. Autoradiographic distribution of collagen loss in skin grafts. *Anat. Rec.*, 177: 377-92, 1973.