

ELIETE LUCIANO

INFLUÊNCIA DO PRINCÍPIO ATIVO DAS GLÂNDULAS  
SALIVARES (*Parotin*) SOBRE A GÊNESE DO TECIDO DE  
REPARO E SOBRE A ATIVIDADE DA FOSFATASE ALCALINA  
DE RATOS DIABÉTICOS EXPERIMENTAIS

na base fosfatase

Orientador : Prof. Dr. ALCIDES GUIMARÃES

Tese apresentada à Faculdade de  
Odontologia de Piracicaba da Uni-  
versidade Estadual de Campinas,  
para obtenção do grau de Mestre  
em Biologia e Patologia Buco  
Dental (Área Fisiologia).

PIRACICABA - SP.  
1984

UNICAMP  
BIBLIOTECA CENTRAL

Aos meus pais, Augusto e Lídia, que  
através da dedicação constan-  
te proporcionaram a minha  
formação;

Ao meu irmão, Edison, pelo incenti-  
vo em todos os momentos,

ofereço este trabalho.

Ao Professor Doutor Alcides Guimarães,  
pela excelente orientação, a  
qual possibilitou a elaboração  
desta pesquisa e contribuiu para  
a minha formação científica,

meu respeito e agradecimento.

## AGRADECIMENTOS

Ao Professor Doutor OSLEY PAES DE ALMEIDA, Coordenador do Curso de Pós-Graduação do Departamento de Biologia e Patologia Buco-Dental, da Faculdade de Odontologia de Piracicaba, UNICAMP, pelas críticas construtivas e espírito científico transmitidos;

Ao Professor Doutor ANTONIO CARLOS FERRAZ CORRÊA, ex-Coordenador dos Cursos de Pós-Graduação da Faculdade de Odontologia, de Piracicaba, UNICAMP, pelo valioso incentivo durante o Curso;

Ao Professor Doutor MÁRIO ROBERTO VIZIOLI, Professor Adjunto da área de Patologia, pela excelente orientação na parte histológica, documentação fotográfica e pelo inestimável apoio e revisão deste trabalho;

Ao Professor Doutor JAIME APARECIDO CURY, da área de Bioquímica, pelo incentivo constante, disposição e interesse ao transmitir conhecimentos e valiosa colaboração durante toda a pesquisa;

Ao Professor Doutor DÉCIO TEIXEIRA, Professor Adjunto da área de Fisiologia e Biofísica, pelas sugestões fornecidas;

Ao Professor Doutor FRAB NORBERTO BOSCOLO do Departamento de Diagnóstico Oral pelo excelente serviço de documentação radiográfica;

Ao Professor Doutor MOUSTAFA MOHAMMED EL-GUINDY, Professor Adjunto da área de Bioquímica, pelo apoio e amizade constantes;

A todos os colegas do Curso de Pós-Graduação e especialmente à MÁRCIA ORTIZ MONTEIRO, pelo intercâmbio de idéias e colaboração durante a fase experimental;

A FLORIPES MARIA D'AVILA DE MORAES, pela amizade desde o início do Curso;

Ao Senhor ULYSSES DE OLIVEIRA MARTINS, técnico do laboratório de Fisiologia e Biofísica, pela grande colaboração na parte prática do trabalho;

Ao Senhor CARLOS ALBERTO APARECIDO FELICIANO, técnico do laboratório de Fisiologia e Biofísica, pelo cuidado com os animais experimentais e pelo auxílio laboratorial e serviço datilográfico;

Ao Senhor ANTONIO KERCHES DE CAMPOS, técnico de laboratório da área de Patologia, pelas excelentes preparações histológicas;

Ao Senhor ADÁRIO CANGIANI, pela elaboração e montagem da documentação fotográfica;

Ao Conselho Nacional de Desenvolvimento Científico e Tecnológico (CNPq), pelo suporte financeiro, que tornou possível essa pesquisa;

À todos aqueles que, direta ou indiretamente, contribuíram para a realização desse trabalho.

# S U M Á R I O

CAPÍTULO I	pag.
1. INTRODUÇÃO .....	01
CAPÍTULO II	
2. REVISTA DA LITERATURA .....	04
2.1. Tecido de reparo e diabetes .....	05
2.2. Tecido ósseo e diabetes .....	07
2.3. Participação das glândulas salivares e do Pa- rotin sobre o desenvolvimento do tecido con- juntivo .....	08
2.4. Fosfatase alcalina .....	10
2.5. Proposição .....	13
CAPÍTULO III	
3. MATERIAL E MÉTODOS .....	14
3.1. Distribuição dos animais nos grupos experimen- tais .....	15
3.2. Obtenção de ratos diabéticos .....	17
3.3. Implantação das esponjas de Policlorovinil (PVC) .....	18
3.4. Fratura da tíbia dos animais .....	18
3.5. Sacrifício dos animais .....	19
CAPÍTULO IV	
4. RESULTADOS .....	21
4.1. Histologia do implante de esponja de (PVC) ..	22

	pag.
4.2. Histologia do tecido de reparo de fratura óssea .....	37
4.3. Atividade da fosfatase alcalina .....	46
 CAPÍTULO V	
5. DISCUSSÃO .....	48
5.1. Implante de esponja de PVC .....	49
5.2. Reparo da fratura óssea .....	52
5.3. Fosfatase alcalina .....	55
 CAPÍTULO VI	
6. CONCLUSÕES .....	59
 CAPÍTULO VII	
7. RESUMO .....	61
 CAPÍTULO VIII	
8. SUMMARY .....	64
 CAPÍTULO IX	
9. REFERÊNCIAS BIBLIOGRÁFICAS .....	67

## CAPÍTULO I - INTRODUÇÃO



## 1. INTRODUÇÃO

O Diabetes Mellitus é um defeito metabólico crônico, caracterizado por distúrbios do metabolismo dos hidratos de carbono, proteínas e gorduras, e que no decorrer da história natural da doença é acompanhado de complicações que afetam os vasos sanguíneos, sistema nervoso, tecidos ósseo e cartilaginoso. O defeito fisiopatológico básico no diabetes é a deficiência insulínica. Ou a insulina não é apropriadamente secretada (produção inadequada ou falência das células beta em reconhecer os estímulos para secreção insulínica) ou a sua ação está prejudicada.

As complicações do diabetes envolvem principalmente uma aceleração das debilidades ligadas à idade. Uma das mais importantes é a aterosclerose. Outras alterações incluem rigidez da parede arterial, com aumento da espessura da membrana basal dos capilares, em especial nos rins, pele e retina, diminuição da elasticidade pulmonar, decréscimo da massa óssea, e especialmente modificações nas propriedades do colágeno. Uma das consequências deste último aspecto é a deficiência no processo de cicatrização de feridas, que está diretamente associado a alterações no metabolismo das proteínas,

Outras lesões orgânicas causadas pelo Diabetes Mellitus incluem nefrose glicogênica, que leva a uma hipertensão do rim produzindo esclerose glomerular e lesões oculares, das quais a mais importante é a alteração capilar da retina, com aneurismas, hemorragias e lesões dos nervos periféricos com

degeneração da mielina.

Pesquisas relacionando o processo de formação dos tecidos de cicatrização e ósseo com variações da atividade enzimática, bem como a participação de algumas substâncias sobre esses fenômenos tem sido realizadas, como será observado na revista da literatura.

## CAPÍTULO II - REVISTA DA LITERATURA

## 2. REVISTA DA LITERATURA

### 2.1. Tecido de reparo e diabetes

A reparação tecidual deve constituir o último estágio de uma inflamação que atingiu sua finalidade biológica, ou seja, neutralizar os efeitos da agressão e restabelecer a normalidade da estrutura atingida. A fase de reparação inicia-se com a proliferação dos fibroblastos e outras células do tecido conjuntivo e a multiplicação de pequenos vasos sanguíneos, constituindo o tecido de granulação, que é de grande importância dentro deste processo de reparo.

Os fibroblastos são células do tecido conjuntivo responsáveis pela formação do colágeno, principal elemento estrutural desse tecido e ainda produzem os glicosaminoglicanos (mucopolissacarídeos ácidos) do tecido de granulação, responsáveis pela agregação do colágeno.

Sabe-se que o Diabetes Mellitus é acompanhado por vários defeitos nos tecidos conjuntivo e vascular (BERENSON et alii, 1972).

Da mesma forma tem sido postulado que alterações no colágeno e/ou nas glicoproteínas componentes das membranas basais poderiam ser somente um aspecto do distúrbio geral na regulação da biossíntese da matriz extracelular, em diabéticos (ROBERT, 1971 e KERN, LAURENT e REGNAULT, 1972).

RAMAMURTHY, ZEBROWSKI e GOLUB (1974) verificaram que o metabolismo do colágeno nos tecidos gengivais de ratos di

abêticos experimentais encontrava-se alterado, tornando-se menos solúvel.

Um outro problema que envolve alterações nas fibras colágenas e elásticas, refere-se ao envelhecimento prematuro sofrido pelo tecido conjuntivo em organismos diabéticos. Estas alterações foram observadas em estudos histológicos por BOUISSOU et alii (1974) e confirmadas por HAMLIN, KOHN e LUSCHIN (1975) através da digestão enzimática do colágeno em pacientes diabéticos.

Contrariamente à posição de alguns autores, GRANT, HARWOOD e WILLIAMS (1976), não verificaram alterações significativas na síntese colagênica em ratos diabéticos. Por outro lado, grandes quantidades de colágeno, no rim de animais diabéticos foram encontradas por RISTELI et alii (1976).

ROWE et alii (1977) estudando fibroblastos da pele de pacientes diabéticos com doença renal ou vascular periférica, observaram anormalidades principalmente na síntese de colágeno e na proliferação das células.

A redução na capacidade das células responderem à inflamação e estimular a cicatrização é característica dos tecidos diabéticos (GOLUB, SCHNEIR e RAMAMURTHY, 1978). Estes autores demonstraram um decréscimo na solubilidade do colágeno gengival de ratos diabéticos, que indica um processo de envelhecimento, KOHN e HAMLIN (1978) mostraram este processo através da digestão enzimática do colágeno em pacientes diabéticos, confirmando as observações de BOUISSOU et alii (1976) e HAMLIN et alii (1975) citadas anteriormente.

GRANDINI (1978) estudando ratos diabéticos pancreatetectomizados, observou um atraso na cicatrização do ferimento

causado pela extração dental. Estas diferenças foram observadas no processo de diferenciação dos fibroblastos e osteoblastos. Conseqüentemente, a maturação do tecido conjuntivo e desenvolvimento das propriedades osteogênicas foram marcadamente diminuídas nos animais diabéticos.

Em 1979, KERN, MOCZAR e ROBERT, realizando estudos em ratos diabéticos comparados com animais normais, não encontraram modificações significantes no conteúdo de colágeno da pele e também não observaram alterações na síntese do mesmo, nas espécies em questão.

Síndromes hiperglicêmicas agudas tem sido associadas com deficiências de cicatrização. GOODSON e HUNT (1980) demonstraram estas deficiências em ratos obesos que apresentavam uma síndrome hiperglicêmica similar àquela encontrada em adultos diabéticos, diferindo portanto dos modelos diabéticos experimentais induzidos por streptozotocina ou aloxana.

Por outro lado, BRANSON et alii (1980) compararam fibroblastos da pele de pacientes diabéticos e normais quando colocados em meio de cultura e concluíram que as diferenças nos parâmetros morfológicos e bioquímicos não foram significantes requerendo portanto novos exames.

## 2.2. Tecido ósseo e diabetes

Com relação ao estudo do tecido ósseo em diabéticos, alguns trabalhos envolvendo problemas na integridade e metabolismo dos ossos foram encontrados na literatura. ALBRIGHT e REIFENSTEJN (1949) relataram a ocorrência de osteoporose em pa-

cientes com diabetes não controlado. Este fato, foi posteriormente confirmado por BERNEY (1952) e mais recentemente por MENCZEL, MAKIN e ROBIN (1972).

Em 1966, PINHEIRO observou retardo no desenvolvimento ósseo em ratos diabéticos.

LEVI, BOISSEAU e AVIOLI (1976) encontraram uma significativa perda de massa óssea em pacientes diabéticos jovens. Os mesmos autores, em 1978, demonstraram decréscimo na massa cortical e trabecular no antebraço de indivíduos diabéticos, o que torna esses pacientes mais susceptíveis à fratura com menor grau de trauma.

Do mesmo modo, o aumento da frequência de fraturas ósseas em diabéticos foi verificado por Mc NAIR et alii (1979), que encontraram uma perda mineral de 20% nos ossos dos pacientes cujo estado metabólico era pobremente controlado.

Observando cortes histológicos, WEISS e REDDI (1980), mostraram retardo no desenvolvimento do osso endocondral, em ratos diabéticos que sofreram implante de matriz óssea.

### 2.3. Participação das glândulas salivares e do Parotín sobre o desenvolvimento do tecido conjuntivo

A participação das glândulas salivares nos processos que envolvem síntese de proteínas tem sido estudada por alguns autores.

OGATA (1944) e ITO (1954), isolaram e cristalizaram uma substância biologicamente ativa, de natureza proteica,

das glândulas parótidas de boi, que chamaram de Parotin. Trabalhos relacionando o efeito desta substância com o metabolismo proteico também foram encontrados na literatura.

Estudando a ação do Parotin, na ossificação, OKUDAIRA (1954), ITO, TSURUFUJI e KUBOTA (1954), verificaram em ratos, um aumento da calcificação e um crescimento acelerado dos tecidos cartilagosos das epífises de tibia.

Em 1954, TAKIZAWA descreveu a eficácia do Parotin em manter a proliferação de fibras elásticas da aorta, pele e tecidos mesenquimais em ratos.

YAMAGUCHI (1954) observou, em coelhos e cães após três meses da remoção das parótidas, um aumento de proteínas no soro.

Alguns autores como KONO (1955), NORITA (1955) AKITA (1956) e IYAGAWA (1957) descreveram que, em ratos, o Parotin acelera a maturação do tecido cicatricial.

YUASA (1957) observou que o Parotin não afeta a atividade da fosfatase alcalina no fígado, mas diminui a atividade da mesma no soro.

Sobre o crescimento de ratos, IYAMAMICHI e ETO (1957) não encontraram diferenças significativas, quando da extirpação bilateral das glândulas salivares.

Por outro lado, SHAW e WOLLMAN (1958), demonstraram um retardo no crescimento de ratos jovens seguinte à sialoadenectomia.

ITO (1960) sugeriu que as glândulas parótidas podem apresentar várias funções. Dentre elas destacou: estimulação da proliferação de cartilagens, promoção da calcificação



de dentes e ossos longos e aceleração do crescimento.

Estudando o processo de reparo de feridas, em ratos tratados com Parotín, BRACCINI e SIERVO (1962), observaram que este tratamento não acelera tal processo.

Em 1963, HALDI e WYNN, observaram que a remoção cirúrgica das glândulas salivares em rato provocou retardo do crescimento.

OSORIO e KRAEMER (1965) demonstraram um aumento do peso corporal de ratos sialoadenectomizados, quando eram tratados com Parotín.

Realizando ligadura de ductos excretores e sialoadenectomia, CHATELUT et alii (1970), observaram que ambos os procedimentos promoviam um retardo no crescimento e que a administração de Parotín era incapaz de restabelecer o crescimento normal.

TEIXEIRA et alii (1973) observaram que a remoção cirúrgica das glândulas salivares em rato, provocou atraso no crescimento. E ainda, TEIXEIRA, VIZIOLI e GUIMARÃES (1976) demonstraram que a administração intraperitoneal de Parotín, 0,30 mg/100g de peso corporal, em ratos, produziu uma aceleração no desenvolvimento do tecido de granulação, o qual mostrou-se mais fibroso e vascularizado, conforme havia sido demonstrado por ITO (1960).

#### 2,4. Fosfatase alcalina

Os osteoblastos secretam grandes quantidades de

fosfatase alcalina (fosfohidrolase monoester ortofosfórico) quando estão em processo ativo de deposição de matriz óssea ou orgânica. Como uma parte desta enzima difunde-se para o sangue, o seu nível sanguíneo constitui um bom indicador da taxa de formação óssea.

O nível desta fosfohidrolase encontra-se elevado durante o crescimento de crianças, após grandes fraturas ósseas e em quase toda moléstia que cause destruição do osso e que deva ser reparada por atividade osteoblástica.

A fosfatase alcalina, também participa do processo de formação do tecido de granulação. Os primeiros autores a investigarem a atividade enzimática, durante o processo de cura de feridas, foram FELL e DANIELLI (1943). Eles observaram um aumento no nível da fosfatase alcalina durante a fibrogênese. Este fato foi mais tarde confirmado por GOULD, (1958).

LISANTI (1960), através de estudos histoquímicos, encontrou maiores concentrações desta enzima, em regiões inflamadas de tecido periodontal humano normal e anormal.

Pesquisando as atividades das fosfatases ácida e alcalina, nos tecidos injuriados, RAEKALLIO (1960) verificou que estas enzimas representam um dos passos iniciais no processo de cura.

Por outro lado, WOESSNER e BOUCEK (1961), estudando a atividade desta enzima durante o desenvolvimento do tecido conjuntivo, em resposta a implantação de esponja de policlorovinil (PVC) em ratos, chegaram a resultados opostos.

Segundo PINHEIRO (1966), a concentração da fosfatase alcalina na cartilagem de conjugação de ratos diabéticos, en-

contrava-se diminuída ao passo que a fosfatase sérica achava-se aumentada.

Algumas teorias sugerem que a fosfatase alcalina age nos locais de formação de osso por destruição do pirofosfato inorgânico, um inibidor da calcificação do colágeno (FLEISCH, RUSSEL e STRAUMANN, 1966).

Segundo alguns autores a atividade da fosfatase ácida está associada aos lisossomos, enquanto que a alcalina está limitada aos microsossomos (VREVEN, LIEBERHERR e VAES, 1973).

Estudando o desenvolvimento do tecido de granulação produzido por implantação de esponjas de PVC em ratos, VIZIOLI, BOZZO e VALDRIGHI (1972) concluíram que a atividade da fosfatase alcalina é diretamente proporcional ao aumento da fibrogênese, confirmando algumas observações citadas anteriormente (FELL e DANIELLI, 1943 e GOULD, 1960).

SILBERMANN e FROMMER, 1973 através de estudos histo-químicos e Bioquímicos da cartilagem do côndilo mandibular de camundongos, afirmaram que a fosfatase alcalina, além de estar diretamente envolvida na síntese de proteínas, ainda constitui um dos fatores importantes para iniciar o processo de mineralização e ossificação.

A atividade da fosfatase alcalina está intimamente relacionada ao processo de agregação do colágeno sob a forma de feixes, realizado por meio dos mucopolissacarídeos ácidos (VIZIOLI, 1975).

Com relação aos níveis desta enzima, em ratos diabéticos que sofreram implante de matriz óssea, WEISS e REDDI, (1980) encontraram altas taxas, principalmente no soro.

Alguns autôres atribuem à fosfatase um papel no mecanismo de absorção intestinal de cálcio (FONTAINE e LAFONT, 1980; FONTAINE, 1981).

## 2.5. Proposição

Em vista do observado na literatura, a respeito das influências do diabetes sobre os tecidos de granulação e ósseo, da atividade enzimática no desenvolvimento destes tecidos, e da participação das glândulas salivares nesses processos, propõe-se neste trabalho:

1- Detectar as possíveis alterações sobre a gênese dos tecidos de reparo de animais diabéticos aloxânicos compensados (tratados com Parotin) e não compensados, que sofreram implantes de esponja de policlorovinil (PVC) e fratura experimental da tíbia;

2- Estudar os possíveis efeitos do princípio ativo das glândulas salivares, Parotin, sobre esses tecidos acima descritos, e sobre a atividade da fosfatase alcalina;

3- Verificar a atividade da fosfatase alcalina, em animais diabéticos aloxânicos compensados e não compensados, durante o desenvolvimento dos processos de reparo, quando comparados com animais normais.

### CAPÍTULO III - MATERIAL E MÉTODOS

## 5. MATERIAL E MÉTODOS

Para a realização desta pesquisa, foram utilizados 38 ratos machos adultos (Rattus norvegicus, albinus, Wistar), com 90 dias de idade, pesando entre 150 e 220 gramas. Antes e durante a fase experimental, esses animais foram alimentados com ração balanceada padrão\* e água "ad libitum".

### 3.1. Distribuição dos animais nos grupos experimentais

Os ratos foram distribuídos casualmente em 4 grupos experimentais, da seguinte forma (Tabela 1):

GRUPO I - Contrôles íntactos:- 2 animais que receberam uma injeção intraperitoneal de solução fisiológica (0,9g de NaCl/100ml), a cada 3 dias, durante todo o período experimental (30 dias).

GRUPO II - Contrôles:- 12 animais que receberam o mesmo tratamento que o Grupo anterior após sofrerem implante de esponjas de Policlorovinil (PVC) e fratura da Tíbia direita.

GRUPO III- Diabéticos Experimentais:- 12 animais que receberam, via intraperitoneal, 125mg de Aloxana\*\*/kg de peso

\* Ração balanceada Ceres, Piracicaba.

\*\* Monohidrato de Aloxana - Carlo Erba.

corporal, sofreram implante de esponja de PVC e fratura da tíbia direita.

GRUPO IV - Diabéticos Experimentais + Parotin:- 12 animais que receberam, além do tratamento semelhante ao do Grupo III, uma injeção intraperitoneal de Parotin\* (0,04 mg/100g de peso corporal - TEIXEIRA, 1979) a cada 3 dias, durante o período experimental.

TABELA 1 - Distribuição dos animais nos Grupos de acordo com a droga administrada e lesão sofrida (implantação de esponja de PVC e fratura da tíbia).

GRUPO	Nº DE ANIMAIS	DROGAS ADMINISTRADAS	LESÕES SOFRIDAS
I	02	Sol. fisiológica	
II	12	Sol. fisiológica	Implante de esponja de PVC e fratura da tíbia
III	12	Aloxana	Implante de esponja de PVC e fratura da tíbia
IV	12	Aloxana e Parotin	Implante de esponja de PVC e fratura da tíbia

Tanto a Aloxana quanto o Parotin administrados, foram preparados em solução fisiológica e o volume máximo injetado foi de 1,0ml.

\* Teikoku Hormone MFG Ltda, Japan,

### 3.2. Obtenção de ratos diabéticos

Os ratos foram tornados diabéticos por administração intraperitoneal de Aloxana (125mg/kg de peso corporal) após jejum de 16 horas (KASS e WAISBREN, 1945). Posteriormente o alimento foi restituído e acompanhado por uma solução de glicose a 15%, a qual foi retirada depois de 24 horas (TOMITA, 1973).

A comprovação do diabetes foi realizada aos 3 e 6 dias após a administração da aloxana, através da determinação da glicosuria (técnica da glico-fita<sup>\*</sup>). Nos dias de sacrifício dos animais (Tabela 2) foi feita a determinação da glicemia (método da Ortotoluidina). Foram considerados diabéticos aloxânicos (animais do Grupo III) os que apresentaram nível glicêmico superior a 250mg%. Quanto aos animais do Grupo IV (diabético aloxânico + parotín), procedeu-se de modo semelhante porém, não foram desprezados os que apresentaram glicemias inferiores a 250mg% uma vez que a administração do Parotín poderia haver provocado queda da hiperglicemia (TEIXEIRA, 1979 e GUIMARÃES et alii, 1980).

O plasma para verificação da glicemia e posterior dosagem da fosfatase alcalina (Método Labtest<sup>\*\*</sup>) foi obtido da centrifugação do sangue (com citrato de sódio - 3,8% como anti-coagulante), retirado da ponta da cauda dos animais, após anestesia por inalação com éter sulfúrico em uma campânula de vidro.

\* Glico-fita - Eli Lilly do Brasil Ltda.

\*\* Fosfatase Alcalina - Labtest - Cat. nº 40-E. Labtest Sistemas Diagnósticos Ltda.



### 3.3. Implantação das esponjas de Policlorovinil (PVC)

Para a implantação subcutânea das esponjas de Policlorovinil, previamente esterilizadas e, medindo 0,7mm de espessura por 0,7mm de diâmetro, os animais foram anestesiados por inalação de éter sulfúrico em campânula de vidro e depilados na região dorsal mediana traseira.

A seguir foi realizada uma incisão de aproximadamente 1,5cm, perpendicular ao longo eixo da coluna vertebral e procedeu-se à divulsão dos tecidos subcutâneos.

As esponjas foram colocadas a uma distância de 4,0 cm do local da incisão, sendo uma de cada lado da coluna vertebral, para se evitar que o processo de cicatrização da mesma atingisse o tecido de granulação em desenvolvimento.

Após a colocação e acomodação das esponjas, a incisão foi suturada.

### 3.4. Fratura da tíbia dos animais

Utilizando os animais ainda sob o efeito da anestesia para o implante das esponjas, foi realizada a fratura da tíbia direita, pressionando-se a mesma com os dedos. O local da fratura foi previamente depilado, para facilitar a colocação de esparadrapo, evitando-se um deslocamento posterior.

Os dias em que foram implantadas as esponjas e realizadas as fraturas foram considerados " tempo zero " no pe-

ríodo experimental.

### 3.5. Sacrifício dos animais

Dois animais dos Grupos II, III e IV foram sacrificados aos 3, 7, 11, 15, 20 e 30 dias após o início do experimento (Tabela 2) por inalação de éter sulfúrico em campânula de vidro.

Os animais do Grupo I (Contrôle) foram utilizados apenas para a comparação das dosagens da fosfatase alcalina.

Sacrificados os animais, foram retiradas as esponjas, lavadas rapidamente em solução fisiológica 0,9% e fixadas em formol neutro à 10%, durante 24 horas, à temperatura ambiente.

TABELA 2 - Distribuição dos animais nos Grupos e respectivos dias de sacrifício.

GRUPOS	DIAS DE SACRIFÍCIO						
	3	7	11	15	20	30	
II	2	2	2	2	2	2	
III	2	2	2	2	2	2	
IV	2	2	2	2	2	2	

Após a fixação, os tecidos de granulação foram incluídos segundo a técnica histológica de rotina, cortados na espessura de 7 micra e corados com Hematoxilina-eosina. Os cortes foram fotografados em Fotomicroscópio " ZEISS ".

Com relação às tíbias, após fixadas em formol neutro à 10%, durante 24 horas, à temperatura ambiente, as mesmas foram radiografadas em aparelho de raios-X Siemens radiosfera de 60 KV e 12m A<sub>1</sub>, acompanhado de um colimador de 12cm de comprimento por 2cm de diâmetro (Para orientação dos cortes).

Em seguida, os ossos foram descalcificados em ácido tricloroacético (6%), incluídos, cortados na espessura de 7 micra, corados com HE e fotografados, também em Fotomicroscópio " ZEISS ".

## CAPÍTULO IV - RESULTADOS

#### 4. RESULTADOS

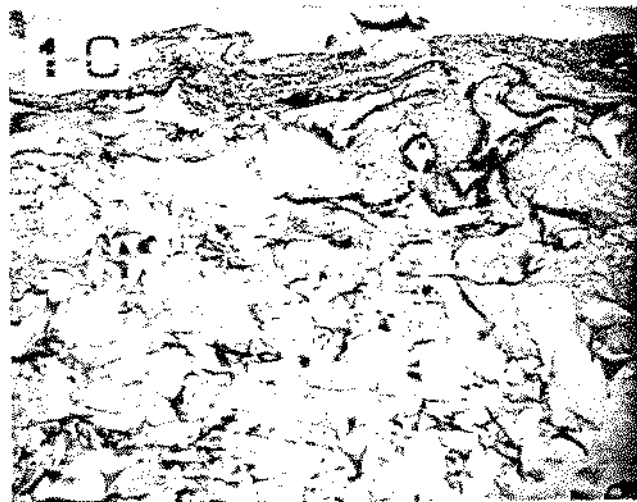
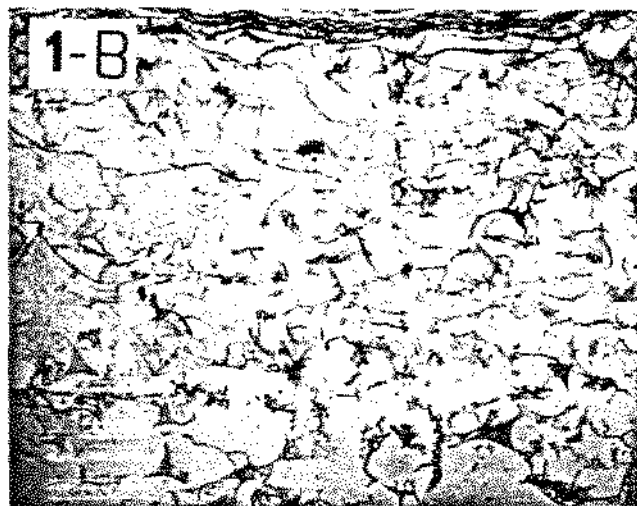
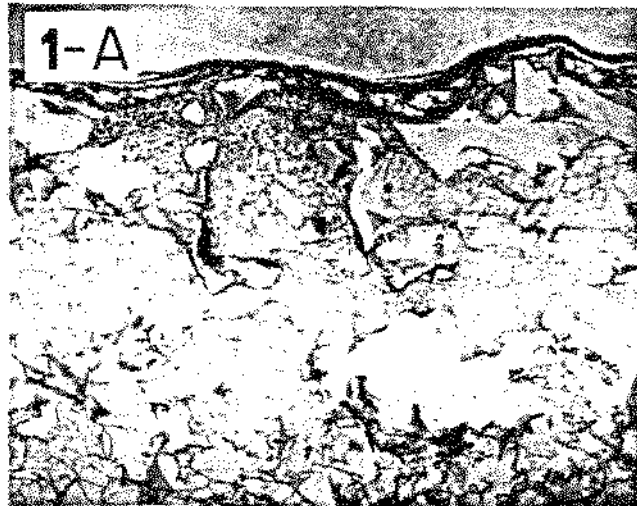
##### 4.1. Histologia do implante de esponja de PVC

A resposta do tecido à presença da esponja de PVC é uma reação inflamatória de corpo estranho, que se caracteriza pelo desenvolvimento de uma cápsula fibrosa envolvente. A partir desta cápsula, os elementos celulares migram para o interior da esponja, através de seus poros e iniciam o processo proliferativo.

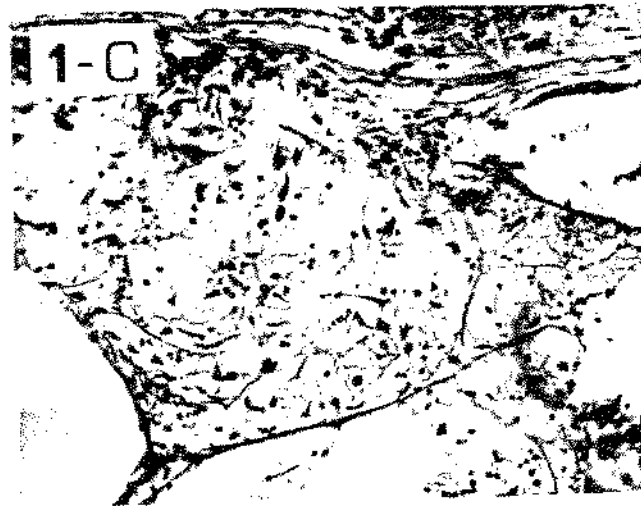

A sequência de eventos da proliferação do tecido de granulação do nosso trabalho está descrita abaixo.

3 DIAS:- O tecido obtido do Grupo controle (fig. 1-A) apresenta a cápsula fibrosa completamente delimitada envolvendo a esponja. Em algumas regiões há uma proliferação incipiente do tecido de granulação, caracterizada pela presença de alguns fibroblastos e capilares neoformados. Ainda nesse corte observa-se uma rede de fibrina e células inflamatórias. O Grupo diabético (fig. 1-B), embora apresente a cápsula fibrosa, não demonstra formação de tecido de granulação nem mesmo incipiente. Pode-se observar apenas a rede de fibrina e um número muito reduzido de células inflamatórias. Por outro lado, a formação do tecido no Grupo diabético que recebeu o Parotín (fig. 1-C) é quase inexistente, embora já se observe a formação da cápsula fibrosa.

Nota-se ainda um maior número de células inflamatórias em relação ao Grupo anterior. A rede de fibrina encontra-se presente.



Tecido de granulação aos 3 dias de desenvolvimento  
Figuras: 1-A. Grupo Contrôlo  
1-B. Grupo Diabético  
1-C. Grupo Diabético que recebeu Parotin  
Aumento original 12X.





Tecido de granulação aos 3 dias de desenvolvimento  
Aumento original 63X.

7 DIAS:- Com relação ao Grupo controle (fig. 2-A), pode-se observar uma evolução do tecido de granulação para o interior da esponja. O fibrosamento deste tecido é incipiente. Os fibroblastos encontram-se em proliferação e há um número elevado de capilares neoformados. No grupo diabético (fig. 2-B), a formação do tecido de granulação é extremamente incipiente e observada em apenas alguns pontos. O tecido em formação apresenta alterações circulatórias (hemorragias) e um número reduzido de fibroblastos. De maneira geral, o desenvolvimento do tecido se encontra atrasado em relação ao controle. Porém, o Grupo que recebeu Parotin (fig. 2-C), mostrou um desenvolvimento bastante atrasado do tecido, comparando-se com o controle. Há uma semelhança com o Grupo diabético, embora aparentemente, sem problemas circulatórios.


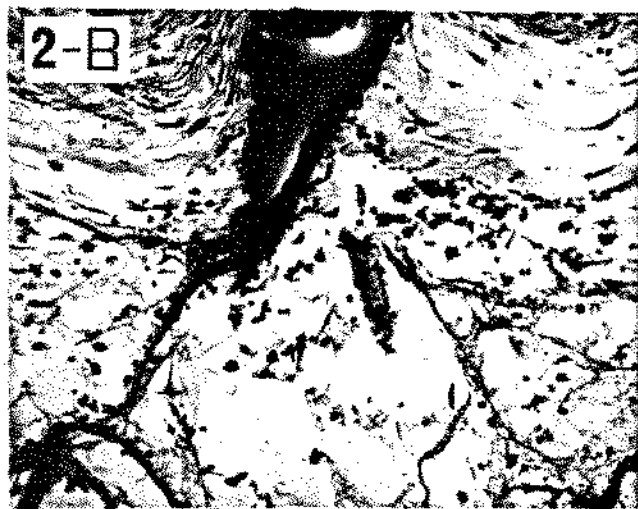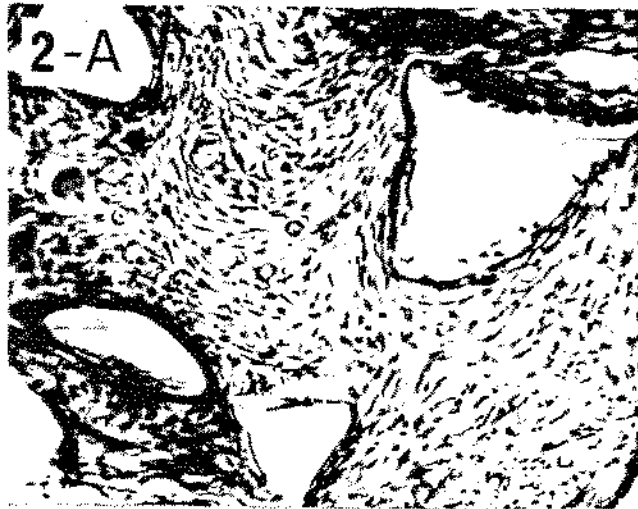
11 DIAS:- Grupo controle (fig. 3-A). A formação do tecido de granulação continua em evolução, aproximando-se do centro da esponja. O tecido tornou-se mais fibrosado e os fibroblastos continuam em proliferação. Por outro lado, o tecido no Grupo diabético (fig. 3-B) apresenta ainda formação incipiente, com poucos fibroblastos e fibrosamento em estágio inicial. Diminuíram as alterações hemorrágicas. Padrão tecidual bastante atrasado em qualidade e quantidade em relação ao normal. O grupo do Parotin (fig. 3-C) demonstrou um tecido de granulação mais incipiente do que o controle, porém mais desenvolvido que o diabético.

15 DIAS:- O tecido do Grupo controle (fig. 4-A), apresenta um padrão de evolução normal, isto é, o tecido de granu


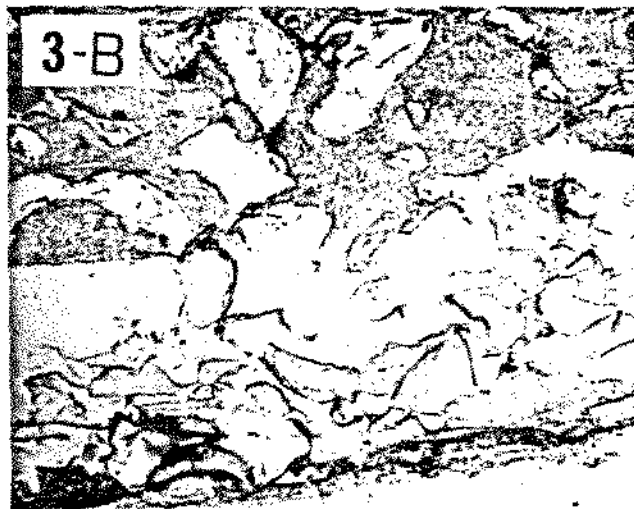



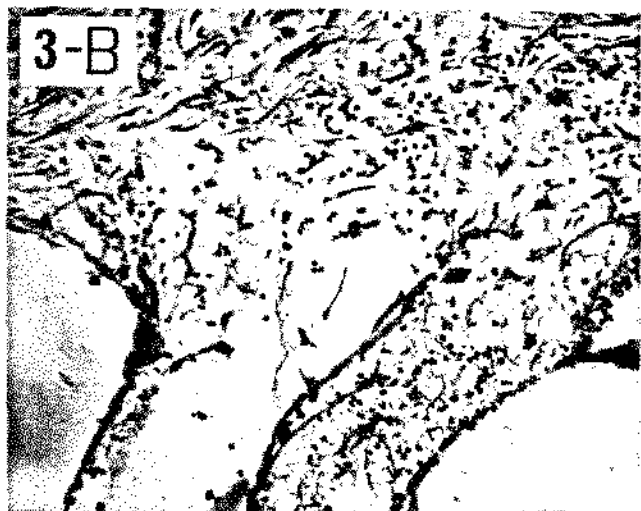
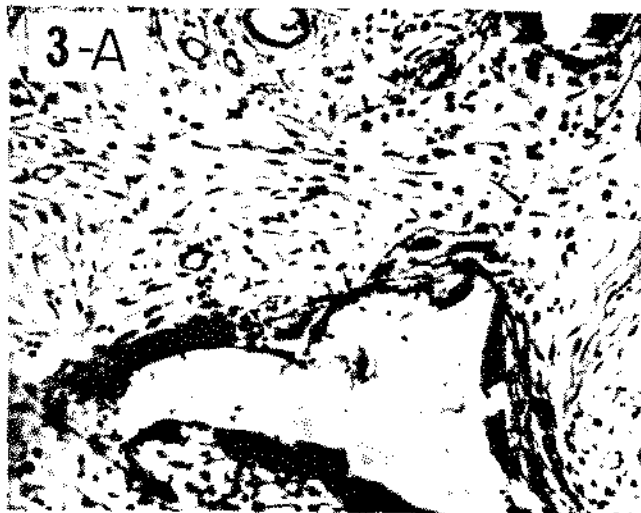

Tecido de granulação aos 7 dias de desenvolvimento  
Figuras: 2-A. Grupo Contrôlo  
2-B. Grupo Diabético  
2-C. Grupo Diabético que recebeu Parotin  
Aumento original 12X.




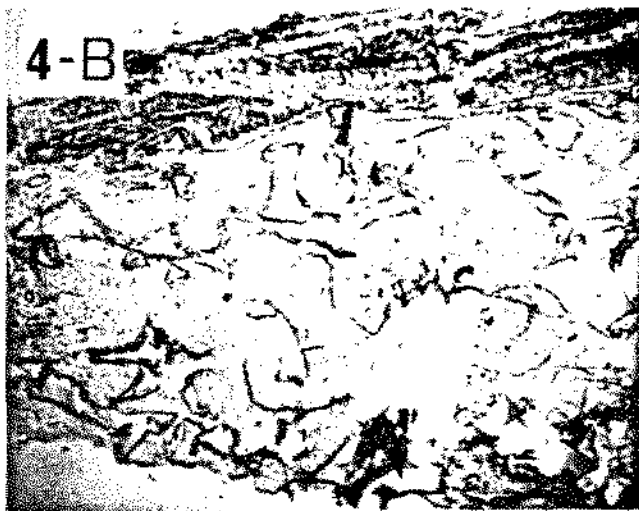
Tecido de granulação aos 7 dias de desenvolvimento  
Aumento original 63X.



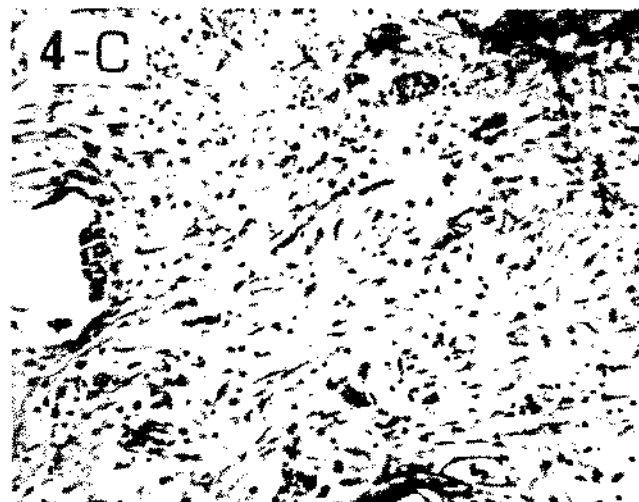
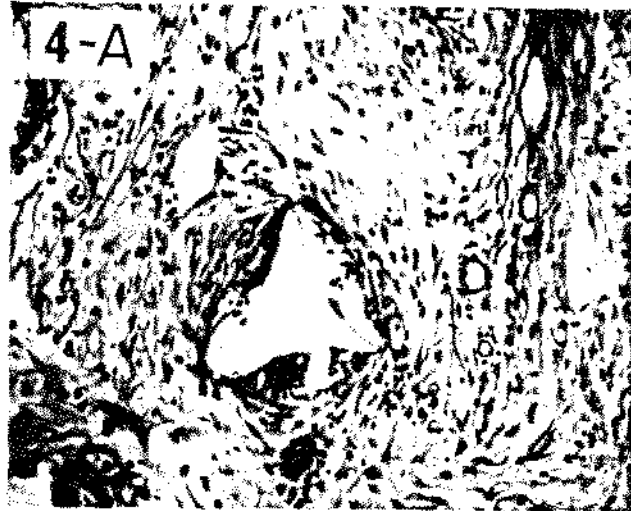Tecido de granulação aos 11 dias de desenvolvimento  
Figuras: 3-A. Grupo Contrôlo  
3-B. Grupo Diabético  
3-C. Grupo Diabético que recebeu Parotín  
Aumento original 12X.



Tecido de granulação aos 11 dias de desenvolvimento  
Aumento original 63X.



Tecido de granulação aos 15 dias de desenvolvimento  
Figuras: 4-A. Grupo Contrôlo  
4-B. Grupo Diabético  
4-C. Grupo Diabético que recebeu Parotin  
Aumento original 12X.



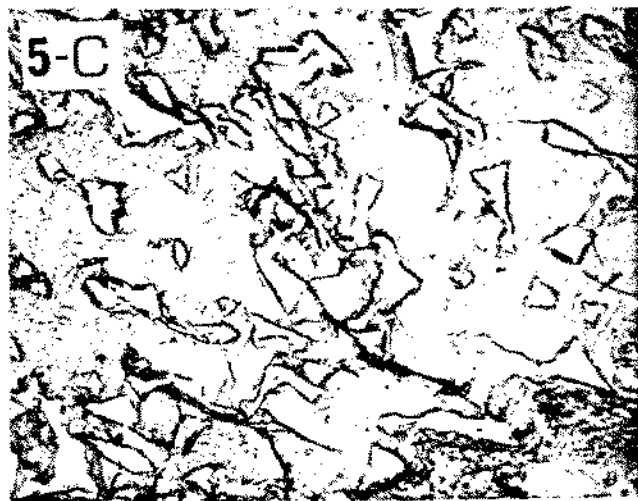

Tecido de granulação aos 15 dias de desenvolvimento  
Aumento original 63X.

lação ocupa praticamente todos os poros da esponja e o fibrosamento continua aumentando. Entretanto, a quantidade de fibroblastos começou a diminuir. No tecido do Grupo diabético (fig. 4-B) nota-se o tecido de granulação em evolução com um estágio de fibrosamento bastante atrasado. Este fibrosamento, no tecido do grupo seguinte (Parotin), (fig. 4-C) encontra-se mais evoluído que o do diabético, embora um pouco inferior ao controle.

Os vasos sanguíneos dos ratos normais já estão completamente formados e nos diabéticos não há mais sinais de hemorragias.

20 DIAS:- O tecido de granulação no grupo controle, (fig. 5-A), encontra-se em fase final de maturação, ocupando completamente os espaços da esponja. Este tecido apresenta-se bastante fibrosado e sua celularidade está diminuindo. Observa-se que o Grupo diabético (fig. 5-B) mostra uma evolução ainda incompleta, restando muitos espaços da esponja a serem preenchidos. O fibrosamento é inferior ao tecido do Grupo controle. Por outro lado, no Grupo diabético que recebeu Parotin, (fig. 5-C) o tecido de granulação apresenta-se preenchendo quase completamente os espaços, embora com menor fibrosamento que o tecido do Grupo controle. Neste caso, o desenvolvimento do tecido, de modo geral, é superior ao do Grupo diabético.

30 DIAS:- Neste estágio de evolução o tecido do Grupo controle (fig. 6-A), está completamente formado. A celularidade diminui consideravelmente e pode-se notar que alguns locais foram invadidos por tecido gorduroso. Por outro lado, o Grupo diabético (fig. 6-B), demonstra um desenvolvimento do tecido de granulação bastante atrasado em relação ao controle, restando



Tecido de granulação aos 20 dias de desenvolvimento

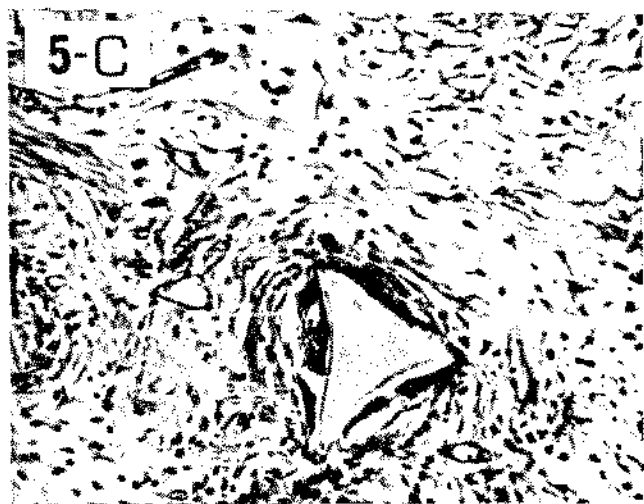
Figuras: 5-A. Grupo Contrôlo

5-B. Grupo Diabético

5-C. Grupo Diabético que recebeu Parotin

Aumento original 12X.





Tecido de granulação aos 20 dias de desenvolvimento  
Aumento original 63X.



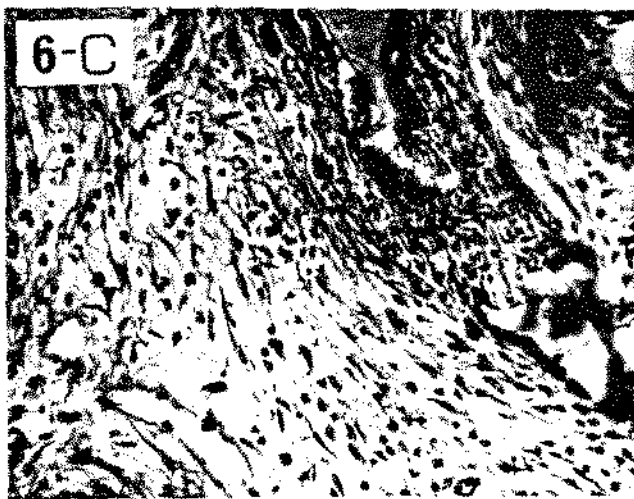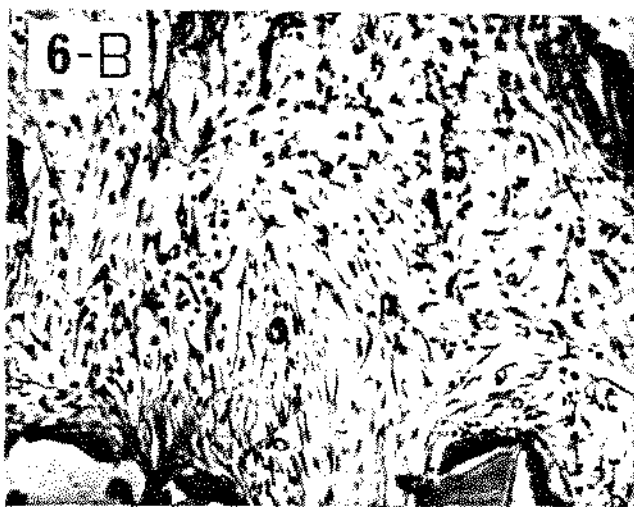
Tecido de granulação aos 30 dias de desenvolvimento

Figuras: 6-A. Grupo Contrôlo

6-B. Grupo Diabético

6-C. Grupo Diabético que recebeu Parotin

Aumento original 12X.



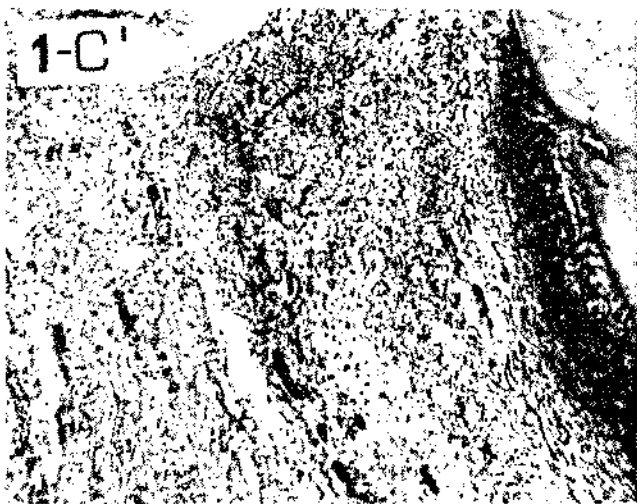
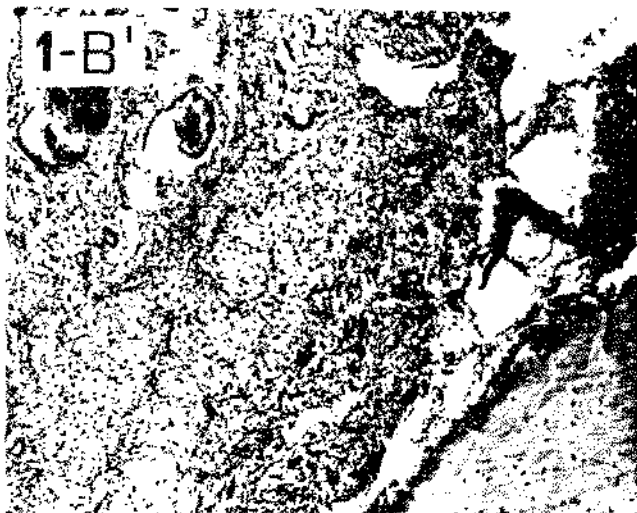
Tecido de granulação aos 30 dias de desenvolvimento  
Aumento original 63X.

ainda espaços da esponja a serem preenchidos. O tecido agora começa a se mostrar mais fibrosado, embora longe da maturação. No grupo que recebeu Parotin (fig. 6-C), o tecido de granulação está preenchendo completamente os poros da esponja, embora se encontre menos fibrosado que o controle. Neste caso também pode-se observar em alguns pontos a presença de tecido gorduroso. O desenvolvimento tecidual nesse Grupo foi superior ao diabético, embora inferior ao controle.

#### 4.2. Histologia do tecido de reparo de fratura óssea

Antes de iniciar a reparação, o coágulo sanguíneo e os restos celulares e da matriz são removidos por macrófagos. Os tecidos próximos a área fraturada respondem com uma intensa proliferação de fibroblastos entre as extremidades rompidas. O processo continua se desenvolvendo até que o osso seja totalmente reconstituído. A sequência de eventos que caracteriza esta reconstituição, encontra-se descrita em seguida.

3-DEAS;- O corte histológico obtido do Grupo controle (fig. 1-A) mostra os fragmentos fraturados com uma área de hemorragia central, onde se observa a existência de uma rede de fibrina. O tecido conjuntivo periférico à fratura apresenta evidências de proliferação fibroblástica, em pequeno número. Esta proliferação parece provir de remanescentes do periosteó e ocorre em direção ao coágulo. Não há sinais de reabsorção dos fragmentos ósseos. Na fig. 1-B' está representado o tecido do rato diabético, e também pode-se observar a existência de uma área hemorrágica com rede de fibrina. Porém ainda não há prolife-



Tecido ósseo aos 3 dias de desenvolvimento

Figuras: 1-A' Grupo Contrôlo

1-B' Grupo Diabético

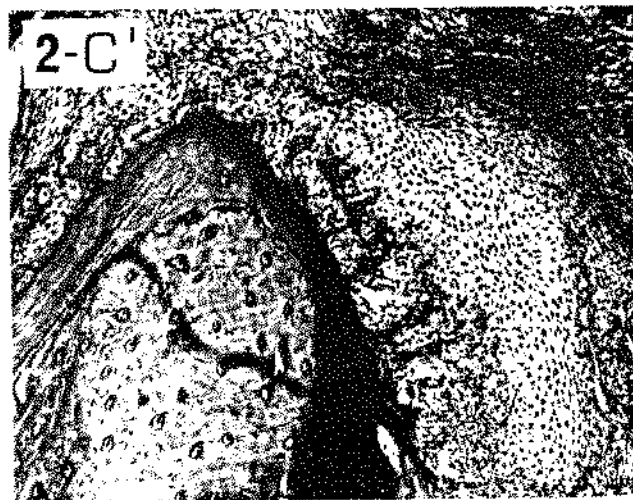
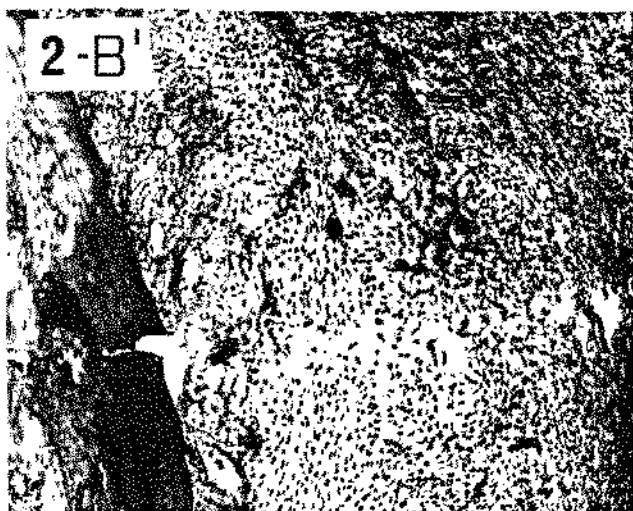

1-C' Grupo Diabético que recebeu Parotin

Aumento original 25X.

ração de elementos fibroblásticos do periosteio em direção ao coágulo, como no Grupo controle. O Grupo que recebeu o Parotin (fig. 1-C) demonstra um desenvolvimento semelhante ao controle, mas com uma menor proliferação fibroblástica.

7 DIAS:- No Grupo controle (fig. 2-A), pode-se observar que a zona do coágulo foi substituída por matriz cartilaginosa e começou a sofrer um processo de ossificação. Circundando a matriz cartilaginosa, há proliferação do tecido de granulação com grande número de fibroblastos. No Grupo diabético (fig. 2-B) também a matriz cartilaginosa substituiu o coágulo, mas as evidências de ossificação são apenas incipientes. O tecido de granulação periférico ao calo ósseo apresenta um número muito pequeno de fibroblastos. O quadro apresentado pelo Grupo que recebeu o Parotin (fig. 2-C) é semelhante ao controle, porém com uma ossificação ligeiramente reduzida.

11 DIAS:- (fig. 3-A) Grupo normal, mostra que o tecido conjuntivo que existia periférico à cartilagem foi totalmente substituído pela matriz cartilaginosa. A ossificação da matriz aumentou, embora ainda falte uma parte a ser ossificada. Não há mais sinais de coágulo, uma vez que este foi substituído pelo calo ósseo. O processo de ossificação da matriz cartilaginosa no grupo diabético (fig. 3-B) é bem menor que o do controle. Na periferia da matriz ainda existe tecido de granulação com fibroblastos em proliferação. O Grupo tratado com Parotin (fig. 3-C) demonstra uma substituição do tecido conjuntivo pela matriz cartilaginosa e aumento da ossificação semelhantes ao controle, embora em menor grau.



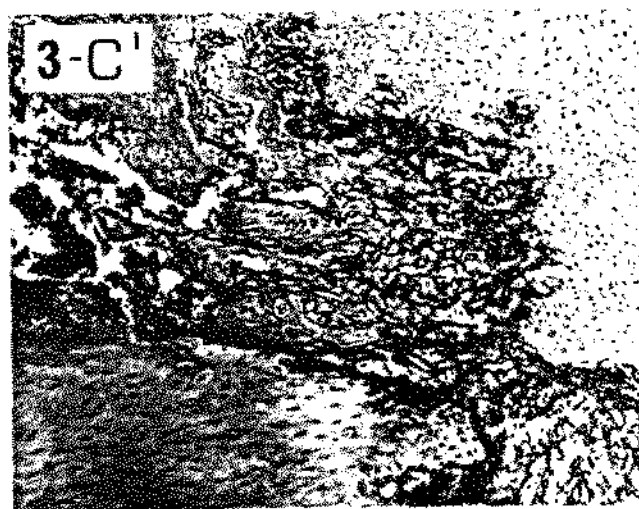
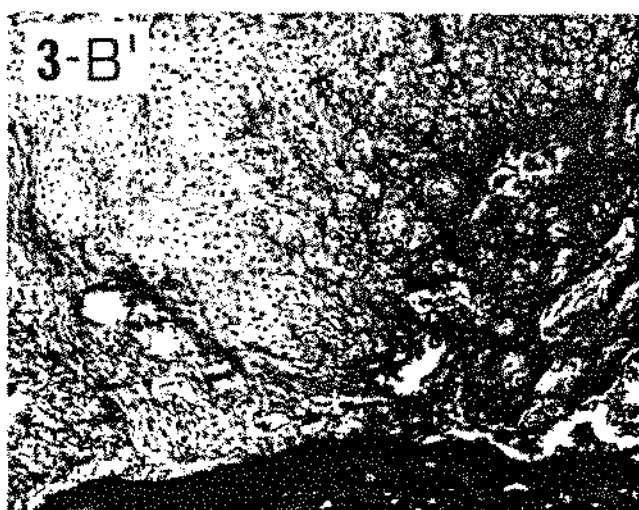
Tecido ósseo aos 7 dias de desenvolvimento

Figuras: 2-A' Grupo Contrôlo

2-B' Grupo Diabético

2-C' Grupo Diabético que recebeu Parotin

Aumento original 25X.



Tecido ósseo aos 11 dias de desenvolvimento

Figuras: 3-A' Grupo Contrôlo

3-B' Grupo Diabético

3-C' Grupo Diabético que recebeu Parotin

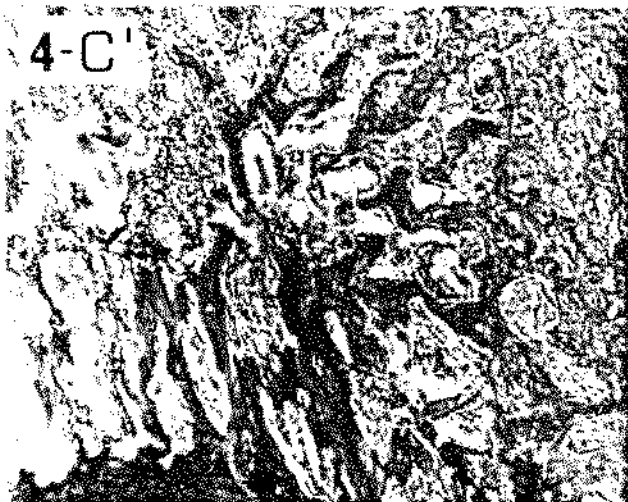
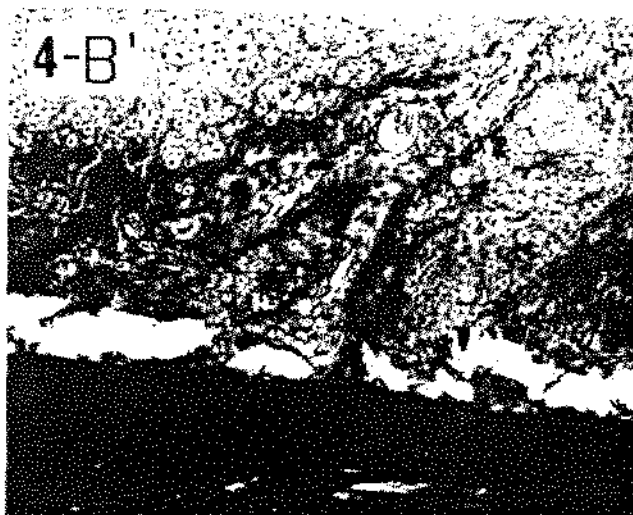

Aumento original 25X.



15 DIAS:- No Grupo controle (fig. 4-A<sup>h</sup>), o processo de ossificação evoluiu com invasão cada vez maior da matriz pelo osso neoformado. Esse processo de ossificação no Grupo diabético (fig. 4-B<sup>h</sup>), está ocorrendo de maneira mais retardada em relação ao normal (fig. 4-A<sup>h</sup>). Por outro lado, o Grupo que recebeu o Parotin (fig. 4-C<sup>h</sup>) apresenta um quadro semelhante ao controle apenas com um ligeiro atraso.

20 DIAS:- O processo de ossificação no Grupo controle (fig. 5-A<sup>h</sup>) prosseguiu seu desenvolvimento normalmente, sendo que a maior parte da matriz cartilaginosa foi substituída por osso neoformado. Pode-se observar que em alguns locais houve maturação do tecido. No Grupo diabético (fig. 5-B<sup>h</sup>) o processo de desenvolvimento tecidual continua ocorrendo, apesar do atraso em relação ao normal. O tecido do Grupo que recebeu Parotin (fig. 5-C<sup>h</sup>) mostra-se intermediário, em termos de evolução, entre o normal e o diabético.

30 DIAS:- Na fig. 6-A<sup>h</sup>, Grupo controle, pode-se observar que a maior parte do local fraturado já é constituída por um tecido ósseo típico, inclusive com a presença de medula óssea gordurosa. Por outro lado, o tecido do Grupo diabético (fig. 6-B<sup>h</sup>) não atingiu esse estágio de evolução, embora a ossificação ainda esteja se processando. Neste caso não se observa a medula óssea gordurosa. O Grupo tratado com Parotin (fig. 6-C<sup>h</sup>) demonstra uma ossificação muito semelhante ao controle, embora com partes a serem ossificadas. Pode-se constatar a presença neste grupo, de medula óssea gordurosa. De modo geral, este grupo tratado apresentou-se bem adiantado em relação ao grupo diabético, mas ainda com um ligeiro atraso quando comparado ao controle.



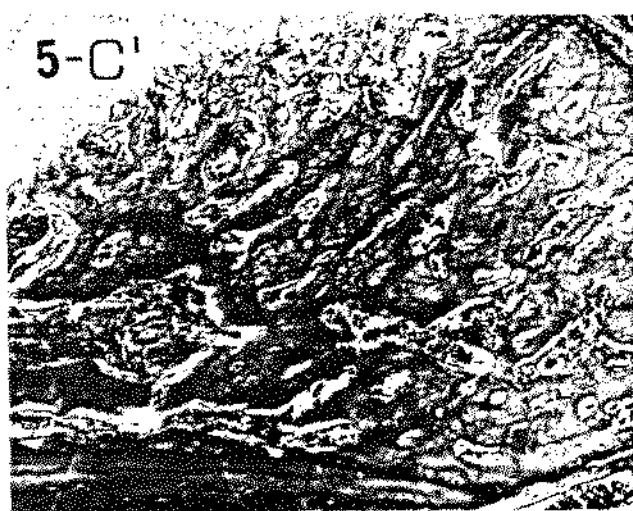
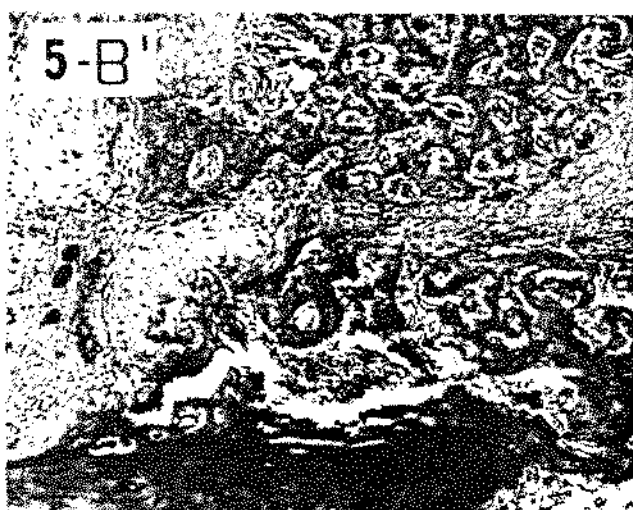
Tecido ósseo aos 15 dias de desenvolvimento

Figuras: 4-A' Grupo Contrôlo

4-B' Grupo Diabético

4-C' Grupo Diabético que recebeu Parotin

Aumento original 25X.



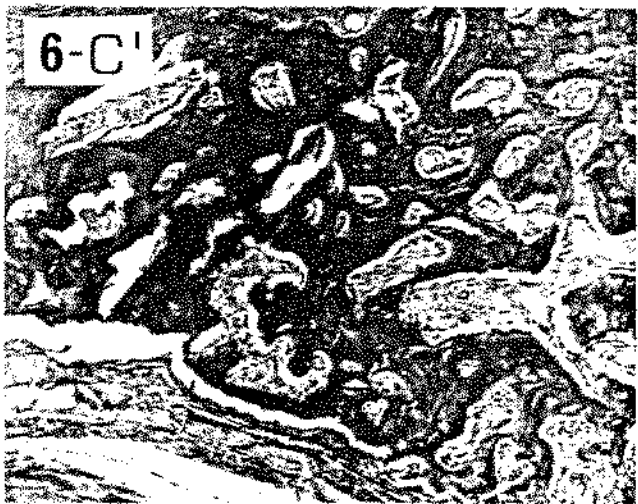
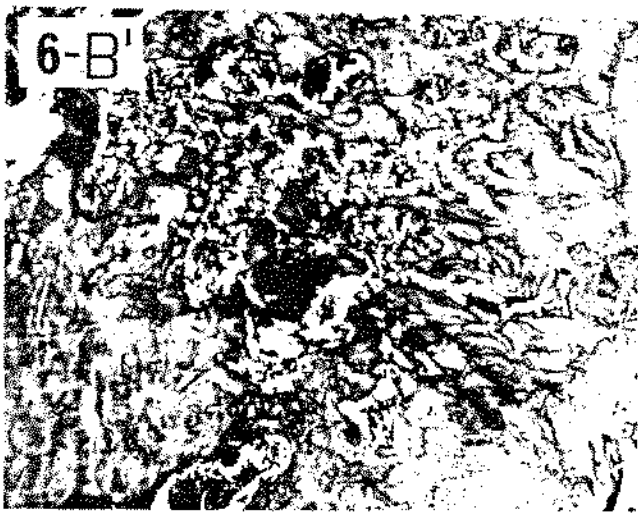
Tecido ósseo aos 20 dias de desenvolvimento

Figuras: 5-A' Grupo Contrôlo

5-B' Grupo Diabético

5-C' Grupo Diabético que recebeu Parotin

Aumento original 25X.



Tecido ósseo aos 30 dias de desenvolvimento

Figuras: 6-A' Grupo Contrôlo

6-B' Grupo Diabético

6-C' Grupo Diabético que recebeu Parotin

Aumento original 25X.

#### 4.3. Atividade da fosfatase alcalina

Os valores médios obtidos das dosagens da fosfatase alcalina no plasma dos ratos dos 4 Grupos experimentais, estão apresentados na Tabela 3 e Gráfico 1.

TABELA 3 - Valores médios da atividade da fosfatase alcalina (U. I.) no plasma dos animais dos Grupos experimentais nos dias de sacrifício.

GRUPOS	DIAS DE SACRIFÍCIO						
	3	7	11	15	20	30	
I - Contrôlo Intacto	42,85	49,85	59,60	52,25	44,45	40,50	
II - Contrôlo	38,95	71,15	58,20	66,00	50,40	51,30	
III- Diabético	57,00	112,50	87,90	77,40	137,80	62,85	
IV - Diabético + Parotín	41,75	195,35	142,20	118,70	200,50	180,00	

Pode-se observar que em todos os grupos, houve aumento da taxa de fosfatase, nos animais sacrificados aos 7 dias. Esse aumento, todavia, foi maior nos animais dos Grupos III e IV, com predominância dos últimos.

Com relação aos animais sacrificados aos 20 dias, pertencentes aos Grupos III e IV, também pode ser observado um aumento da atividade da fosfatase alcalina.

No Grupo IV a atividade da mesma, permaneceu elevada para os animais sacrificados aos 30 dias do início do experimento.

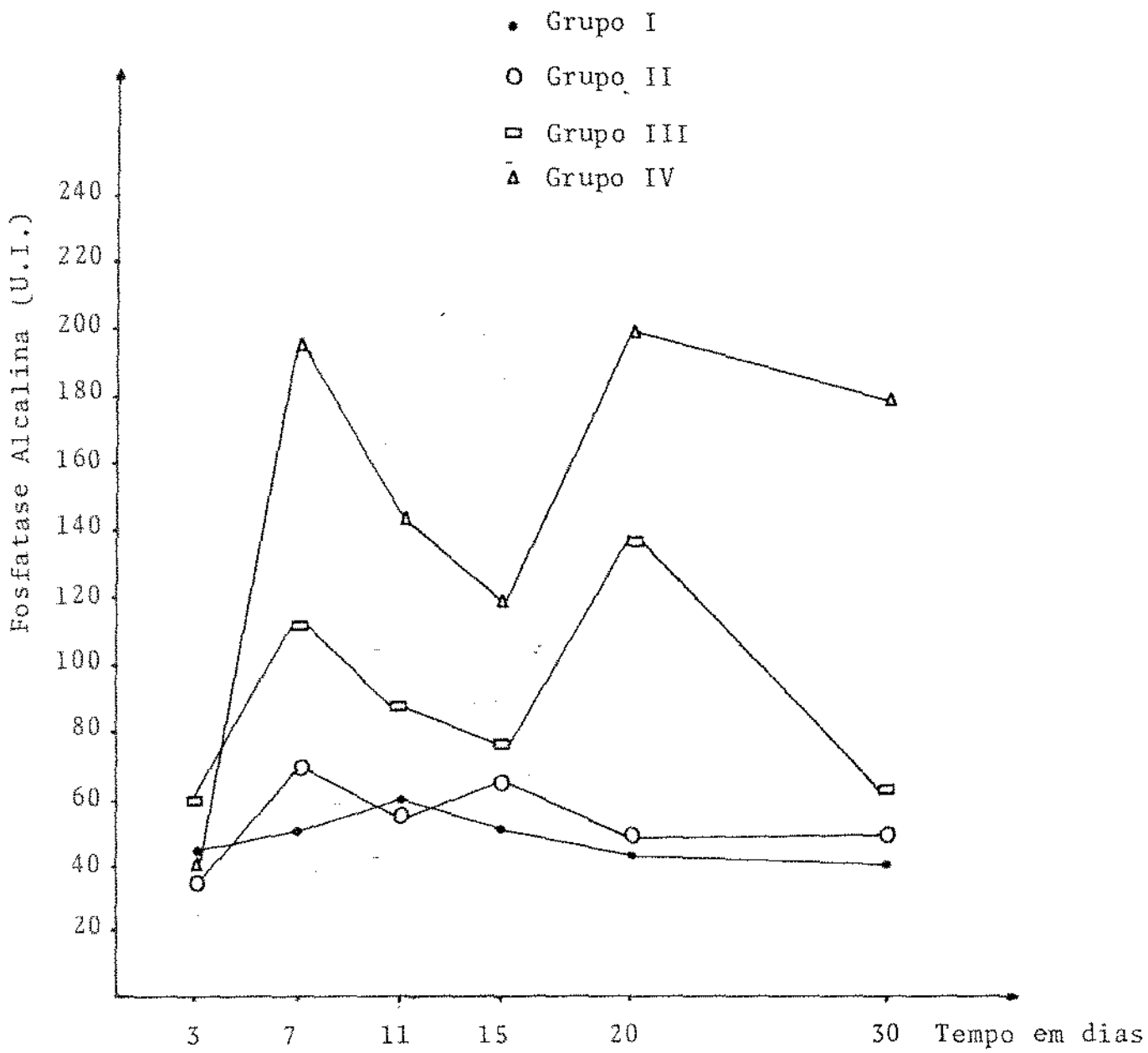


GRÁFICO 1. Atividade da fosfatase alcalina sérica (U.I.) nos animais dos grupos experimentais, nos dias de sacrifício dos mesmos.

## CAPÍTULO V - DISCUSSÃO

## 5. DISCUSSÃO

### 5.1. Implante de esponja de PVC

Nossas investigações mostraram que o desenvolvimento do tecido de reparo no grupo controle (II) foi semelhante ao observado na literatura. O início da formação do tecido deu-se em torno do 3º dia após implantação da esponja de PVC. A proliferação dos elementos celulares ocorreu até por volta de 15 dias; a partir deste período observou-se redução da celularidade e estabelecimento da fase de organização e maturação tecidual (GRINDLAY & WAUGH, 1951; DUNPHY & UDUPA, 1955; CHVAPIL, 1967; HICKS, 1969; FEHER et alii, 1971; VIZIOLI, 1971, 1973; PEDERSEN & VIIDIK, 1972; FUKUHARA, 1972; VIZIOLI & ALMEIDA, 1978; MAIA, 1981).

Em geral, a influência do estado diabético na cicatrização de feridas é um fato bem conhecido. Em nosso trabalho, os animais diabéticos apresentaram, em todos os casos, retardamento acentuado no processo de reparo, quando comparados aos animais controles.

Essas diferenças foram observadas, particularmente quanto à proliferação de fibroblastos, como tem sido relatado por outros autores (CHIBA, 1968; GRANDINI, MIGLIORINI e OKAMOTO, 1970; GRANDINI, 1978). Anormalidades na proliferação dos fibroblastos de pacientes diabéticos também tem sido estudada "in vitro" por GOLDSTEIN, LITTLEFIELD e SOELDNER (1969), VRACKO e BENDITT (1975) e ROWE et alii (1977). Segundo estes autores, a



capacidade replicativa destes fibroblastos encontra-se reduzida quando comparadas com os contrôles. HOWARD et alii (1980), estudando fibroblastos obtidos de biópsia de pacientes diabéticos, sugerem que as alterações nas propriedades de crescimento das culturas, podem não ser um requisito do estado diabético, mas refletir um fundo genético que acompanha a expansão do diabetes. Em nosso estudo porém, esta hipótese está fora de cogitação, uma vez que os animais foram tornados diabéticos experimentalmente. Por tanto, provavelmente essa deficiência proliferativa tem como causa, alterações metabólicas consequentes do diabetes, mas não de origem genética.

Um outro aspecto no desenvolvimento do tecido de reparo é a nêo-formação de capilares sanguíneos. No tecido do grupo contrôle (II), esta formação é bastante grande durante os primeiros 15 dias, devido às necessidades do tecido em intensa atividade. A nêo-formação no grupo diabético (III), entretanto, mostrou-se menos numerosa que o contrôle (II).

O atraso no desenvolvimento do tecido de granulação observado no grupo diabético (III) em relação ao contrôle (II) pode ser atribuído às modificações nas propriedades do colâgeno, em decorrência de maior número de ligações-cruzadas que ocorrem nos diabéticos (RAMAMURTHY, ZEBROWSKI e GOLUB, 1972, 1974; GOLUB, GARANT e RAMAMURTHY, 1977). Outras causas possíveis do atraso do processo de cura nos diabéticos seriam os distúrbios na matriz intercelular que tem sido discutidos ao nível de glicosaminoglicanos (BERENSON et alii, 1972; KERN, REGNAULT e ROBERT, 1976), glicoproteínas (KERN, LAURENT e REGNAULT, 1972 e 1976) e membranas basais (SPIRO, 1973; KEFALIDES, 1974; RISTELLI et alii, 1976).

Por outro lado, os animais diabéticos tratados com Parotin (grupo IV), mostraram a cronologia do desenvolvimento do tecido de granulação muito mais satisfatória que aquela observada nos ratos diabéticos sem tratamento. Isso está de acordo com alguns autores que têm mostrado que o Parotin, promove a estimulação do crescimento do tecido cicatricial (KONO, 1955; NORITA, 1955; AKITA, 1956; IAMAGAWA, 1957; ITO, 1960; ITO et alii, 1955; TEIXEIRA et alii, 1974).

Os resultados obtidos vem ao encontro das citações anteriores, uma vez que o tecido, nesse grupo que recebeu Parotin, mostrou-se mais fibroso e vascularizado que o do grupo diabético. Entretanto, este grupo IV (animais tratados) apresentou-se ainda com considerável retardamento no processo de reparo, quando comparado aos contrôles (Grupo II).

A administração do Parotin a este grupo, portanto reduziu parcialmente o efeito do diabetes.

Diversos autores têm relatado as ações hipoglicêmicas antes do Parotin, sendo que, inclusive, admitem que este princípio ativo apresenta efeitos semelhantes aos da insulina no que se refere ao metabolismo de carboidratos (HIKI et alii, 1929, 1930, 1932 e 1934; OGATA, 1934; GODLOWSKY & GALANDRA, 1960; FLÉMING, 1962; HOSHINO et alii, 1976; GUIMARÃES et alii, 1979; TEIXEIRA, 1979 e GUIMARÃES, 1980).

Dessa forma, é possível que esta substância atue sobre o metabolismo proteico da mesma forma que a insulina, aumentando o transporte ativo de aminoácidos para as células, acelerando a tradução do código de RNA mensageiro pelos ribossomos e aumentando a transcrição de DNA nos núcleos das células, provocando portanto maior síntese proteica.

## 5.2. Reparo da fratura óssea

As alterações que ocorrem no metabolismo ósseo durante o diabetes têm sido objeto de estudo de alguns pesquisadores.

Em nosso trabalho observamos o processo de reparação do osso fraturado através de cortes histológicos, o que torna possível a comparação dos diferentes grupos.

Normalmente, para acelerar-se a velocidade de consolidação de uma fratura, utilizam-se instrumentos especiais de fixação mecânica, a fim de manter as extremidades do osso fraturado juntas. Isto causa o estresse nas extremidades opostas dos ossos fraturados, o que acelera a atividade osteoblástica no local da fratura.

Baseando-se nas observações histológicas das fraturas, pode-se dizer que houve um atraso na consolidação das mesmas no grupo de animais diabéticos (III) quando comparados aos controles (II). Esse fato parece confirmar algumas afirmações encontradas na literatura, como maior ocorrência de osteoporose, perda de massa óssea e maior susceptibilidade à fratura nos organismos diabéticos (ALBRIGHT e REIFENSTEIN, 1949; BERNEY, 1952; PINHEIRO, 1966; MENCZEL, MAKIN E ROBIN, 1972; LEVIN, BOISSEAU e AVIOLI, 1976 e LEVIN, 1978 e McNAIR et alii, 1979).

Durante o desenvolvimento do tecido ósseo no local fraturado, a proliferação de fibroblastos no grupo diabético mostrou-se retardada, de maneira semelhante aos tecidos das esponjas implantadas, descritas no item 5.1. Isso nos leva a concor-

dar com LEVIN et alii (1976) quando afirmam que o fato da capacidade proliferativa dos fibroblastos dos animais diabéticos se encontrar reduzida, pode ser aplicado ao osso e constituir o problema básico que frequentemente leva a uma osteopenia precoce nos pacientes diabéticos não controlados.

Além disso, a ossificação da cartilagem que substituiu o coágulo também apresentou-se atrasada nos tecidos dos animais diabéticos. Esses dados confirmam as afirmações de ZWELLING (1978) de que a proliferação das células mesenquimais é um pré-requisito para a diferenciação da cartilagem e que a insulina é necessária à proliferação, e de WEISS & REDDI (1980) que demonstraram inibição " in vivo " da formação de cartilagem em ratos diabéticos experimentais, além da importância da insulina na diferenciação e mineralização do osso.

Alguns autores atribuem o decréscimo de mineralização observado em ratos diabéticos, à alterações no metabolismo de colágeno (GOLUB, GARANT e RAMAMURTHY, 1977; KERN et alii, 1979; GOODSON & HUNT, 1980).

FORGACS, HALMOS e SALAMON (1972) afirmam que a causa da pré-disposição à osteoporose em diabéticos pode ser atribuída principalmente a lesões induzidas pela gluconeogênese na matriz protéica do osso. Por outro lado, animais diabéticos apresentam um balanço de cálcio negativo e uma deficiente absorção deste mineral no duodeno (SCHNEIDER & SCHEDL, 1972). SCHNEIDER et alii (1977) observaram uma redução na concentração de 1,25 dihidroxicolecalciferol em ratos diabéticos. Entretanto, WEISS & REDDI (1980) não observaram hipocalcemia em diabéticos e acreditam que a inibição da mineralização neste caso possa ser explicada por uma alteração no transporte de cálcio ao local de formação de osso.

GERTNER et alii (1980) sugerem que a depleção de fósforo secundária à perda urinária do mesmo em pacientes diabéticos pouco controlados pode ser uma importante contribuição para os defeitos primários de formação de osso.

Comparando-se os tecidos do grupo diabético (III) com o grupo que recebeu o Parotin (IV), observa-se que este último apresentou um desenvolvimento mais acelerado. Durante todo o processo de regeneração esse grupo mostrou uma evolução semelhante ao controle, porém com uma menor proliferação fibroblástica no início e ossificação ligeiramente reduzida. Estes dados estão de acordo com SOBEL & SOBEL (1939 e 1944) que demonstraram a ação desta substância sobre o tecido ósseo e OKUDAIRA (1954); ITO (1954); TSURUFUJI & KUBOTA (1954) que verificaram aumento da calcificação e crescimento acelerado em tecidos cartilagosos das epífises de tíbia em ratos tratados com Parotin.

Se compararmos a regeneração óssea entre os dois grupos diabéticos (III) e tratados com Parotin (IV) com o tecido de granulação resultante do implante de esponja nos mesmos grupos observaremos que o tecido ósseo se desenvolveu muito mais rapidamente sob ação dessa substância que o tecido de reparo. Se a ação do Parotin fosse apenas ao nível de proliferação celular ambos os processos (fratura e tecido de granulação) ocorreriam na mesma velocidade.

Porém, como discutimos anteriormente, o Parotin possivelmente, apresenta efeitos semelhantes aos da insulina sobre o metabolismo dos carboidratos e proteínas. Dessa forma, poderíamos supor que esse princípio ativo atue como a insulina sobre a formação dos ossos. Assim, é possível que o Parotin tenha uma ação direta sobre o transporte de cálcio ou atue indiretamente através da influência no metabolismo da vitamina D. Portanto, o processo de ossificação de maneira geral é acelerado.

### 5.3. Fosfatase alcalina

A significância da fosfatase alcalina nos processos de cicatrização, bem como na mineralização dos tecidos, tem sido discutida em alguns trabalhos desde FELL & DANIELLI (1943) até recentemente por WEISS & REDDI (1980).

Em nosso trabalho utilizamos um grupo formado por dois animais, que denominamos de contróle-intacto (grupo I) que não sofreu nenhuma lesão, com a finalidade de servir como base de comparação das dosagens da atividade enzimática nos grupos em estudo.

Analisando-se o gráfico da página 47, observa-se que o grupo contróle (II) demonstrou um ligeiro aumento na atividade da fosfatase alcalina no plasma em torno do 7º e 15º dias após as lesões quando comparados com os contróles-intactos. WOESNER & BOUCEK (1961) demonstraram um aumento da atividade da fosfatase alcalina em tecido de granulação a partir de 8 dias de desenvolvimento após implantação de esponja, atingindo o máximo por volta de 15 a 20 dias e decaindo em seguida. Por outro lado, VIZIOLI (1975) por meio de estudos histoquímicos verificou que a atividade desta enzima no tecido de reparo atingiu pico máximo no período compreendido entre 15 e 20 dias. Segundo este autor, a atividade da fosfatase alcalina provavelmente é indispensável ao processo de agregação das fibras de colágeno em forma de feixes, realizadas por meio de mucopolissacarídeos ácidos. Acreditamos que o nível enzimático verificado em nosso trabalho aos 15 dias, possa estar ligado a esse processo de agregação do coláge-

no. Entretanto como em nosso estudo houve também um pico no 7º dia, é possível que isso se deva ao início do processo de ossificação da matriz cartilaginosa no osso fraturado e não ao processo de cicatrização decorrente do implante da esponja.

Esse dado parece confirmar a opinião de SILBERMANN & FROMMER (1973) de que essa enzima pode constituir um dos fatores que iniciam a mineralização na cartilagem.

A fosfatase alcalina pode possivelmente degradar a pirofosfatase inorgânico (PPi), que tem sido indicada por alguns autores como um potente inibidor da mineralização (RUSSEL & SMITH, 1973).

Por outro lado, o grupo dos animais diabéticos (III) demonstrou uma atividade bem maior que a dos controles (I e II) durante todo o período experimental, com um pico por volta dos 7 dias e outro aos 20 dias. É possível que o máximo aos 20 dias nesse grupo diabético (III) em comparação ao controle (II), cujo pico ocorreu aos 15 dias, seja uma consequência do atraso da cicatrização que ocorre nos organismos diabéticos, fato frequentemente observado na literatura (BOUISSOU et alii, 1974; GOLUB, SCHNEIR e RAMAMURTHY, 1978; KOHN et alii, 1978; GRANDINI, 1978).

As causas do nível da fosfatase alcalina ter sido bem superior no grupo diabético (III) em relação ao controle (II), durante todo o período experimental poderiam ser atribuídas à administração de aloxana; entretanto WEISS & REDDI (1980), estudando animais submetidos à implante de matriz óssea, verificaram um aumento da atividade desta enzima no grupo deixado diabético por administração de streptozotocina. Portanto acreditamos que o fator principal esteja associado às alterações metabó-

licas consequentes do próprio estado diabético.

O grupo de animais tratados com Parotin (IV) apresentou uma atividade superior aos demais após 3 dias do início do experimento. De acordo com YUASA (1957), essa substância não afeta a atividade da fosfatase alcalina no fígado, mas diminui a atividade no soro. Porém esse autor não provocou qualquer tipo de lesão tecidual, como em nosso trabalho.

Entretanto, tem sido observado que o Parotin promove o desenvolvimento do tecido ósseo (MORI, 1953; MIYASAKI, 1957; FLEMING, 1959). Como a atividade da fosfatase está ligada a esse processo, conforme discutimos anteriormente, possivelmente os altos níveis enzimáticos têm como causa a regeneração óssea ou talvez, esse aumento da fosfatase sérica esteja ligado a algum mecanismo de absorção provocado pelo Parotin.

Nesse grupo IV, como podemos observar, ainda no gráfico 1, os níveis máximos de atividade enzimática foram alcançados nos períodos que coincidem com os demais grupos. Entretanto, de acordo com os resultados histológicos do nosso trabalho, o Parotin acelerou os processos de cura e, portanto, era de se esperar que o pico máximo ocorresse antes do 20º dia, mas como as dosagens foram realizadas aos 15 e aos 20 dias esse aspecto tornou-se prejudicado.

Das discussões dos resultados, torna-se evidente que, para chegarmos a conclusões mais objetivas, há a necessidade de estudos mais específicos sobre as atividades do Parotin. Dentre esses estudos podemos sugerir ensaios biológicos com metabolismo de carboidratos, no qual essa substância tem mostrado ser efetiva em reduzir a hiperglicemia mas, após sua adequada purificação uma vez que o mesmo após a eletroforese demonstrou apresen



tar quatro frações proteicas e existem dúvidas sobre qual delas  
é a realmente ativa (PINHEIRO, informação pessoal).

## CAPÍTULO VI - CONCLUSÕES

## 6. CONCLUSÕES

De acordo com os resultados obtidos, e dentro das condições experimentais do presente trabalho, foi possível chegar às seguintes conclusões:-

1- Existe uma deficiência na gênese e desenvolvimento dos tecidos de reparo de animais diabéticos aloxânicos não compensados;

2- O Parotin mostrou-se efetivo em reduzir o efeito do diabetes sobre o processo de reparo no tecido de granulação dos animais diabéticos;

3- Com relação ao tecido ósseo, o Parotin reduziu o efeito do diabetes sobre o reparo da fratura da tíbia porém, com maior intensidade quando comparado com o tecido de granulação;

4- A atividade da fosfatase alcalina, no período estudado, encontra-se aumentada no plasma dos animais diabéticos aloxânicos não compensados e principalmente nos compensados (tratados com Parotin).

## CAPÍTULO VII - RESUMO

## 7. RESUMO

Unitermos. Diabetes · Fosfatase alcalina · Parotin · Tecido de granulação · Tecido ósseo

Este trabalho teve como objetivo, verificar os possíveis efeitos do princípio ativo das glândulas salivares, Parotin sobre a gênese e desenvolvimento dos tecidos de reparo em ratos diabéticos e a atividade da fosfatase alcalina durante esses processos.

Para isso, foram utilizados 38 ratos adultos jovens, distribuídos em 4 grupos:

- Grupo I : 2 contrôles intactos
- Grupo II : 12 contrôles
- Grupo III: 12 diabéticos aloxânicos
- Grupo IV ; 12 diabéticos + Parotin

Os grupos III e IV receberam Aloxana numa concentração de 125mg/kg de peso.

Os animais, com exceção do grupo I, sofreram implante de esponja de PVC (Policlorovinil) e fratura da tíbia direita e foram sacrificados aos 3, 7, 11, 15, 20 e 30 dias, a partir do início do experimento.

Anteriormente ao sacrifício, foram realizadas dosagens da glicemia (método da ortotoluidina) e da fosfatase alcalina (Labtest).

Esses animais forneceram material para observações

microscópicas e fotomicrografias documentadas nesse trabalho.

- Os resultados obtidos demonstraram que o Parotin (numa concentração de 0,40mg/kg de peso) foi efetivo em acelerar parcialmente, tanto o processo de cicatrização quanto o de regeneração da fratura, que haviam sido retardados pelo diabetes.

A atividade da fosfatase alcalina aumentou durante os processos de cura e tornou-se ainda maior sob ação do Parotin.

CAPÍTULO VIII - SUMMARY

## 8. SUMMARY

Key words. Diabetes · Alkaline phosphatase · Parotin · Granulation tissue · Bone tissue

This work had the purpose to study the effects of Parotin administration upon sponge induced granulation tissue in diabetic rats and alkaline phosphatase activity during these process.

This experimental study was carried out by using 38 young adult rats. The animals were divided into four groups, as follows:

Group I : Two intact-control rats

Group II : Twelve control rats

Group III: Twelve diabetic rats

Group IV : Twelve diabetic rats + Parotin

Experimental diabetes was induced in rats strain by subcutaneous injection of 125mg Aloxaan per kilogram body weight.

All the animals, except the group I, received a dorsal polyvinylchloride (PVC) sponge implantation and were submitted to a tibial fracture.

The rats were killed after 3, 7, 11, 15, 20 e 30 days of the experiments and provided material for microscopic observations and photomicrographs which were utilized for the documentation of the results.

Plasmatic glucose was measured by the Ortotholuidin



method and alkaline phosphatase activity was determined through the Labtest one.

The results have shown that Parotin, in a concentration of 0,40mg has proved to be partially effective, by promoting a stimulation of the granulation tissue evolution, as well as the bone-regeneration process, which is retarded by diabetes.

Plasmatic alkaline phosphatase was elevated during this process of tissue regeneration and was markedly elevated in the diabetic rats treated with Parotin.

## CAPÍTULO IX - REFERÊNCIAS BIBLIOGRÁFICAS

## 9. REFERÊNCIAS BIBLIOGRÁFICAS

1. AKITA, K. J. Jap. stomat. Soc., 6, 1956. Apud BRACCINI, C. e SIERVO, R., op. cit. ref. 6.
2. ALBRIGHT, F.; REIFENSTEIN, E.C. Parathyroid glands and metabolic bone disease. Selected studies. Baltimore, Williams and Wilkins Company, p 150, 1948.
3. BERENSON, G.S.; RADHAKRISHNAMURTHY, B.; DALFERES, E.R.; RUIZ, H.; SRINIVASAN, S.R.; PLAVIDAL, F. & BRICKMAR, F. Diabetes 21: 733-743, 1972. Apud Biochem. J. 182: 337-345, 1979.
4. BERNEY, P.W. Osteoporosis and diabetes mellitus. J. Iowa Med. S., 42: 10-12, 1952.
5. ROUISSOU, H.; PIERAGGI, M. Th.; JULIAN, M.; BUSCAIL, I.; DENARD, Y.; DARNAUD, J. Le fibroblaste dans le diabète et l'état de risque diabétique. Ann d'Anat pathol., 1: 51-70, 1974.
6. BRACCINI, C.; SIERVO, D.R. La parotina ormone delle ghiandole salivari. IV - Sua influenza sul processo de guarigione delle ferite sperimentali del ratto. Riv. ital. stomat 17: 556-80, 1961.
7. BRANSON, R.E.; LEMBACH, K.J.; CUNNINGHAM, L.W. Comparison of collagen and glycosa minoglycan synthesis in attaching

control and diabetic human skin fibroblasts, In Vitro  
16(2): 159-67, 1980.

8. CHATELUT, D.B.J.; DARNAULT, J.; DUBSC, Q.J.; DAVID, J.E. Ef-  
fects de l'ablation des glandes sous-maxillaires et de l'  
administration de " Parotine " sur la croissance du jeune  
rat. Endocrinologie, 164: 1680-4, 1970.
9. CHIBA, E. Experimental studies of the recovery process of  
the tooth extraction wounds in alloxan diabetic rats clas-  
sified by blood sugar levels. Shikwa Gakuno, 68: 1471-  
91, 1968.
10. CHVAPIL, M. Physiology of connective tissue. London, But-  
terworths, p. 258-86, 1967.
11. DUNPHY, J.E.; UDUPA, K.N. Chemical and histochemical se-  
quences in the normal healing of wounds. New Engl. J.  
Med., 253: 847-52, 1955.
12. FEHER, J.; JENNINGS, E.H.; RANNIE, I. Histological study  
of fibrogenesis in experimental inflammation with special  
reference to elastic tissue formation. Br. J. exp. Path.,  
52: 621-26, 1971.
13. FELL, H.R.; DANIELLI, J.F. The enzymes of healing wounds.  
I. The distribution of alkaline phosphomonoesterase in  
experimental wounds and burns in the rat. Br. J. exp.  
Path., 24: 196-203, 1943.

14. FLEISCH, H.; RUSSELL, R.G.C.; STRAUMANN, F. Nature, 212: 901-3, 1966. Apud Biochim. Biophys. Acta.
15. FLEMING, H.P. Parotin and growth centers of femurs and incisors in mice. J. dent. Res., 38: 374-85, 1959.
16. FONTAINE, N. Alkaline phosphatase and calcium-binding properties in the intestine of the rat. Arch. Int. Physiol. Biochem., 89: 207-16, 1981.
17. FORGACS, S.; HALMOS, T.; SALAMON, F. Bone changes in diabetes mellitus. Israel J. Med. Sci., 8(6): 782-3, 1972.
18. FUKUHARA, M. Modifications of collagen and non fibrillar proteins and cathepsin activity in the carrageenin granuloma. Path. Biol., 20: 887-93, 1972.
19. GERTNER, J.M.; TAMBORLANE, W.V.; HORST, R.L.; SHERWIN, R.S.; FELIG, P.; GENEL, M. Mineral metabolism in diabetes mellitus; changes accompanying treatment with a portable subcutaneous insulin infusion system. J. Clin. Endocrinol, Metab., 50: 862, 1982.
20. GOLDSTEIN, S.; LITTLEFIELD, J.W.; SOELDNER, J.S. Diabetes mellitus and aging: diminished plating efficiency of cultured human fibroblasts. Proc. Natl. Acad. Sci. U.S. 64: 155, 1969.
21. GODLOWSKY, Z.Z.; CALANDRA, J.C. Salivary glands as endocrine organs. J. appl. Physiol., 15: 100-5, 1960.

22. GOLUB, L.M.; GARANT, P.R.; RAMAMURTHY, N.S. Inflammatory changes in gingival collagen in the alloxan-diabetic rat. J. Periodontal Res., 12: 402-18, 1977.
23. \_\_\_\_\_ ; SCHNEIR, M.; RAMAMURTHY, N.S. Enhanced collagenase activity in diabetic rat gingiva: in vitro and in vivo evidence. J. Dent. Res., 57(3): 520-25, 1978.
24. GOODSON, W.H.; HUNT, T.K. Deficient collagen formation by obese mice in a standard wound model. A. J. Surg., 21(2): 692-4, 1980.
25. GOULD, B.S. Biosynthesis of collagen. III. The direct action of ascorbic acid on hydroxiprolin and collagen formation in subcutaneous polyvinyl sponge implants in guinea pig. J. Biol. Chem., 232: 637-46, 1958.
26. GRANDINI, S.A. The effect of partial-pancreatectomy-induced diabetes on wound healing subsequent to tooth extraction Oral Surg., 45(2): 190-9, 1978.
27. GRANDINI, S.A.; MIGLIORINI, R.H.; OKAMOTO, T. Processo de reparo em feridas de extração dental em ratos com diabetes aloxânico, Bol. Fac. Farm. Odont. Ribeirão Preto 7: 47-71, 1970.
28. GRANT, M.E.; HARWOOD, R.; WILLIAMS, I.F. Increased synthesis of glomerular basement membrane collagen in streptozotocin diabetes, J. Physiol. (Lond) 257(1): 56p-57p, 1976.

29. GRINDLEY, J.H.; WAUGH, J.M. Plastic sponge with acts as a framework for living tissue. Archs. Surg., 63: 288-93, 1951.
30. GUIMARÃES, A. Effects of salivary gland active principle (Parotin) on glycaemic level and hepatic glycogen content in aloxan-diabetic rats. Archs. oral Biol., 25: 11-3, 1980.
31. \_\_\_\_\_; TEIXEIRA, D.; VIZIOLI, M.R.; VIEIRA, S. Efeitos da parotidectomia sobre o nível glicêmico e o teor de glicogênio hepático. Revta. bras. Pesq. méd. Biol., 12(1): 53-61, 1979.
32. HALDI, J.; WYNN, W. Effects of sialoadenectomy on weight gain and body composition of albino rats. J. dent. Res., 42: 11-15, 1963.
33. HAMLIN, C.R.; KOHN, R.R.; LUSCHIN, B.A. Apparent accelerated aging of human collagen in diabetes mellitus. Diabetes, 24: 902-4, 1975.
34. HASSLACHER, C.; WAHL, P. Influence of diabetes control on synthesis of protein and basement membrane collagen in isolated glomeruli of diabetic rats. Res. Exp. Med. (Berl) 176; 247-53, 1980.
35. HICKS, R. The evaluation of inflammation induced by material implanted subcutaneously in the rat. J. Pharm. Pharmac., 21: 581-88, 1969.

36. HIKI, Y.; AKAZAKI, K.; BAN, T.; MIYAZAKI, J.; TAKIZAWA, N.  
Experimental study of salivary glands. Trans. Jap. path. Soc., 22: 273-80, 1932.
37. \_\_\_\_\_; \_\_\_\_\_; \_\_\_\_\_; \_\_\_\_\_; \_\_\_\_\_;  
YOSHIDA, T. Experimental studies on diabetes mellitus.  
Trans. Jap. path. Soc., 19: 49-56, 1929.
38. \_\_\_\_\_; \_\_\_\_\_; MIYASAKI, Y.; TAKIZAWA, N.; BAN, T.;  
YOSHIDA, T.; NISHIMURA, S. On the internal secretion  
of the salivary gland. Tokio Igakukai zasshi, 47: 773-  
814; 1161-83; 1199-248; 1485-546; 1814-71; 2283-436, 1933.  
ibid 48: 856-78, 1934.
39. \_\_\_\_\_; BAN, T.; AKAZAKI, K.; TAKIZAWA, N.; MIYAZAKY, Y.  
Experimental studies on the salivary gland. Trans. Jap. path. Soc., 20: 130-3, 1930.
40. HOSHINO, K.; DECKER, R.F.; MOLNAR, F.; KIM, Y.T. Hypoglycemic effects of salivary duct ligation upon diabetes mellitus in mice. Archs. oral Biol., 21: 105-11, 1976.
41. HOWARD, B.V.; FIELDS, R.M.; MOTT, D.M.; SAVAGE, P.J.; NAGULES PARAN, M.; BENNETT, P.H. Diabetes and cell growth - Lack of differences in growth characteristics of fibroblasts from diabetic and non diabetic pima indians. Diabetes, 29(2): 119-24, 1980.
42. IAMAGAWA, Y. The clinical effects of salivary gland hormone (Parotin and Saliva-Parotin) for the treatment of alveo-



- lar pyrrhea. Bull. Tokyo med. Univ., 5: 135-43, 1957.
43. IMAMICHI, T.; ETO, T. Comparative studies on the growth promoting effects of growth (STH) and salivary gland principle (parotin) in the hypophysectomized and or sialoadenectomized immature female rats. I. Effects on the body growth. Endocr. jap., 4: 195-203, 1957.
44. ITO, Y. Biochemical studies on salivary gland hormone. Endocrinol. Japan., 1: 1-50, 1954.
45. \_\_\_\_\_. Parotin: a salivary gland hormone. Ann N.Y. Acad. Sci., 85: 228-310, 1960.
46. \_\_\_\_\_; TSURUFUJI, S.; KUBOTA, Y. Studies on the salivary gland hormone. XXV. Effect of parotin on the distribution of radioactive  $^{32}\text{P}$  in vivo. J. Pharm. Soc. Japan, 74: 350-7, 1954.
47. \_\_\_\_\_; OKABE, S. Studies on the salivary gland hormone. XXVII. On the occurrence of a parotin-like substance (saliva-parotin) in the human saliva. Endocrinol. Japan. 2: 195, 1955.
48. KASS, E.H.; WAISBREN, B.P. A method for consistent induction of chronic hyperglycemia with alloxan. Proc. Soc. exp. Biol. Med., 60: 303-6, 1945.
49. KEFALIDES, N.A. Biochemical properties of human glomerular basement membrane in normal and diabetic kidneys. J.

Clin. Invest., 53: 403-7, 1974.

50. KERN, P.; LAURENT, M. & REGNAULT, F. Eur. J.Clin. Biol. Res., 17: 882-86, 1972. Apud Biochem. J., 182: 337-45, 1979.
51. \_\_\_\_\_; REGNAULT, F.; ROBERT, L. Biomédecine, 24: 32-8, 1976. Apud Biochem. J., 182: 337-45, 1979.
52. \_\_\_\_\_; MOCZAR, M.; \_\_\_\_\_. Biosynthesis of skin collagens in normal and diabetic mice. Biochem. J., 182: 337-45, 1979.
53. KHALIFA, A.; COHEN, M.P. Glomerular procollagen lysyl-hydroxylase activity in streptozotocin diabetes. Biochim. Biophys. Acta, 386: 332-9, 1975.
54. KOHN, R.R.; HAMLIN, C.R. Genetic effects on aging of collagen with special reference to diabetes mellitus. Birth. Defects, 14(1): 387-401, 1978.
55. KONO, Y. Clinic all-round. 1955. Apud BRACCINI, C. e SIERVO, D.R., op. cit. ref. 6,
56. LEVIN, M.E. Diabetes and bone. Compr. Ther., 4(6): 63-72, 1978.
57. \_\_\_\_\_; BOISSEAU, V.C.; AVIOLI, L.V. Effects of diabetes mellitus on bone mass in juvenile and adult-onset diabetes. N. Engl. J. Med., 294: 241-45, 1976.

58. LISANTI, V.F. Hydrolytic enzymes in periodontal tissues. Ann. N.Y. Acad. Sci., 85: 461-66, 1960.
59. MAIA, A.S. Efeitos do 2,4 dinitrofenol, carnosina e tiroxina sobre o desenvolvimento do tecido de granulação. Piracicaba, 1981. 76 p. ( Tese (Mestrado) - Faculdade de Odontologia de Piracicaba - UNICAMP).
60. McNAIR, P.; MADSBAD, S.; CHRISTIANSEN, C.; CHRISTENSEN, M. S.; FABER, O.K.; BINDER, C.; TRANSBOL, I. Bone loss in diabetes: effects of metabolic state. Diabetologia, 17: 283-86, 1973.
61. MENCZEL, J.; MAKIN, M.; ROBIN, G. Prevalence of diabetes mellitus in Jerusalem: its association with presenile osteoporosis. Isr. J. Med. Sci., 8: 918-19, 1972.
62. MIYAZAKI, Y.; KATSUTA, H.; AOYAMA, Y.; ENDO, H.; TAKAOKA, T.; OISHI, Y. Studies on the mechanism of ossification in tissue culture. Some factors influencing the processes of ossification in the chick embryo femur. Japan. J. Exptl. Med., 27: 331, 1957.
63. MORI, T. The influence of the salivary gland (parotin) on the chick embryo. II. The influence on the general development and on bone of the chick embryo. Showa Igakukai-zasshi., 13: 15-23, 1953.
64. NORITA, R. 1955. Apud BRACCINI, C. e SIERVO, D.R. op. cit. ref. 6.

65. OGATA, A.; ITO, Y.; NOZAKI, Y.; OKABE, S.; OGATA, T.; ISHII, Z. Chemical and pathological studies on the isolation of salivary hormone. *Igakuto - Seibutsugaku*, 5: 253-7, 1944.
66. OGATA, T. Ueber die innere sekretion der mundspescheldrusen Trans. 9 th Congr. Far. East. Ass. trop. Med., 2: 709-13, 1934. Apud J. Lipid. Res., 12: 91-4, 1971.
67. OKUDAIRA, S. Experimental studies on the effect of the salivary gland hormone (parotin) upon the ossification of nasal septum of rat. Japan J. Otol. Tokyo, 58: 216, 1954.
68. OSORIO, J.A.; KRAEMER, A. Stimulative effect of parotin on the body weight of sialoadenectomized rats. Revta. bras. Biol., 24(3): 233-6, 1965.
69. PEDERSEN, P.; VIIDIK, A. Maturation of collagen in healing wounds in young and old rats. Scand. J. plast. reconstr. Surg., 6: 16-23, 1972.
70. PINHEIRO, C,E. Concentração em fosfatase alcalina na cartilagem de conjugação de ratos diabéticos. Ciên. cult., 18(4): 431-34, 1966.
71. RAEKALLIO, J. Enzymes histochemically demonstrable in the earliest phase of wound healing. Nature, 188: 234-35, 1960.

72. RAMAMURTHY, N.S.; ZEBROWSKI, E.J.; GOLUB, L.M. Insulin reversal of alloxan diabetes on gingival collagen metabolism in rats. Archs oral Biol., 17: 1551-60, 1972.
73. \_\_\_\_\_; \_\_\_\_\_; \_\_\_\_\_. Insulin reversal of alloxan-diabetes induced changes in gingival collagen metabolism of the rat. J. Periodont. Res., 9: 199-206, 1974.
74. RISTELI, J.; KOIVISTO, V.A.; AKERBLOM, H.K.; KIVIRIKKO, K.I. Intracellular enzymes of collagen biosynthesis in rat kidney in streptozotocin diabetes. Diabetes, 25: 1066-70, 1976.
75. ROBERT, L. Press Med., 79: 2277-81, 1971. Apud Biochem. J., 182: 337-45, 1979.
76. ROWE, D.W.; STARMAN, B.J.; FUJIMOTO, W.Y.; WILLIAMS, R.H. Abnormalities in proliferation and protein synthesis in skin fibroblasts cultures from patients with diabetes mellitus. Diabetes, 26: 284-90, 1977.
77. RUSSELL, R.G.G.; SMITH, R. Diphosphorates, experimental and clinical aspects. J. Bone Joint Surg., 55B: 66-86, 1973.
78. SCHNIDER, L.E.; SCHEDL, H.P. Diabetes and intestinal calcium absorption in the rat. Am. J. Physiol., 223: 1319-23, 1972.
79. \_\_\_\_\_; \_\_\_\_\_; Mc CAIN, T.; HAUSSLER, M.R.

Experimental diabetes reduces circulating 1,25 dihydroxy vitamin D in the rat. Science, 196: 1452-4, 1977.

80. SHAW, J.H.; WOLLMAN, D.H.: The influence of sialoadenectomy in rats on food and water consumption. J. dent. Res., 37: 805-10, 1958.
81. SILBERBERG, R.; GERRITSEN, G.; HASLER, M. Articular cartilage of diabetic chinese hamsters. Arch Pathol. Lab. Med., 100: 50-4, 1976.
82. SILBERMANN, M.; FROMMER, J. Phosphatases within the cartilage of the mandibular condyle of the mouse. J. Anat., 116: 335-45, 1973.
83. SOBEL, A.E.; SOBEL, B.A. Microestimation of calcium in serum. J. Biol. Chem., 129: 721, 1939.
84. SPIRO, R.G. Biochemistry of the renal glomerular basement membrane and its alternations in diabetes mellitus. N. Engl. J. Med., 288: 1337-42, 1973.
85. TAKIZAWA, N. A pathological research on the internal secretion of the salivary glands. Acta Pathol. Japon. 4: 129, 1954.
86. TEIXEIRA, D.; RAMALHO, A.C.; BUENO, R.D.P.; PAIVA, C.E.N. Alterações do crescimento cranio visceral em ratos jovens sialoadenectomizados. Rev. bras. pesq. med. Biol., 6: 149-57, 1973.

87. \_\_\_\_\_; VIZIOLI, M.R.; GUTMARAES, A. Effects of siadenectomy and parotin hormone on the development of rat sponge-induced granulation tissue. Acta anat. 94: 22-29, 1976.
88. \_\_\_\_\_. Efeitos do parotin sobre a hiperglicemia, in corporação de glicose e consumo de O<sub>2</sub> pelo epidídimo de ratos normais e diabéticos. Piracicaba, 1979. (Tese (Livre Docência) - Faculdade de Odontologia de Piracicaba - UNICAMP).
89. TOMITA, T. A dynamic role of liver glycogen in alloxan diabetic rats. Endocr. Jap., 20(3): 243-8, 1973.
90. VIZIOLI, M.R. Macromolecular organization of rat sponge-induced granulation tissue as revealed by dichroism. Acta anat., 80: 73-81, 1971.
91. \_\_\_\_\_. Relação entre fosfomonoesterases e a síntese de colágeno e mucopolissacarídeos ácidos no tecido de granulação. Piracicaba, 1975. 61 p. (Tese (Livre Docência) - Faculdade de Odontologia de Piracicaba - UNICAMP).
92. \_\_\_\_\_; ALMEIDA, O.P. Effects of carnosine on the development of rat sponge-induced granulation I. general morphology and glycosaminoglycans histophotometry. Cell. molec. Biol., 23: 267-73, 1978.
93. \_\_\_\_\_; BOZZO, L.; VALDRIGHT, L. Alkaline phosphata-

- se activity and the development of rat sponge-induced granulation tissue. Acta anat., 83: 60-9, 1972.
94. VRACKO, R.; BENDITT, E.P. Restricted replicative life-span of diabetic fibroblast in vitro: its relation to microangiopathy. Federation Proc., 34: 68-70, 1975.
95. VREVEN, J.; LIEBERHERR, M.; VAES, G. The acid and alkaline phosphatases, inorganic pyrophosphatases and phosphoprotein in phosphatase of bone. II. Distribution in subcellular fractions of bone tissue homogenates and structure-linked latency. Biochim. Biophys. Acta, 293: 170-7, 1973.
96. YAMAGUCHI, T. On the relation of the endocrine functions and the protein metabolism. Clin. Endocrinol. (Japan). 2: 1022, 1954.
97. YUASA, H. Experimental studies on the influence of parotin on metabolism. Folia Endocr. Jap., 33: 315-21, 1957.
98. ZWILLING, E. Morphogenetic phases in development. Dev. Biol. Suppl., 2: 184-207, 1968.
99. WEISS, R.E.; REDDI, A.H. Influence of experimental diabetes and insulin on matrix-induced cartilage and bone differentiation. Am. J. Physiol., 238: E200 - E207, 1980.
100. \_\_\_\_\_; GORN, A.H.; NIMNI, M.E. Abnormalities in the biosynthesis of cartilage and proteoglycans in experimental diabetes. Diabetes, 30: 670-7, 1981.



101. WOESSNER, J.F. Jr.; BOUCEK, R.J. Connective tissue development in subcutaneously implanted polyvinyl sponge. Arch. biochem. biophys., 93: 95-109, 1961.