



UNICAMP

CARLOS ALBERTO CARRANZA LÓPEZ

“POSIÇÃO DO OSSO HIOIDE E SUA RELAÇÃO COM A
ATIVIDADE ELETROMIOGRÁFICA DOS MÚSCULOS
SUPRA-HIOIDEOS E INFRA-HIOIDEOS”

PIRACICABA

2012



UNIVERSIDADE ESTADUAL DE CAMPINAS
FACULDADE DE ODONTOLOGIA DE PIRACICABA

CARLOS ALBERTO CARRANZA LÓPEZ

“POSIÇÃO DO OSSO HIOIDE E SUA RELAÇÃO COM A ATIVIDADE
ELETROMIOGRÁFICA DOS MÚSCULOS SUPRA-HIOIDEOS E INFRA-
HIOIDEOS”

Orientador: Prof. Dr. Fausto Bérzin

DISSERTAÇÃO DE MESTRADO APRESENTADA A
FACULDADE DE ODONTOLOGIA DE PIRACICABA DA
UNICAMP PARA OBTENÇÃO DO TÍTULO DE MESTRE EM
BIOLOGIA BUCO-DENTAL NA ÁREA DE ANATOMIA.

Este exemplar corresponde à versão final
da Dissertação defendida pelo aluno Carlos Alberto Carranza López
e orientada pelo Prof. Dr. Fausto Bérzin.

Assinatura do orientador

PIRACICABA,

2012

FICHA CATALOGRÁFICA ELABORADA POR
JOSIDELMA F COSTA DE SOUZA – CRB8/5894 - BIBLIOTECA DA
FACULDADE DE ODONTOLOGIA DE PIRACICABA DA UNICAMP

C231p Carranza López, Carlos Alberto, 1975-
Posição do osso hioide e sua relação com a atividade
eletromiográfica dos músculos supra-hioideos e infra-hioideos /
Carlos Alberto Carranza López. -- Piracicaba, SP: [s.n.], 2012.

Orientador: Fausto Bérzin.
Dissertação (mestrado) - Universidade Estadual de Campinas,
Faculdade de Odontologia de Piracicaba.

1. Cinesiologia aplicada. 2. Biomecânica. I. Bérzin,
Fausto, 1940- II. Universidade Estadual de Campinas. Faculdade
de Odontologia de Piracicaba. III. Título.

Informações para a Biblioteca Digital

Título em Inglês: Hyoid bone position and the relationships with the
electromyography of the suprahyoid and infrahyoid muscles

Palavras-chave em Inglês:

Kinesiology applied

Biomechanics

Área de concentração: Anatomia

Titulação: Mestre em Biologia Buco-Dental

Banca examinadora:

Fausto Bérzin [Orientador]

Mirian Hideko Nagae

Alessandra Esteves Madruga

Data da defesa: 23-11-2012

Programa de Pós-Graduação: Biologia Buco-Dental



UNIVERSIDADE ESTADUAL DE CAMPINAS
Faculdade de Odontologia de Piracicaba



A Comissão Julgadora dos trabalhos de Defesa de Dissertação de Mestrado, em sessão pública realizada em 23 de Novembro de 2012, considerou o candidato CARLOS ALBERTO CARRANZA LÓPEZ aprovado.

A handwritten signature in blue ink, appearing to read "Fausto Berzin".

Prof. Dr. FAUSTO BERZIN

A handwritten signature in blue ink, appearing to read "Alessandra Esteves Madruga".

Profa. Dra. ALESSANDRA ESTEVES MADRUGA

A handwritten signature in blue ink, appearing to read "Mirian Hideko Nagae Espinosa".

Profa. Dra. MIRIAN HIDEKO NAGAE ESPINOSA

Dedicatória

A meu pai (*in memoriam*), sinônimo de trabalho, que sempre teve forças para lutar por ver seus filhos profissionais. Pai, este trabalho é parte do fruto de seu esforço. Obrigado por ter sido quem foi.

A minha mãe, exemplo de carinho e compreensão que me deu suporte e trabalhou a meu lado dando tudo neste maravilhoso caminho do conhecimento. Mãe, eu te amo.

Agradecimento Especial

A Deus, quem dá a cada um de nós a oportunidade de ser feliz todos os dias. Tudo existe graças a Ele, e é Ele quem permite realizar os nossos sonhos.

Ao Doutor Fausto Bérzin, “meu pai Brasileiro” por ter mudado o caminho da minha vida ao me dar a oportunidade de crescer, por ter confiado em mim para trabalhar com ele, por ser exemplo e modelo para minha vida, por nos ensinar além das coisas acadêmicas e por ter formado uma família maravilhosa com seus filhos da FOP, meus irmãos, que fizeram do Brasil minha segunda casa.

À doutora Graça, pelo imensurável carinho, pelo apoio constante, pelas alegrias compartilhadas e por me permitir ajudar ao professor em tudo o que está ao meu alcance. Muito obrigado professora, a senhora também sempre está presente no meu coração.

Agradecimentos

Ao professor Marcelo, pela grande amizade e ensinamentos oferecidos durante a análise dos dados estatísticos.

Ao Professor Romel Watanabe, por ter me ajudado desde o início deste sonho, obrigado professor pelo seu apoio incondicional.

A meus irmãos Brasileiros, Camila, Vinicius e Valério, sempre estiveram presentes na realização deste trabalho e sempre estarão presentes pelo resto da minha vida.

A Marta, Liege, Gustavo, Fredrericico, Marília, Fabio, João, Wanderley, Polliane, Polyanne, Bárbara e Elisa, por fazer deste caminho uma constante alegria, sem vocês tudo teria sido muito difícil.

Aos meus irmãos peruanos, Cesar, José, Erika, Laura, Gina, Rosario, Maribel, Jonny, Jorge, Daniel, por terem mantido nosso querido Peru bem perto e por terem sido meu sustento emocional. Obrigado pelos inesquecíveis momentos.

A equipe da SOBEC, Doutor Eduardo, Doutora Mirian, Doutora Delaine, Doutora Claudia, Doutor Marcelo, Doutor Alcimar por ter me ensinado o trabalho em equipe e ter me despertado uma grande paixão pela Eletromiografia.

“Educação é uma descoberta progressiva de nossa
própria ignorância.”

Voltaire

Resumo

O osso hioide é um osso em forma de U que não se articula com nenhum outro osso, se localiza na parte anterior do pescoço e participa em funções importantes como deglutição, fala, mastigação e respiração. Para se manter estável, o osso hioide está suspenso por ligamentos, fascias e músculos. Diversos estudos em pessoas sem problemas dentários, esqueléticos nem funcionais demonstraram que o osso hioide localiza-se numa posição mais inferior nos homens que nas mulheres, mas nem sempre em todos os homens está nesta posição. O objetivo deste trabalho foi determinar se a posição do osso hioide tem relação com a atividade eletromiográfica dos músculos supra-hioideos e infra-hioideos. Foram selecionados voluntariamente 16 homens classe I esquelética, sem problemas de disfunção temporomandibular, sem problemas visuais ou de respiração oral. Para avaliar a posição do osso hioide foram tomadas radiografias laterais em posição natural da cabeça de todos os voluntários e foi avaliado o triângulo hioideo. Para determinar a posição vertical do osso hioide, considerou-se a altura do triângulo hioideo, valores menores a 3,4 mm foi considerado como posição superior do osso hioide (Grupo HS) e valores maiores a 4,6 mm como posição inferior do osso (Grupo HI). A atividade dos músculos supra-hioideos e infra-hioideos foi avaliada por meio da eletromiografia nas seguintes condições: repouso, isometria, protrusão, ápice da língua sobre o palato mole e deglutição. A comparação da raiz média quadrada (RMS) entre os grupos mostrou diferença significativa apenas para o movimento de protrusão. Este resultado poderia indicar uma maior sensibilidade dos fusos neuromusculares dos músculos supra-hioideos frente ao alongamento no grupo HS. Conclui-se que os voluntários que tem o osso hioide numa posição superior apresentaram maior atividade dos músculos supra-hioide quando realizaram o movimento de protrusão.

Palavras chave: Posição do osso hioide, eletromiografia, músculos supra-hioideos, músculos infra-hioideos.

Abstract

The hyoid bone is a U-shaped bone and does not articulate with any other bone. He is located in front of the neck and participates in important functions such as swallowing, speaking, chewing and breathing. To remains stable, he is suspended by ligaments, fascia and muscles, as supra-hyoid and hyoid infra-hyoid muscles. Several studies in people without dental, skeletal or functional problems showed that hyoid bone is located in a lower position in men than in women, but not always he is in this position in all men. The aim of this study was to determine if the position of the hyoid bone interfere in electromyography activity of the supra hyoid and infra hyoid muscles. We selected voluntarily, 16 men skeletal Class I, without DTM, visual or mouth breathing problems. To assess the hyoid bone position were taken lateral radiographs of all volunteers and was assessed the hyoid triangle, too. To determine the vertical position of hyoid bone, it was considered the height of the hyoid triangle; values less than 3.4 was considered as upper position of the hyoid bone (Group UH) and values greater than 4.6 as lower position of the hyoid bone (Group LH). The activity of the supra hyoid and infra hyoid muscles were assessed by electromyography in following conditions: rest, isometrics, protrusion, tongue tip on the soft palate and swallowing. The comparison of the root mean square (RMS) between the groups showed a significant difference only for the movement of protrusion. This result could indicate a greater sensitivity of the neuromuscular spindles of supra hyoid muscles. We concluded that the volunteers that have upper position of hyoid bone showed higher activity of supra hyoid muscle when performed the protrusion movement.

Keywords: hyoid bone position, electromyography, suprahyoid muscle, infrahyoid muscle.

SUMÁRIO

1 INTRODUÇÃO	1
2 REVISÃO DA LITERATURA	3
2.1 Cefalometria em posição natural da cabeça	3
2.2 Osso hióide	4
2.3 Eletromiografia dos músculos supra-hioideos e infra-ioideos	8
2.4 Apneia do sono	12
3 PROPOSIÇÃO	14
4 MATERIAL E MÉTODOS	15
4.1 População e amostra	15
4.2 Instrumentação	16
4.2.1 Ficha de história clínica	16
4.2.2 Exame miofuncional orofacial, avaliação da aeração nasal e RDC/DTM	16
4.2.3 Telerradiografia em Posição natural da cabeça	19
4.2.4 Exame eletromiográfico	24
4.2.5 Análise estatístico	27
5 RESULTADOS	28
6 DISCUSSÃO	39
7 CONCLUSÃO	42
REFERÊNCIAS	43
ANEXO	60

1 INTRODUÇÃO

O hioide é um osso único, em formato de U, que tem por característica não se articular a outro osso. Segundo Bibby & Preston 1981 “ele se encontra suspenso na parte anterior do pescoço”. Para que se mantenha suspenso apresenta a inserção de músculos que possuem origem na língua, faringe, escápula e esterno, sendo também todas estas estruturas responsáveis pelo seu posicionamento. É também mantido fixo por uma série de estruturas como ligamentos, fásCIAS e particularmente pelos músculos supra-hioideos e infra-hioideos. Sendo os músculos supra-hioideos aqueles que estão acima do osso hioide e os músculos infra-hioideos aqueles que ficam abaixo dele.

Estudos em sujeitos sem comprometimentos nas funções orais, como deglutição e respiração e sem desvios dentários e esqueléticos, concluíram que a posição do osso hioide nos homens fica mais abaixo do que nas mulheres (Kollias & Krogstad, 1999). Entretanto, outros trabalhos mostraram que nem todos os homens possuem o osso hioide nesta posição (Sahin Sağlam & Uydas, 2006).

A causa da posição mais baixa do osso hioide foram as seguintes segundo alguns autores:

Mecanismo de compensação para evitar o colapso da faringe (Graber, 1978). Por exemplo, em um paciente classe II esquelética a posição retruída da mandíbula levaria consigo para trás todas as estruturas supra-hioideas incluindo o próprio hioide o que diminuiria as via aérea. Como mecanismo compensatório e para evitar o fechamento da via aérea o osso hioide deve se situar mais baixo.

A necessidade de descida deste osso para a boa deglutição e fala (Lieberman *et al.*, 2001). Nos homens a voz mais grave exige um maior espaço para sua ressonância.

Consequência do aumento do tamanho da língua (Chi *et al.*, 2011). Neste caso o osso hioide desce para dar maior espaço à língua dentro da cavidade bucal.

Devido a um desequilíbrio de tensão muscular entre os músculos supra-hioideos e infra-hioideos (Pae *et al.*, 2004).

É bem conhecido que a posição inferior do osso hioide pode predispor à obstrução das vias aéreas superiores e causar a síndrome da apneia e hipopnéia obstrutiva do sono (SAHOS) (Pae *et al.*, 2008).

Um dos métodos mais utilizados para verificar a posição do osso hioide é a cefalometria. Considerada a ciência que tem como objetivo efetuar e analisar uma série de medidas do crânio e da face sobre uma radiografia especialmente tomada para este fim (Maia, 1988), a cefalometria permite também o estudo de algumas estruturas do pescoço, assim como do osso hioide (Bibby & Preston, 1981).

A posição natural da cabeça (PNC) é considerada uma posição natural, do dia a dia, assim a avaliação cefalométrica em PNC pode reproduzir as características naturais, das estruturas anatômicas como vias aéreas e posição do osso hioide.

Para padronizar a posição da cabeça durante as tomadas radiográficas é utilizado o cefalostato que é um aparelho pertencente ao equipamento de Raios X. Sua finalidade é a estabilização da cabeça numa distância determinada. O cefalostato estabiliza a cabeça utilizando 3 pontos de apoio: 2 hastes de ouvido que entram nos poros acústicos externos e um nâsion que vai apoiado logo abaixo da glabella.

Estudos determinaram que quando a cabeça é estabilizada com o cefalostato, a posição é forçada e deixa de ser natural. Foram Solow & Tallgren (1971) e Siersbaek-Nielsen & Solow (1982), quem propuseram um protocolo de tomada radiográfica lateral nesta posição sem a influência do cefalostato.

“A eletromiografia (EMG) é uma ferramenta que permite o estudo da função muscular, através da informação dos sinais elétricos emanados dos músculos” (Basmajian & De Luca, 1985). Esta permite estudar a cinesiologia de grupos musculares estriados, cuja ação necessita ser harmoniosa, pois agem em geral em conjunto para produzir um movimento de parte de um organismo, para acelerar ou retardar esse movimento, ou mesmo manter a posição estática, do todo ou de parte desse organismo (Berzin & Sakai, 2004).

Atualmente existem muitas pesquisas que avaliam a posição do osso hioide mediante análises cefalométricas e tomográficas (Valenzuela *et al.*, 2005, Abramson *et al.*, 2010), porém não existem estudos que relacionem a posição deste osso com a atividade eletromiográfica dos músculos supra-hioideos e infra-hioideos.

2 REVISÃO DA LITERATURA

A revisão da literatura do presente trabalho foi organizada em quatro partes:

2.1 Cefalometria em posição natural da cabeça.

2.2 Osso hioide.

2.3 Eletromiografia dos músculos supra-hioideos e infra-hioideos.

2.4 Apneia do sono.

2.1 Cefalometria em posição natural da cabeça

A posição natural da cabeça (PNC) é a posição em que uma pessoa fica no dia a dia e corresponde a uma posição padronizada e reproduzível (Pereira *et al.*, 2010). É preferida por alguns clínicos por ter uma referência externa (vertical e horizontal verdadeira) ao invés de uma referência interna (linhas de referências intracranianas são significativamente variáveis), a partir da qual se podem fazer os diferentes estudos cefalométricos.

Em diversos estudos foi demonstrado que as medidas cefalométricas em radiografias tomadas em posição natural da cabeça foram estáveis e reproduzíveis ao longo do tempo quando comparadas considerando como referência o plano de Frankfurt paralelo ao chão (Torres *et al.*, 2006).

Para obter a PNC existem duas técnicas principais:

Uma é pedindo para o paciente sentir sua própria posição natural da cabeça, assim a posição da cabeça é definida pela informação proprioceptiva, de músculos e ligamentos e possivelmente também do sistema vestibular. Esta posição é obtida pedindo para o paciente ficar em pé e fazer extensão e flexão da cabeça diminuindo a amplitude até chegar a uma posição como de costume, sendo denominada posição de *auto balance* (Solow B & Tallgren A, 1971).

A outra técnica é baseada em sinais visuais de alguma referência externa. Assim o indivíduo coloca a cabeça numa posição natural ao tempo que está olhando suas próprias

pupilas num espelho oval colocado na frente do paciente, sendo denominada *posição com espelho* (Siersbaek-Nielsen & Solow, 1982). Esta segunda técnica deve ser feita logo que o paciente tenha chegado primeiro à posição de *auto balance*. O espelho deve ter formato oval para evitar que o paciente utilize as margens laterais ou superior e inferior de um espelho convencional como referências das linhas verticais e horizontais e assim mude a posição da cabeça dele.

Uma terceira técnica seria a combinação de ambas.

Para manter a estabilidade da cabeça durante a tomada radiográfica, é utilizado o cefalostato, aparelho que apresenta três estruturas que vão segurar a cabeça do paciente. Duas são as olivas auriculares que são inseridas nos meatos acústicos externos e uma terceira é o posicionador náson que deve ser situado abaixo da glabella.

Greenfield *et al.* (1989), fez um estudo com 33 voluntários, tomando radiografias laterais com e sem a colocação das olivas auriculares dentro dos meatos acústicos externos e demonstrou que pela razão da colocação das olivas nos meatos acústicos externos, muda a posição da cabeça o que indica que o modo de utilizar as olivas auriculares pode influenciar a postura da cabeça e a posição do osso hioide.

2.2 Osso hioide

O osso hioide é um osso impar, médio, simétrico localizado na parte anterior do pescoço. Tem forma de letra U sendo sua face externa convexa e sua face interna côncava. É formada por 5 partes: uma média chamada corpo e 4 prolongamentos, dois de cada lado, chamados cornos. Os posteriores são os maiores e os anteriores, menores (Terçarolli *et al.*, 2007). Ele está suspenso por músculos, ligamentos e fâscias originados na mandíbula, base do crânio e do pescoço (Rocabado, 1984).

Os músculos que originam ou se inserem no osso hioide são: genio-hioideo, milo-hioideo, digástrico, estilo-hioideo, omo-hioideo, esterno-hioideo, tiro-hioideo, constritor médio da

faringe e hioglosso. Os ligamentos que se fixam ao osso hioide são: estilo-hioideo, hio-epiglótico e tiro-hioideo médio. A membrana tiro-hioidea e o esqueleto fibroso da língua formado pelo septo lingual e membrana hioglossa são também estruturas com fixação no osso hioide (Bérzin 2005b).

O osso hioide participa em diversas funções do sistema estomatognático como, por exemplo, a deglutição, a mastigação assim como também na fala (Terçarolli *et al.*, 2007).

Na deglutição, durante a passagem do bolo alimentício desde a parte oral da faringe até a parte laríngea da faringe, é necessário um movimento anterosuperior do osso hioide para abrir o esfíncter esofágico superior e também garantir o fechamento do ádito laríngeo pela cartilagem epiglote. Desta maneira evita-se o ingresso dos alimentos para dentro da via respiratória. Esta elevação do osso hioide ocorre pela contração dos músculos supra-hioideos (Pearson *et al.*, 2012).

Durante a mastigação, na fase de abertura da boca é importante que o osso hioide esteja fixado pelos músculos infra-hioideos para que possam agir os músculos supra-hioideos e a mandíbula desça (Manns & Diaz, 1995).

Para determinar a posição do osso hioide Bibby & Preston (1981) propuseram o estudo do triângulo hioideo numa telerradiografia lateral (Figura 1). Este triângulo está formado por pontos localizados perto do osso hioide evitando assim referências anatômicas distantes e até pontos de referências ósseas que são variáveis e possam resultar em alterações posturais do osso hioide. Os três pontos que formam o triângulo hioideo são: C3ia, ponto mais anterior e inferior do corpo da terceira vértebra cervical, Rg, retrognation, ponto mais posterior e inferior da sínfise mentoniana e ponto H, hoidal, ponto mais superior e anterior do osso hioide. Estes três pontos formam então o triângulo hioideo que tem como base os pontos C3ia e Rg, sendo o ponto H a altura do triângulo.

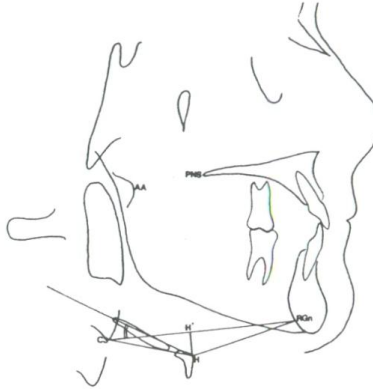

Figura 1-Triângulo hioideo

Fonte: Bibby & Preston (1981)

A posição do osso hioide é normal quando o ponto H está localizado a $4\pm 0,6$ mm em relação à base do triângulo (Armijo-Olivo *et al.*, 2006). Logo, se a distância do ponto H for menor que 3,4 mm o osso estaria numa posição superior e se fosse maior que 4,6 mm estaria numa posição inferior.

Estudos determinaram que a posição do osso hioide é influenciada pelos seguintes fatores:

Classe esquelética: pacientes classe II apresentam, em sua maioria, o osso numa posição inferior e isso acontece porque ao ficar a mandíbula numa posição mais posterior, as estruturas supra-hioideas e o osso hioide também se localizam mais posteriormente. O intuito de evitar o comprometimento das vias aéreas o osso hioide vai descer a fim de ficar numa posição inferior (Graber, 1978). Outro exemplo desse caso são os pacientes que foram submetidos a cirurgias ortognáticas de classe III para classe I, o qual ao serem avaliados radiograficamente antes e depois da cirurgia observaram-se mudanças de altura na posição deste osso (Foltán *et al.*, 2009).

Tipo facial: a posição do osso hioide é influenciada também pelo tipo facial. Em pessoas com tipo facial dolicofacial (face longa) foi determinado que a posição do osso é mais inferior, e em pessoas com tipo facial braquifacial (face curta) o osso tem uma posição mais superior (Pae *et al.*, 2008).

Ângulo crânio-vertebral: é o ângulo que indica o grau de flexão ou extensão da cabeça em relação à coluna cervical. Este ângulo é formado por dois planos: um deles é o plano Mg Gregor que une o ponto ENP (Espinha Nasal Posterior) com o ponto C0 (parte mais inferior do osso occipital). O outro é o plano odontóide que é formado pela união dos pontos C2ai (ponto mais anterior e inferior da segunda vértebra cervical) com o ápice do processo odontóide. O valor médio deste ângulo é $101 \pm 5^\circ$. Um valor menor que 96° indica uma rotação posterior ou extensão da cabeça; e um valor superior a 106° indicaria uma rotação anterior ou flexão da cabeça (Rocabado, 1984). Mas, Valenzuela *et al.* (2005) num estudo com 50 voluntários demonstrou que não existe relação do grau de flexão ou extensão da cabeça com a posição do osso hioide.

Curvatura cervical: Uma vez que o osso hioide está associado às estruturas que se relacionam com o pescoço, como a fáschia cervical, a posição do hioide também vai depender do grau de curvatura cervical. Sendo que quanto maior a retificação ou inclusive se estiver invertida a lordose cervical, a posição do osso hioide será mais superior (Rocabado, 1984).

Pacientes respiradores bucais e pacientes com apneia do sono: Cuccia *et al.* (2008) avaliando a posição do osso hioide em 35 pacientes respiradores bucais encontrou uma localização mais inferior deste osso nestes tipos de pacientes.

Posição anterior da cabeça ou FHP (Forward head position): a posição anterior da cabeça é característica dos pacientes que apresentam dificuldade para a passagem de ar pelas vias aéreas superiores como, por exemplo, crianças respiradoras bucais (Corrêa & Bérzin, 2007) e pacientes com apneia obstrutiva do sono (Solow, 1996). Esta posição é um reflexo para manter as vias aéreas permeáveis que começa com a extensão da cabeça afastando deste modo a base da língua e o palato mole da coluna cervical (Solow *et al.*, 1996).

No caso dos respiradores bucais, pela razão de respirar pela boca, os pacientes podem ter uma posição inferior da mandíbula e conseqüente liberação de tensão dos músculos supra-hioideos, produzindo uma deslocação inferior e posterior do osso hioide e um estreitamento da faringe. Logo, para adaptar essas mudanças a cabeça assume uma posição anterior e

como consequência aumento de tensão dos músculos supra-hioideos que vão movimentar passivamente o osso hioide para uma posição mais superior no pescoço (Chaves *et al.*, 2010).

Nos pacientes com apneia obstrutiva do sono, como a extensão da cabeça compromete o eixo visual, precisam colocar a cabeça para frente (FHP) para manter o olhar horizontal (Ozbek *et al.*, 2010).

Alguns estudos relacionaram a posição anterior da cabeça com a posição do osso hioide e demonstraram que existe só uma correlação em sentido ântero-posterior, porém não existe uma correlação vertical.

2.3 Eletromiografia dos músculos supra-hioideos e infra-hioides.

“A eletromiografia é uma ferramenta que permite o estudo da função muscular, através da informação dos sinais elétricos emanados pelos músculos” (Basmajian & De Luca, 1985).

É sabido que a membrana das células musculares (sarcolema) apresenta um potencial de membrana em repouso que é negativo no seu interior. Quando acontece o estímulo nervoso pela liberação do neurotransmissor Acetil-colina do neurônio motor alfa, os receptores nicotínicos do sarcolema são estimulados e como consequência ocorre a abertura do canal para o ingresso de sódio (Na^+) na célula muscular. Este ingresso de sódio vai produzir um potencial de ação, que se espalha, deixando positiva a parte interna da membrana celular. Esta mudança de carga é captada pelos eletrodos de superfície que são as estruturas encarregadas da captação do sinal eletromiográfico (Guyton & Hall, 2006).

Uma unidade motora abrange um neurônio e todas as fibras musculares (células musculares) inervadas por ele. Durante uma contração muscular, segundo a demanda de força necessária, estão sendo recrutadas diferentes quantidades de unidades motoras. É a soma total da atividade elétrica destas unidades motoras recrutadas que são finalmente captadas pelos eletrodos e vão originar o sinal original (Bérzin & Sakai 2004).

Dois domínios principais são utilizados para a avaliação eletromiográfica: o domínio da frequência e o domínio do tempo (Basmajian & De Luca, 1985).

A ativação das unidades motoras originam um sinal de 20 a 500 Hertz (Hz) de frequência em média. Então, é necessário programar o eletromiógrafo para captar apenas as frequências de 20 a 500 Hz, o que é chamado de filtro passa banda. O filtro passa banda compreende dois componentes: filtro passa alta que é o filtro que deixa passar todas as frequências acima de 20 Hz e o filtro passa baixa que deixa passar as frequências abaixo de 500 Hz (Marchetti & Duarte, 2006).

A análise da frequência em EMG permite avaliar a fadiga muscular periférica após um tempo de contração mantida. É sabido que durante a fadiga diminui a frequência de estímulos para a contração muscular e este processo pode ser observado por meio da EMG ainda antes da incapacidade para manter a contração muscular (Ng *et al*, 1996).

A análise no domínio do tempo apresenta várias formas de avaliação, sendo a mais comum a análise da amplitude por meio do Root Mean Square (RMS) (Basmajian & De Luca, 1985) que indica a raiz quadrada da média aritmética dos quadrados de cada valor do sinal bruto, (Figura 2).

$$(1)x_{\text{rms}} = \sqrt{\frac{1}{N} \sum_{i=1}^N x_i^2} = \sqrt{\frac{x_1^2 + x_2^2 + \dots + x_N^2}{N}}$$

Figura 2-Fórmula do RMS

Fonte: Basmajian & De Luca, 1985.

Os músculos supra-hioideos e infra-hioideos são dois grupos musculares localizados acima e abaixo do osso hioide respectivamente (Figura 3).

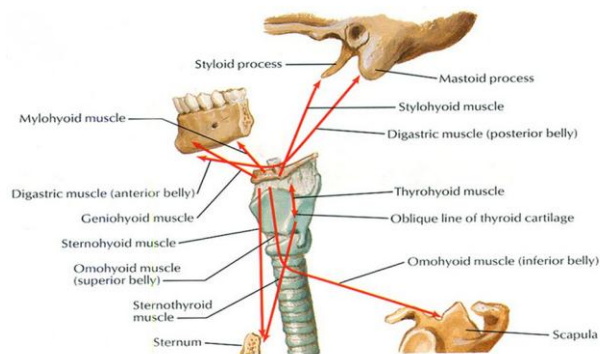


Figura 3 - Músculos supra-hioideos e infra-hioideos. Fonte-Netter, 2008

Os músculos supra-hiódeos são o gênio-hioideo, milo-hioideo, digástrico e estilo-hióideo. As origens, inserção e função destes músculos estão na figura 4.

Músculo	Origem	inseção	função
Milo-hioideo	linha milo-hioidea	rafe milo-hióidea e corpo do hióide	Eleva o osso hióide soalho da boca e língua, abaixa a mandíbula
Gênio-hióideo	Espinha mentoiana inferior	Corpo do hióide	Protrai o hióide ou abaixa a mandíbula
Digástrico	incisura mastóidea	fossa digástrica, o tendão intermediário prende-se pela alça digástrica ao osso hióide	Retrai e abaixa a mandíbula
Estilo-hióideo	Processo estilóide	Osso hióide	Puxa o hióide para cima e para trás

Figura 4- Músculos supra-hioideos

Os músculos infra-hioideos são o omo-hioideo, esterno-hioideo, esterno-tireóideo e tireo-hioideo. As origens, inserção, função e inervação destes músculos estão na figura 5.

Músculo	Origem	inseção	função
omo-hióideo	Ventre inferior: borda superior da escápula.	Ventre inferior: tendão intermediário.	Baixa e puxa levemente para trás o osso hióide e laringe.
	Ventre superior: tendão intermediário.	Ventre superior: corpo do hióide.	
esterno-hióideo	Manúbrio do esterno e parte medial da clavícula.	Corpo do osso hióide.	Baixa e puxa levemente para trás o osso hióide e laringe.
esternotireóideo	Manúbrio do esterno e primeira cartilagem costal.	Lâmina da cartilagem tireóide da laringe.	baixa o osso hióide e a cartilagem tireóide.
tireo-hióideo	Lâmina da cartilagem tireóide da laringe.	Corpo do osso hióide.	Baixa o osso hióide.

Figura 5- Músculos supra-hioideos

Os músculos supra-hioideos e infra-hioideos foram pouco estudados até agora.

Bérzin (1995a) avaliou a atividade eletromiográfica do músculo esterno-hioideo e ventre anterior do digástrico durante movimentos mandibulares, utilizando dois eletrodos monopolares, um de agulha e outro de superfície para cada músculo, chegando à conclusão que a maior atividade eletromiográfica de ambos os músculos foi durante o movimento de abertura da boca.

Bérzin (1995b) com a mesma metodologia avaliou a atividade desses músculos durante movimentos da cabeça e língua, chegando à conclusão que eles não participam nos movimentos da cabeça, que a maior atividade do músculo esterno-hioideo foi durante a colocação da ponta da língua no palato mole, e a maior atividade do ventre anterior do digástrico foi durante o movimento de protrusão da língua.

Castro *et al.* (1999), avaliando a atividade eletromiográfica do ventre superior do músculo omo-hioideo e ventre anterior do músculo digástrico durante movimentos da língua e da cabeça, observou que a maior atividade eletromiográfica de ambos os músculos foi durante a colocação da ponta da língua no palato mole, e também observou que eles não participam durante o movimento da língua.

Vaiman *et al.* (2004), estudando a deglutição por meio da EMG de superfície dos músculos supra-hioideos e infra-hioideos em voluntários saudáveis de diferentes faixas etárias chegou à conclusão que não existe diferença da duração da atividade muscular entre homens e mulheres. Entretanto, a duração da fase de reflexo da deglutição mostra um leve incremento com a idade, sendo significativo o aumento nos pacientes com mais de 70 anos.

Miralles *et al.* (2006) observou a atividade dos músculos supra-hioideos e infra-hioideos, com EMG de superfície, em voluntários saudáveis com dentição natural, suporte molar bilateral, ausência de contato posterior durante a protrusão e com o paciente em pé e em decúbito lateral. Observou que teve uma grande atividade dos músculos supra-hioideos durante a contração voluntária máxima (em máxima intercuspidação) e a atividade deste grupo muscular foi similar em ambas as posições do corpo. Obteve também grande

atividade dos músculos infra-hioideos no movimento partindo da máxima intercuspidação fazendo protrusão com contato dental até chegar a borda a borda.

Pearson *et al.* (2011), utilizando cadáveres fez um estudo de quais músculos participam no movimento do osso hioide durante a deglutição e chegou à conclusão que o músculo genio-hioideo é o principal músculo que leva para frente o osso hioide, e o músculo milohioideo é o principal músculo que levanta o osso hioide.

2.4 Apneia do sono

A síndrome de apneia e hipopnéia obstrutiva do sono (SAHOS) é uma desordem respiratória relativa ao sono, caracterizada por ronco e obstrução repetitiva parcial (hipopneia) ou completa (apneia) das vias aéreas durante o sono. Estas obstruções das vias aéreas podem causar recorrentes despertares durante o sono resultando em sono diurno excessivo, dano neurocognitivo, alto risco de acidentes trânsito e problemas cardiovasculares (Doff *et al.*, 2009).

A severidade da SAHOS é usualmente expressada pelo índice de apneia e hipopneia (IAH), que vem a ser o número de apneias e hipoapneias por hora de sono. O SAHOS pode ser classificado em leve, (AHI: 5-15), moderada (AHI: 15-30) e severa (AHI > 30).

A confirmação do diagnóstico da SAHOS é a Polissonografia, que é um termo genérico que se refere ao registro simultâneo de algumas variáveis fisiológicas durante o sono, reunindo diversos exames em um só, tais como: eletroencefalograma, eletrooculograma, eletromiografia (submentoniana e tibial), eletrocardiograma, fluxo aéreo (nasal e oral), frequência respiratória (torácica e abdominal), movimento do tórax e abdômen, pH esofágico, som traqueal, tumescência peniana, outros movimentos corporais, gases sanguíneos (Saturação de oxigênio, concentração de dióxido de carbono) e temperatura corporal dentre outras. (Caldas *et al.*, 2009).

Johns (1991) propôs a escala de sonolência de Epworth (ESE). A ESE foi desenvolvida para mensurar a sonolência diurna em pessoas com suspeita de distúrbios do sono. Os

valores da ESE variam de 0 a 24 com os escores mais baixos indicando redução da sonolência diurna e os escores elevados indicando aumento da sonolência diurna.

Outros exames diagnósticos como as radiografias laterais, tomografias e ressonâncias magnéticas são úteis para a avaliação das vias aéreas (Lowe *et al.*, 1996; Sung *et al.*, 2006).

As radiografias laterais fornecem informação do comprimento e largura do palato mole, posição do osso hioide e a amplitude das vias aéreas. Pae *et al.*, (1997) descobriu que quanto maior o comprimento da faringe em posição supina, maior será a velocidade da passagem de ar uma vez que o mesmo volume de ar tem que passar na mesma duração da respiração. A corrente de ar mais rápida gera uma maior pressão negativa intraluminal tornando a faringe mais colapsável.

Para melhorar a permeabilidade das vias aéreas durante o sono existe uma variedade de opções de tratamentos, variando desde não invasivos até tratamentos cirúrgicos. A Pressão positiva contínua nas vias aéreas (CPAP, do inglês Continuous Positive Airway Pressure) é geralmente considerada o tratamento de primeira eleição em casos severos de SAHOS (Caldas *et al.*, 2009). Terapias com aparelhos orais de avanço mandibular são uma alternativa efetiva principalmente nos casos leves e moderados (Johal *et al.*, 2007). Atualmente o tratamento fonoaudiológico de exercícios orofaríngeos vem dando bom resultados nos casos de apneia moderada (Guimarães *et al.*, 2009).

3. PROPOSIÇÃO

A proposta desta pesquisa é avaliar se existe relação entre a posição do osso hioide e a atividade eletromiográfica dos músculos supra-hioideos e infra-hioideos.

Estudar a atividade eletromiográfica dos músculos supra-hioideos e infra-hioideos e sua relação com a posição do osso hioide pode ajudar a entender melhor a fisiopatologia da síndrome da apneia e hipopnéia obstrutiva do sono e também poderia contribuir no avanço dos tratamentos já existentes.

4. MATERIAL E MÉTODOS

Este trabalho foi aprovado pelo comitê de ética em pesquisa da Faculdade de Odontologia de Piracicaba com número de protocolo 048/2011.

4.1 População e Amostra

Inicialmente foram avaliados 28 sujeitos do gênero masculino, com a faixa etária entre 18 e 35 anos e Índice de Massa Corpórea (IMC) com média de 24,66, mas foram selecionados só 16 deles que cumpriram os critérios de inclusão e exclusão.

Como *critérios de inclusão* os voluntários apresentaram boa saúde geral, oclusão classe I esquelética (segundo o cefalograma de Steiner) e suporte molar bilateral. *Foram excluídos* da amostra voluntários portadores de desordens auditivas, respiratórias, de deglutição e visuais (avaliados por meio de uma história clínica); disfunção temporomandibular (avaliada por um profissional calibrado utilizando o eixo I dos Critérios de Diagnóstico para pesquisa das disfunções Temporomandibulares - RDC/ DTM); indivíduos que apresentaram déficit cognitivo ou dificuldade de comunicação evidente e portadores de marca-passo ou implantes eletrônicos. Também foram excluídos da amostra indivíduos com história prévia de cirurgia ortognática, queimaduras ou cicatrizes na região da cabeça e pescoço.

Solicitou-se aos indivíduos a devida autorização escrita por meio do termo de consentimento livre e esclarecido para este estudo (Apêndice 1), fornecendo informações sobre os possíveis desconfortos ou riscos, obtenção dos benefícios da avaliação, assim como explicações sobre os procedimentos a serem realizados. Os dados antropométricos dos voluntários são amostrados na tabela 1.

Tabela 1-Medidas antropométricas dos voluntários estudados.

Variável	Idade	Peso	Estatura	IMC
Media	25,81	73,81	1,74	24,66
DP	5,19	8,49	0,07	1,44

DP: Desvio padrão.

4.2 Instrumentação

4.2.1 Ficha de História Clínica

Esta ficha permitiu avaliar os critérios de inclusão/exclusão do estudo além de caracterizar a amostra. Itens relacionados com problemas respiratórios, sono, deglutição audição e visão do exame miofuncional orofacial MBGR proposto por Genaro *et al.*, (2009) foram utilizados para a seleção dos voluntários. Também a escala de sonolência de Epworth proposta por Johns (1991) permitiu avaliar o grau de sonolência diurna (Apêndice 2).

4.2.2 Exame miofuncional orofacial, avaliação da aeração nasal e RDC/DTM

Na avaliação clínica foram utilizados itens (que possam influenciar na posição do osso hioide) do protocolo de avaliação do exame miofuncional orofacial MBGR proposto por Genaro *et al.*, (2009) (Apêndice 3). Os materiais utilizados na avaliação miofuncional orofacial são amostrados nas figuras 6 e 7.




Figura 6-Materiais utilizados durante a avaliação miofuncional orofacial.

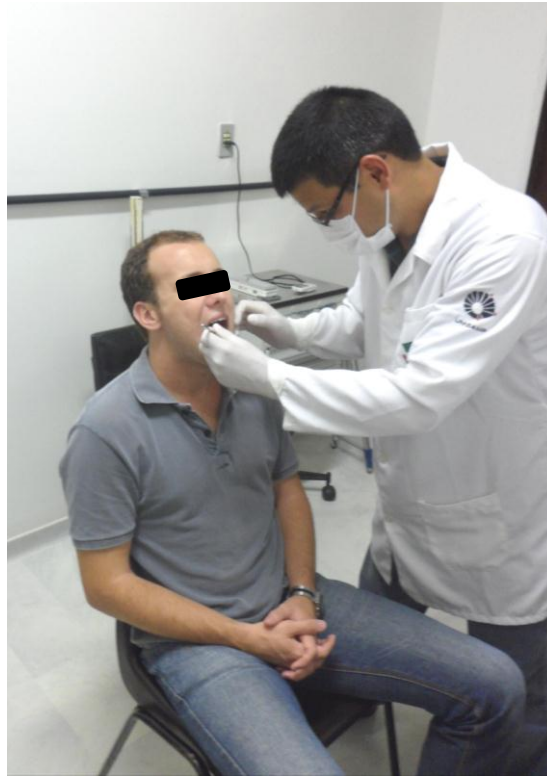

Figura 7-Avaliação Miofuncional orofacial

Para a avaliação da aeração nasal utilizou-se o Espelho milimetrado de Altmann (Figura 8). Foram seguidas as instruções de uso recomendados na embalagem, bem como no site de divulgação do produto (www.profono.com.br), segundo o seguinte protocolo:

- Avaliador em pé e o paciente na posição sentada.
- Verificar se o paciente não está resfriado.
- Pedir para o paciente assoar o nariz com força, assoando primeiro uma narina e depois a outra.
- Encostar o Espelho Nasal Milimetrado de Altmann logo abaixo do nariz, na altura da espinha nasal anterior, centralizado, em ângulo reto com o nariz.
- A cabeça do paciente também deve estar reta durante a avaliação.
- Garantir o vedamento labial do paciente.

-Manter o Espelho Nasal Milimetrado de Altmann abaixo do nariz e, após duas expirações, marcar a região embaçada com caneta de retroprojeter no próprio espelho.

Este espelho consiste numa placa metálica, com um lado reto e um lado com uma reentrância, de encaixe para o nariz, utilizado para quantificar a aeração nasal.

Após cada avaliação, o espelho de Altmann passou por um processo de assepsia utilizando algodão com uso do produto desinfetante, que evita o acúmulo de germes patogênicos no espelho. Só após este processo, realizou-se uma nova avaliação.

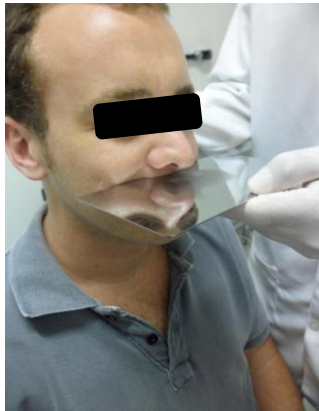

Figura 8-Avaliação da aeração nasal

Logo da avaliação com o espelho, o desenho foi transposto no papel milimetrado segundo a figura 9.




Figura.9-transposição da marca no espelho no papel milimetrado

O exame clínico segundo o RDC/DTM (eixo I e duas perguntas do questionário pertencente ao eixo II) proposto por Dworkin & LeResche (1992) foram aplicados a fim de descartar a presença de DTM (Anexo 1) (Figura 10).

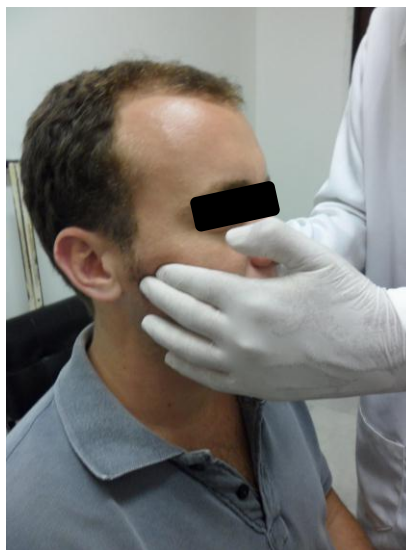

Figura 10-Avaliação RDC/DTM.

4.2.3 Telerradiografia lateral em posição natural da cabeça

Para a obtenção da telerradiografia lateral, foi utilizado o seguinte protocolo sugerido por Solow & Tallgren (1971) e Siersbaek-Nielsen & Solow (1982):

- Voluntário em pé e posicionado no cefalostato, com os pés afastados 10 cm, braços soltos ao lado do corpo e respirando tranquilamente. A partir dessa posição ele deve inclinar a cabeça para frente e para trás, diminuindo a amplitude, a fim de se conseguir uma posição de auto-equilíbrio (posição natural da cabeça - PNC).
- Se os *tragus cartilagosus* não se localizassem um centímetro atrás do plano vertical das olivas auriculares, o operador deveria colocar seu pé à frente ou atrás do paciente e pedir para que ele se movimentasse ligeiramente para frente ou para trás até encostar no pé do operador.
- A simetria foi ajustada tendo-se cuidado de não alterar o ângulo crânio cervical.

- As olivas auriculares foram colocadas aproximadamente a 1cm à frente do *tragus cartilagenosus*, em leve contato com a pele. Em seguida o posicionador *násion* foi adaptado levemente abaixo da glabella, a fim de alcançar uma estabilização no plano vertical. Desta forma, foram obtidos três pontos de contato, mantendo a PNC.
- O voluntário foi orientado a fazer leve contato com os dentes ocluídos em máxima intercuspidação, mantendo os lábios sem nenhuma tensão. Nessa posição, o voluntário respirou normalmente até se sentir confortável e relaxado.
- A linha vertical verdadeira foi obtida utilizando-se uma corrente metálica unida a um prumo, posicionados próximo à margem anterior do chassi porta-filme, aparecendo à frente do contorno do perfil dos tecidos moles.
- Após a checagem completa dos itens anteriores, e depois do voluntário ter expirado, obteve-se a telerradiografia em norma lateral (Figura 11).

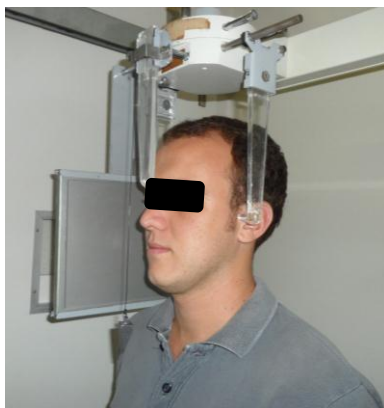

Figura 11-Telerradiografia em PNC

O aparelho de Raios X esteve localizado a 1,52 m de distância com a linha mediana do cefalostato e foi utilizado 75 Kv, 0,8 segundos de exposição e 20 miliampères para as tomadas radiográficas. Para a melhor observação do osso hioide e das vias aéreas, utilizou-se um filtro do próprio aparelho de Raios X ao nível da parte anterior do pescoço.

As telerradiografias foram digitalizadas com o uso de um scanner *HP Scanjet G4050*. Os pontos, traçados e mensurações foram realizados com o auxílio do software *Image J*, versão 1.45.

As telerradiografias permitiram determinar a posição vertical do osso hioide segundo o triângulo hioideo de Bibby e Preston (1981) (Figura 12).

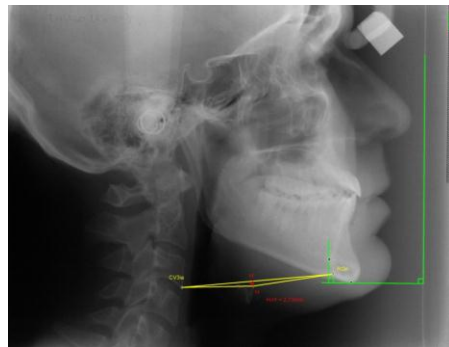


Figura 12-Avaliação do triângulo hioideo

Permitiram avaliar os ângulos **SNA**, **SNB** e **ANB** do cefalograma de Steiner. O ângulo **ANB** indicou a classe esquelética. (Figura 13).

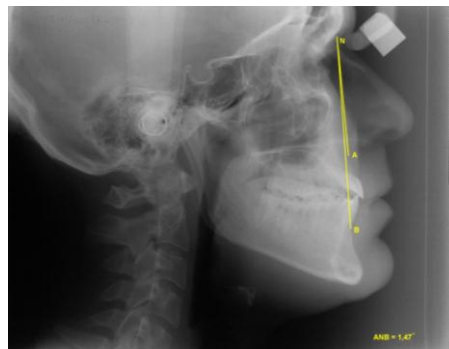


Figura 13-Avaliação do ângulo ANB.

Permitiram avaliar o tipo facial por meio do ângulo β (maior ângulo entre o plano mandibular e a linha vertical verdadeira) (Serrao *et al.* 2003) (figura 14).

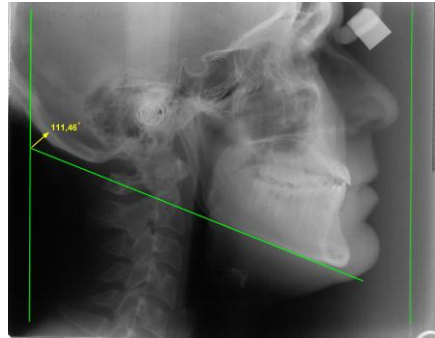


Figura 14-Avaliação do tipo facial.

E também os ângulos OPT(tangente do processo odontoide)-CVT(tangente das vertebra cervicais C2, C4) para avaliar a curvatura cervical e CVT-HOR (para avaliar a posição anterior da cabeça) segundo o cefalograma de Solow e Tallgren (1971) (Figura 15).

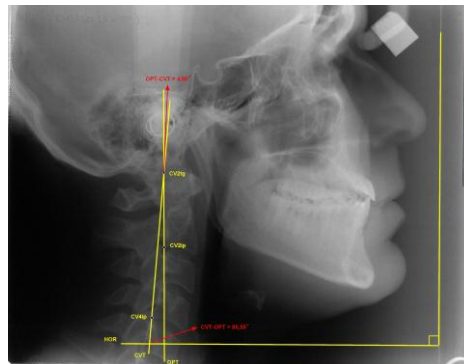


Figura 15-Avaliação da curvatura cervical e posição anterior da cabeça

Foram selecionados voluntários classe I esquelética e foi considerado como posição normal do osso hioide a altura do triangulo hioideo de 4 ± 0.6 mm (Armijo-Olivo *et al.*, 2006), de modo que ocorreria a posição superior do osso hioide se o valor fosse menor que 3,4 e posição inferior do osso caso fosse maior que 4,6.

Após a análise cefalométrica, a amostra foi dividida em dois grupos, todos com classe I esquelética:

Grupo posição superior do osso hioide (HS), 8 voluntários (figura 16).

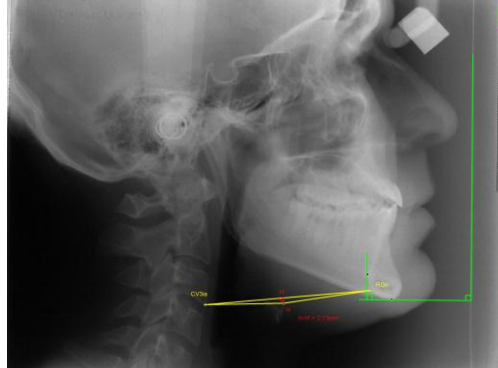


Figura 16-Posição superior do osso hioide

Grupo posição inferior do osso hioide (HI), 8 voluntários (Figura 17).

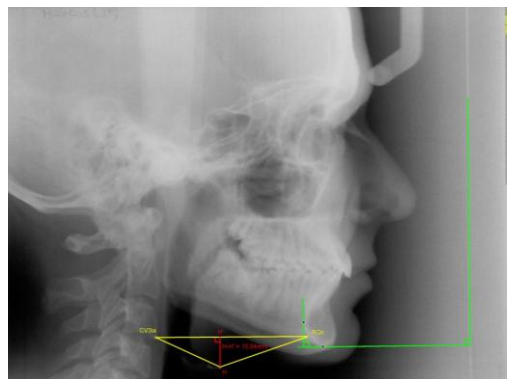


Figura 17-Posição inferior do osso hioide

Para se verificar o erro de método, os cefalogramas e todas as medidas obtidas das telerradiografias em PNC, foram repetidas pelo mesmo operador, dois meses após a primeira mensuração. Verificou-se, desta forma, a concordância entre as medidas pela correlação intra-classe.

Aplicou-se a fórmula de Dahlberg (Houston, 1983) (Figura 18), para avaliar o erro de método (reprodutibilidade) das medidas obtidas, obtendo o valor de 0,05 para a altura do triângulo hioideo, e valores entre 0,01 e 0,328 para as medias angulares.

$$\sqrt{\frac{\sum d^2}{2n}}$$

Figura 18-Fórmula de Dahlberg

d = diferença entre a 1ª e a 2ª medição:

n = número de repetições

Dahlberg considera significantes erros maiores que 1 mm ou 1.5 graus.

4.2.4 Exame Eletromiográfico

Para o registro do sinal eletromiográfico foram seguidas as normas do SENIAM (Surface ElectroMyoGraphy for the Non-Invasive Assessment of Muscles) e ISEK (International Society of Electrophysiology and Kinesiology), e foi utilizado o equipamento ADS1200 Lynx (Figura 19) com as seguintes características:

Doze canais.

Ganho variável de 1 até 16000.

Conversor PCI A/D com 16-bits de resolução.




Figura 19-EletromiógrafoADS1200 Lynx.

O eletromiógrafo foi calibrado para coletar com frequência de amostragem de 2000 Hz para cada canal e filtro passa banda de 20 a 1000 Hz, o sinal foi digitalizado e armazenado em computador.

Foram usados eletrodos descartáveis passivos bipolares feitos de Ag/AgCl, de formato circular duplo com 20 mm de distância inter eletrodos. O eletrodo de referência (terra) foi posicionado sobre a pele que recobre o osso esterno, logo abaixo da incisura jugular.

Previamente aos registros eletromiográficos, foi realizada a limpeza do local de fixação na pele com álcool a 70%. Para a captação do sinal dos músculos supra-hioideos os eletrodos foram posicionados três centímetros posteriormente e um centímetro lateralmente ao ponto mais inferior e central na base da mandíbula. Para os músculos infra-hioideos foram colocados em ambos os lados da proeminência laríngea, um centímetro lateralmente à linha mediana anterior (Miralles *et al.*, 2006) (Figura 20).

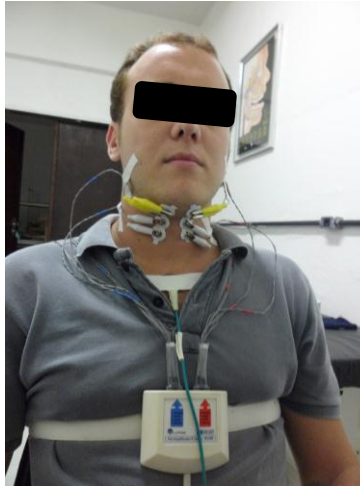

Figura 20-Localização dos eletrodos.

Os registros eletromiográficos dos músculos supra-hioideos e infra-hioideos foram realizados mediante três repetições de 10 segundos cada uma, com três minutos de repouso entre elas, nas seguintes avaliações:

- Repouso
- Isometria
- Protrusão
- Ápice da língua sobre o palato mole
- Deglutição

O registro dos sinais eletromiográficos foram feitos com ajuda do software AqDados 7.02. A visualização e o processamento dos sinais foram feitos com o software AqDAnalysis 7.

Em repouso, isometria, protrusão e ápice da língua sobre o palato mole foram janelados os 4 segundos centrais do sinal dos dez segundos coletados. Durante a deglutição foram janelados os músculos supra-hioideos e infra-hioideos em separado, por mostrarem diferente momento de atividade; e durante a abertura foram janelados os dois primeiros segundos e os quatro segundos seguintes por mostrarem diferente grau de atividade. A amplitude dos valores eletromiográficos foram expressos pela variável Root Means Square (RMS) que tem como unidade o microvolt.

4.2.5 Análise estatística

Os dados foram analisados por meio do ANOVA. Se considerou o *Akaike Information Criterion* (AIC) com menor valor para a eleição do tipo de distribuição (Gaussian ou lognormal) dos dados a serem analisados.

Foi considerado o valor de $p < 0,05$ como indicador de diferenças estatisticamente significativas entre ambos os grupos estudados para cada movimento.

5. RESULTADOS

A amostra foi constituída por homens com faixa etária média de 25,8 anos. Para investigação do perfil da amostra foram analisadas variáveis cefalométricas dos sujeitos e o comportamento muscular do grupo dos músculos supra-hióideos e grupo muscular dos infra-hióideos.

Na análise das variáveis, cefalométricas das medidas lineares e angulares, os ângulos SNA, SNB e a distância ANB confirmaram que todos os sujeitos apresentavam a relação maxilo mandibular de sujeitos Classe I (esquelético) (tabelas 2 e 3). Para garantir que o osso hióide não estivesse sido influenciado por outros fatores, foi avaliado o tipo facial, curvatura cervical e a posição anterior da cabeça. A avaliação do tipo facial foi realizada por meio do ângulo β (maior ângulo entre o plano mandibular e a vertical verdadeira) (Serrao *et al.* 2003) estes valores indicaram uma distribuição homogênea em ambos os grupos com um predomínio de tipo facial normal. A curvatura cervical foi avaliada por meio do ângulo OPT-CVT (OPT = tangente do processo odontoide, CVT = tangente das vértebras cervicais C2 e C4) (Solow e Tallgren, 1971), observando-se uma distribuição homogênea em ambos os grupos. A posição anterior da cabeça foi estudada por meio do maior ângulo entre CVT com a horizontal verdadeira (HOR) (Solow e Tallgren, 1971), os quais confirmaram também uma distribuição em media dentro do padrão normal em ambos os grupos.

Já na análise da posição do osso hioideo, determinado pela distância H-H' permitiu selecionar dois grupos de estudo: Grupo HS (osso hioide superior) quando o valor foi menor a 3,4 mm e Grupo HI (osso hioide inferior) quando o valor foi maior a 4,6 que comprova seu correto posicionamento vertical, os dados indicaram diferenças significativas nas distâncias em relação à altura do triângulo hioideo quanto ao padrão de normalidade estabelecido de 4 ± 0.6 mm. Dois grupos distintos foram revelados, ou seja, o grupo HS que apresentou a posição do osso hioideo em uma região superior a 4,6mm e o grupo HI que apresentou a posição do osso hioideo em uma posição inferior a 3,4mm (Tabelas 2 e 3).

Tabela 2-Cálculo das variáveis cefalométricas dos sujeitos com posição do osso hioideo superior a posição normal (Grupo HS)

Variáveis Cefalométricas	Grupo HS		HS	
	Media Padrão	DP Padrão	Media Encontrada	DP Encontrado
H-H' (mm)	3,4	± 0,6	1,25	2,05
Ângulo SNA(°)	82	± 2	82,24	3,89
Ângulo SNB (°)	80	± 2	81,46	2,89
Ângulo ANB (°)	2	± 2	1,50	1,96
Ângulo β (°)	110,42	±6,55	115,03	5,80
OPT-CVT (°)	5,54	±2,57	3,08	3,20
CVT-HOR (°)	95,13	±5,19	93,27	4,32

DP Desvio Padrão.

Tabela 3-Cálculo das variáveis cefalométricas dos sujeitos com posição do osso hioideo inferior a posição normal (Grupo HI)

Variáveis Cefalométricas	Grupo HI		HI	
	Media padrão	DP padrão	Media encontrada	DP encontrado
H-H' (mm)	3,4	± 0,6	9,66	3,36
Ângulo SNA(°)	82	± 2	84,36	4,95
Ângulo SNB (°)	80	± 2	82,43	4,75
Ângulo ANB (°)	2	± 2	1,93	1,31
Ângulo β (°)	110,42	±6,55	112,69	9,72
OPT-CVT (°)	5,54	±2,57	3,15	2,62
CVT-HOR (°)	95,13	±5,19	92,22	4,26

DP Desvio Padrão.

A partir da delimitação dos grupos, investigou-se o comportamento qualitativo do grupo dos músculos supra-hióideos e do grupo dos músculos infra-hióideos, por meio do sinal eletromiográfico bruto. Foram investigadas as situações de repouso (Figura 21), isometria

em contração voluntária máxima (CMV) (Figura 22), protrusão (Figura 23), colocação do ápice da língua sobre o palato mole (Figura 24) e deglutição (Figura 25).

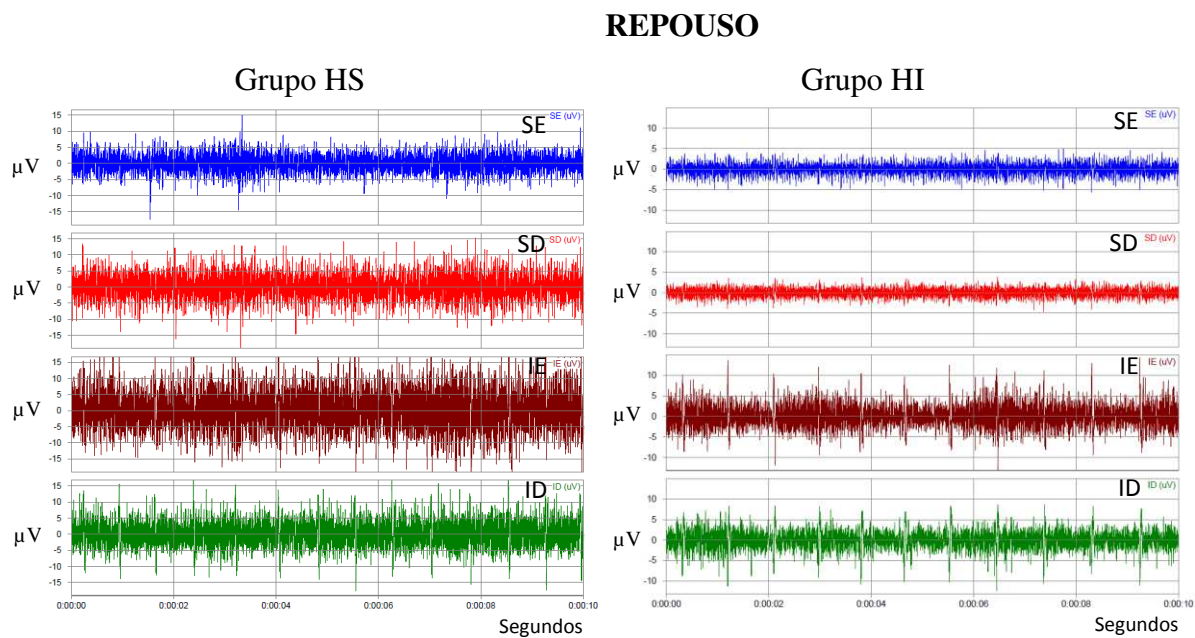


Figura 21-Atividade eletromiográfica bruta em repouso dos Músculos Supra-Hióideo Esquerdo (SE), Supra-Hióideo Direito (SD), Infra-Hióideo Esquerdo (IE) e Infra-Hióideo Direito (ID).

ISOMETRIA

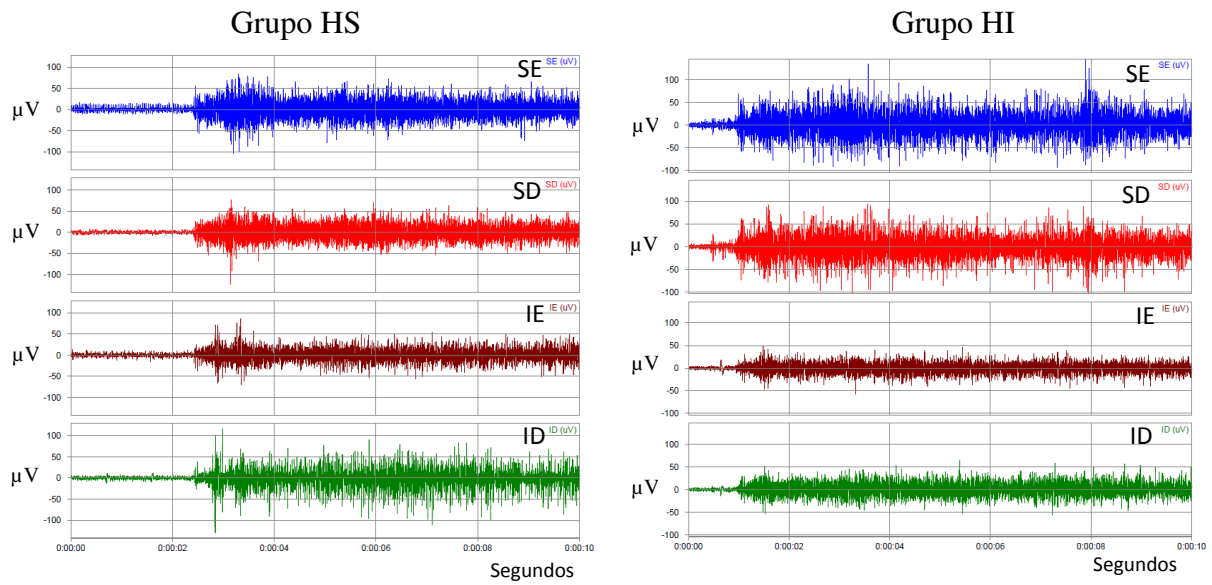


Figura 22-Atividade eletromiográfica bruta na isometria dos Músculos Supra-Hióideo Esquerdo (SE), Supra-Hióideo Direito (SD), Infra-Hióideo Esquerdo (IE) e Infra-Hióideo Direito (ID).

PROTRUSÃO

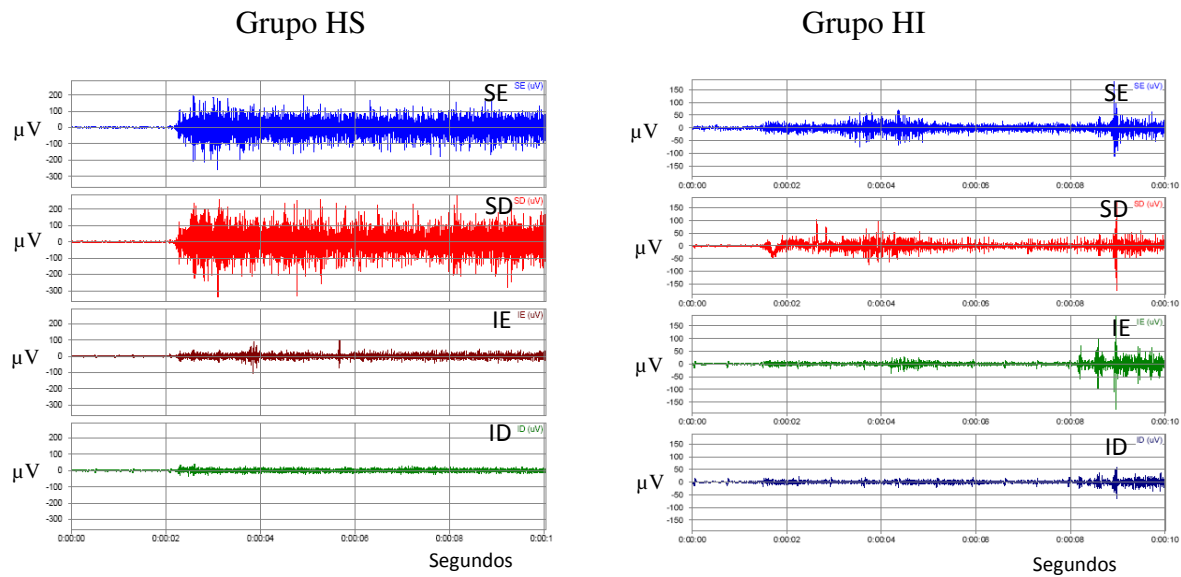
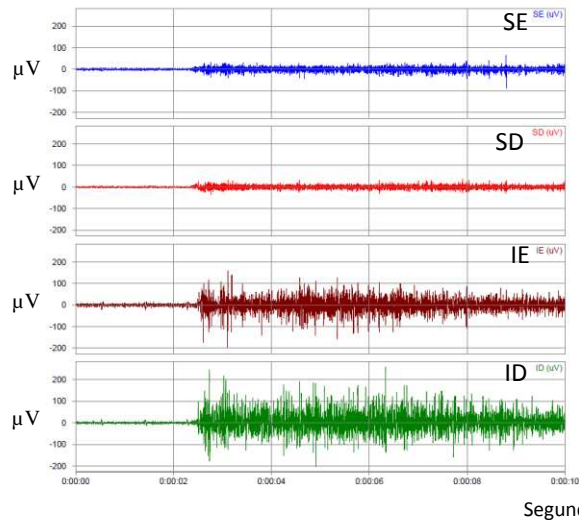


Figura 23-Atividade eletromiográfica bruta na protrusão mandibular dos Músculos Supra-Hióideo Esquerdo (SE), Supra-Hióideo Direito (SD), Infra-Hióideo Esquerdo (IE) e Infra-Hióideo Direito (ID).

ÁPICE DA LÍNGUA SOBRE O PALATO MOLE

Grupo HS



Grupo HI

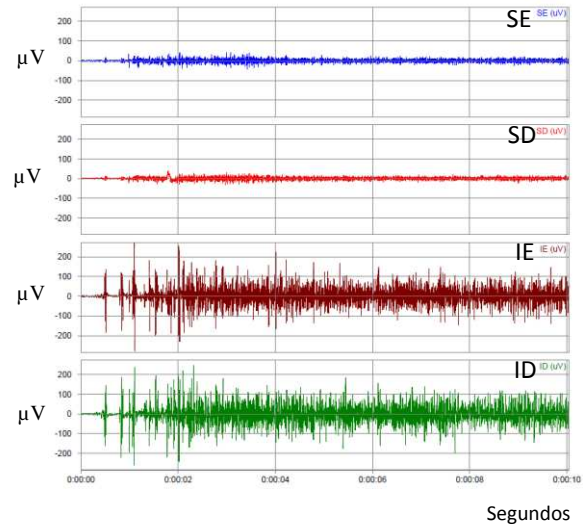


Figura 24- Atividade eletromiográfica bruta ao colocar o ápice da língua sobre o palato mole dos Músculos Supra-Hióideo Esquerdo (SE), Supra-Hióideo Direito (SD), Infra-Hióideo Esquerdo (IE) e Infra-Hióideo Direito (ID).

DEGLUTIÇÃO

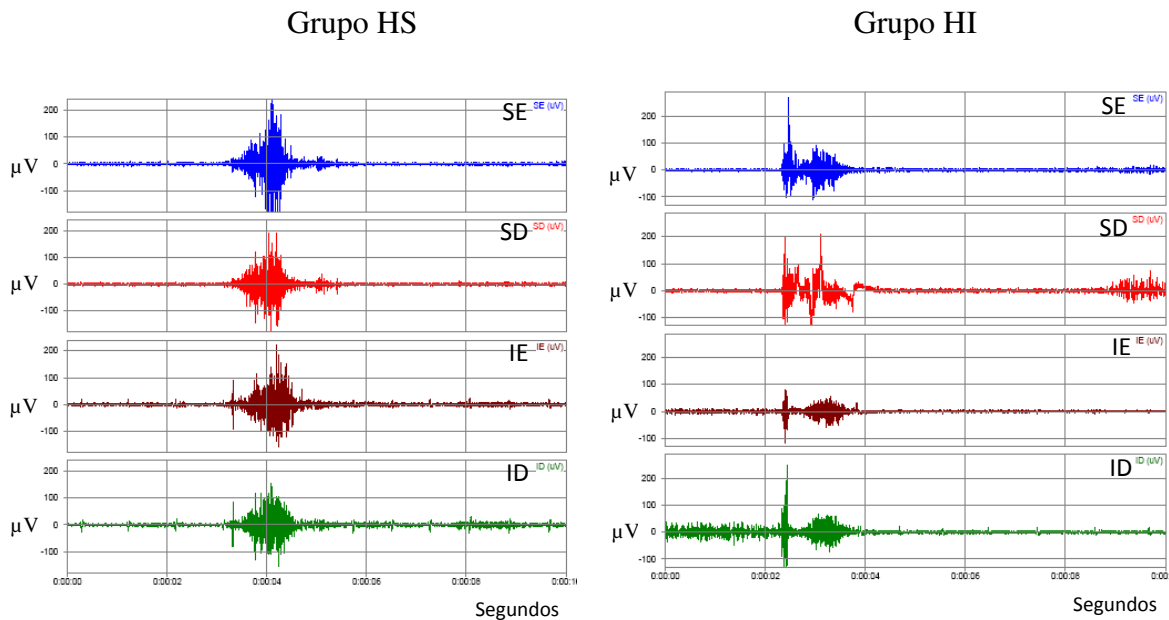


Figura 25-Atividade eletromiográfica bruta na deglutição dos Músculos Supra-Hióideo Esquerdo (SE), Supra-Hióideo Direito (SD), Infra-Hióideo Esquerdo (IE) e Infra-Hióideo Direito (ID).

A análise qualitativa do sinal bruto indicou uma grande diferença na atividade dos músculos supra-hióideos quando comparados entre ambos os grupos durante a protrusão. Também indicou que durante a deglutição existe uma diferença de comportamento tanto dos músculos supra-hióideos quanto dos infra-hióideos entre ambos os grupos, com um predomínio de formato de arredondado para o grupo HS o que indicaria um ciclo único da deglutição, no caso do grupo HI o formato do sinal bruto indica duas ou mais fases.

A partir da análise do sinal eletromiográfico bruto, foi possível realizar uma análise quantitativa dos gráficos obtidos (Figuras: 26, 27, 28, 29 e 30). A quantificação foi determinada pelo Root Means Square (RMS) que calcula a atividade elétrica média. Os resultados quantitativos, entretanto, revelaram que apenas na protrusão ocorreram diferenças significativas entre os grupos HS e HI, em relação ao grupo dos músculos supra-hióideos (Tabela 4).

Tabela 4-Valores do RMS dos grupos musculares Supra-hioides (SE e SD) e Infra-hioides (IE e ID) nas diferentes avaliações.

	SE		SD		IE		ID	
	RMS (média)	Desvio Padrão	RMS (média)	Desvio Padrão	RMS (média)	Desvio Padrão	RMS (média)	Desvio Padrão
REPOUSO								
HS	1.915	0.385	2.053	0.631	2.787	0.982	2.829	0.59
HI	1.684	0.401	1.788	0.499	2.637	0.52	2.810	0.654
ISOMETRIA								
HS	14.212	3.605	12.320	3.642	25.724	24.856	21.549	16.289
HI	12.860	7.380	14.384	7.851	16.020	13.724	21.551	20.204
PROTRUSÃO								
HS	52.665*	37.872	49.68^	28.302	45.157	47.714	40.015	42.679
HI	16.799*	10.774	18.688^	16.626	28.247	40.171	13.386	12.911
PLPM								
HS	7.605	1.992	8.567	2.770	57.605	29.792	53.184	28.510
HI	6.347	2.102	6.284	2.392	41.893	21.420	45.388	22.696
DEGLUTIÇÃO								
HS	24.144	12.335	35.201	26.537	24.137	8.832	22.621	6.311
HI	32.183	23.456	34.526	24.834	21.987	9.595	26.000	17.654

HS: osso hióide na posição superior; HI: osso hióide na posição inferior; SE: grupo dos músculos supra-hioides esquerdos; SD: grupo dos músculos supra-hioides direitos; IE: grupo dos músculos infra-hioides esquerdos; ID: grupo dos músculos infra-hioides direitos; RMS: média da raiz quadrada; DP: desvio padrão. ***p=0.0314, ^ p=0.0448 (p<0,05).**

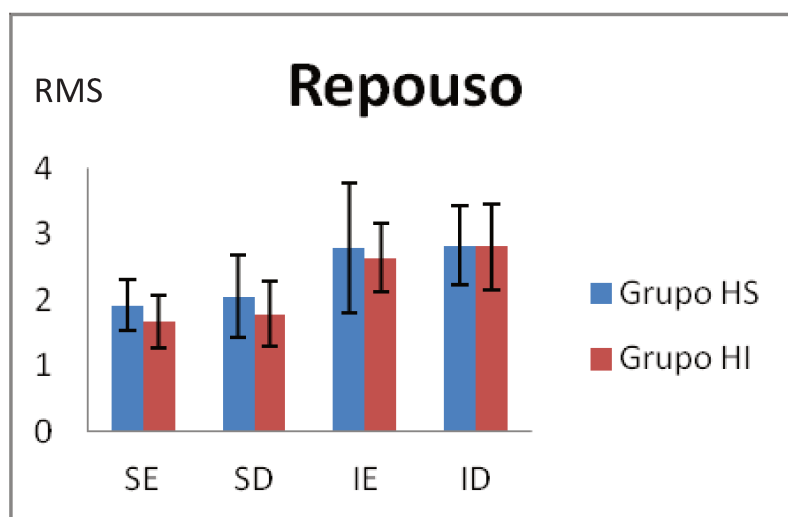


Figura 26: comparação por grupos da atividade eletromiográfica (amplitude medida em RMS) dos músculos supra-hioideos e infra-hioideos em **repouso**.

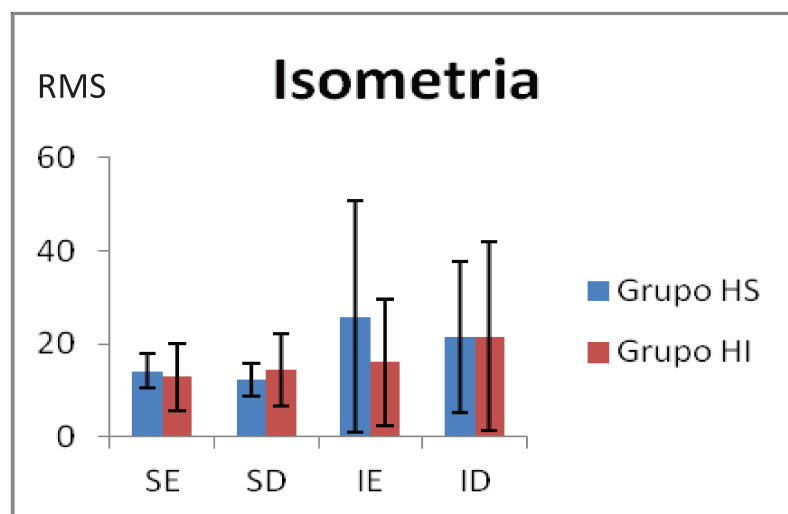


Figura 27-comparação por grupos da atividade eletromiográfica (amplitude medida em RMS) músculos supra-hioideos e infra-hioideos em **isometria**.

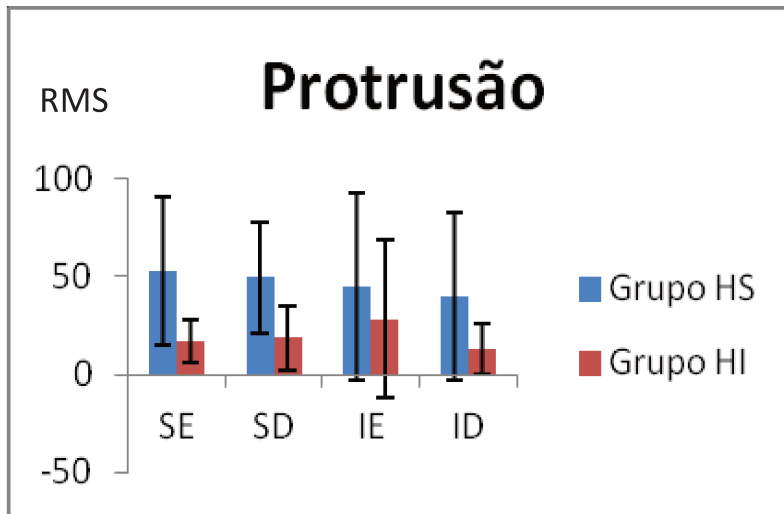


Figura 28-comparação por grupos da atividade eletromiográfica (amplitude medida em RMS) dos músculos supra-hioideos e infra-hioideos em **protrusão**.

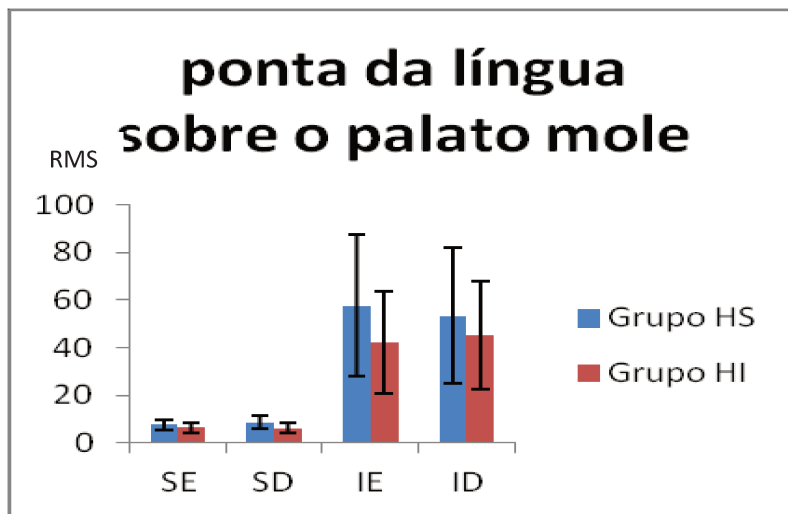


Figura 29-comparação por grupos da atividade eletromiográfica (amplitude medida em RMS) dos músculos supra-hioideos e infra-hioideos em ao colocar a **ponta da língua sobre o palato mole**.

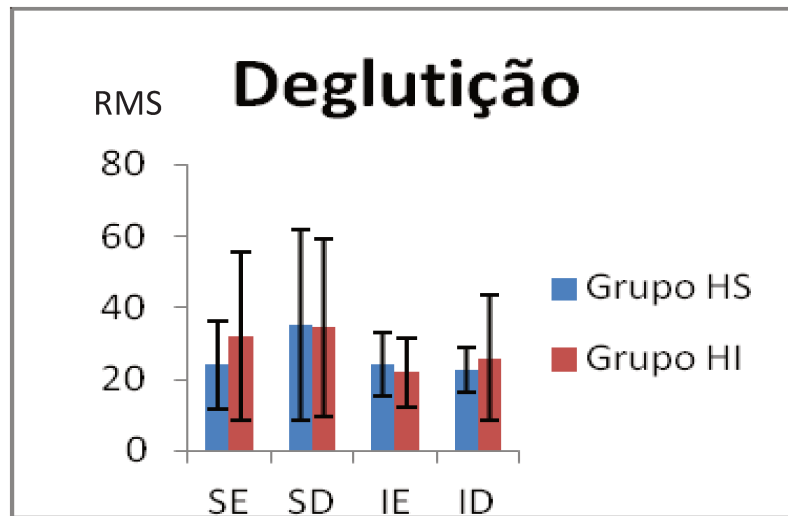


Figura 30-comparação por grupos da atividade eletromiográfica (amplitude medida em RMS) dos músculos supra-hioideos e infra-hioideos durante a **deglutição**.

6. DISCUSSÃO

O osso hioide participa na fala, mastigação e deglutição, além de influenciar na posição da língua. Sua posição é importante porque contribui para a manutenção do espaço aéreo e quando localizado numa posição mais inferior pode predispor ao colapso da via aérea (Pae *et al.*, 2008). Este osso não está articulado com outros ossos do esqueleto; assim, sua posição depende dos músculos e dos ligamentos que nele se inserem.

Antes de iniciar a investigação da relação da posição do osso hióide com o grupo muscular dos supra-hioideos e infra-hióideos todos os sujeitos foram avaliados clinicamente para descartar problemas de disfunção temporomandibular, visuais (Dogan & Erturk, 1990) ou de respiração oral (Cuccia *et al.*, 2008), já que estes fatores podem influenciar direta ou indiretamente a posição do osso hioide (Sahin Sağlam & Uydas, 2006).

Em todos os voluntários foram tomadas radiografias laterais em posição natural da cabeça para a avaliação da classe esquelética, tipo facial, grau de curvatura cervical e a posição anterior da cabeça, segundo o protocolo sugerido por Solow B & Tallgren A, (1971). Esta técnica permite uma posição estável e reproduzível e evita forçar uma posição causada pela utilização do cefalostato ao colocar as olivas nos meatos acústicos externos (Greenfield *et al.*, 1989). Com as Radiografias obtidas foram feitas medições angulares e lineares de todos os sujeitos. Logo foram selecionados aqueles voluntários que cumprissem os critérios de inclusão e exclusão.

A classe esquelética foi avaliada por meio do ângulo ANB, sendo todos os voluntários classe I. Na avaliação do tipo facial, cada um dos dois grupos (HS e HI) teve três voluntários com tipo dolicofacial, o que poderia sugerir que nem sempre o tipo facial dolicofacial está associado a uma posição inferior do osso hioide como indica Pae *et al.*, (2008).

Quando avaliado o grau de curvatura cervical, houve voluntários em ambos os grupos com curvatura cervical diminuída, cinco voluntários do grupo HS e quatro no grupo HI. Estes achados não coincidem com Rocabado (1984) que relata que quanto menor o grau de curvatura cervical o osso hioide fica numa posição mais superior. Mas a metodologia utilizada nesta pesquisa foi só avaliando a curvatura cervical superior (até a quarta vértebra

cervical) já que não foi possível observar todas as vértebras cervicais. Na técnica radiográfica utilizada por Rocabado (1994) o paciente adulto segura um quilograma de peso em cada uma das mãos para evitar superposição da cintura escapular com as últimas vértebras cervicais e permitir visualizar radiograficamente até a vértebra C7. Isso poderia influenciar a origem do músculo trapézio no osso occipital e forçar um maior grau da curvatura cervical. Além disso, ao segurar peso nas mãos a cintura escapular desce e por meio do músculo omo-hioideo, que conecta a escápula ao osso hioide, poderia puxar este osso para baixo e alterar a posição natural deste osso.

Na cefalometria também foi medida a posição do osso hioide, determinado pela altura do triângulo hioideo. Foram selecionados somente voluntários que apresentavam valores maiores que 4,6 mm e menores que 3,4 mm da altura do triângulo, quer dizer, valores maiores e menores que a média considerada $4 \pm 0,6$ mm (Armijo-Olivo *et al.*, 2006).

Na avaliação eletromiográfica, todos os movimentos mandibulares, foram realizados sem contato dentário a fim de evitar que os mecanorreceptores periodontais influenciem na resposta eletromiográfica dos músculos estudados (Manns & Diaz, 1995).

Com a determinação de dois grupos distintos, HS e HI foram realizadas as avaliações do comportamento do grupo muscular dos supra-hioideos e infra-hioideos. Qualitativamente (observando o sinal bruto) analisando e comparando o comportamento dos músculos supra-hioideos, entre ambos os grupos, estes músculos apresentaram diferenças no movimento de protrusão mandibular sendo o grupo HS com maior atividade muscular. Esta diferença logo foi corroborada com a análise quantitativa, revelando diferença estatisticamente significativa ($p=0.0314$ para o grupo muscular supra-hioideo esquerdo e $p=0.0448$ para o grupo muscular supra-hioideo direito). Estes dados poderiam indicar um menor limiar de sensibilidade dos fusos neuromusculares dos músculos supra-hioideos no grupo HS, frente ao alongamento.

Na deglutição a análise qualitativa indicou uma diferença entre o número de fases da deglutição: no grupo HS com um predomínio monofásico e no grupo HI com mais de uma fase de atividade muscular. Isto poderia ser devido ao fato de que no grupo HI o osso hioide é mais inferior, de modo que o movimento da deglutição precisaria primeiro elevar o osso

hioide numa primeira fase de contração dos músculos supra-hioideos e, numa segunda fase, permitir o movimento para frente deste osso, abrindo desta maneira, o esfíncter esofágico.

A eletromiografia dos músculos estudados para quando se avalia o movimento de colocar o ápice da língua sobre o palato mole mostra uma grande atividade dos músculos infra-hioideos. Isto pode sugerir que a língua precisa de um maior espaço dentro da boca para chegar até o palato mole, devendo para isso, contrair os músculos infra-hioideos. Além disso, como o palato mole é posterior à língua, torna-se necessária a ação dos músculos infra-hioideos para puxar o osso hioide pra baixo e para trás. Estes dados de grande atividade dos músculos infra-hioideos durante este movimento, poderiam ser utilizados como movimentos de contração voluntária máxima para futuros protocolos eletromiográficos.

7. CONCLUSÃO

Conclui-se que os voluntários que apresentam o osso hioide numa posição superior, apresentam maior atividade dos músculos supra-hioideos e infra-hioideos em repouso quando colocaram o ápice da língua sobre o palato mole e em protrusão, apresentando neste último movimento diferenças estatisticamente significativas.

REFERÊNCIAS

1. Abramson Z, Susarla S, August M, Troulis M, Kaban L. Three-dimensional computed tomographic analysis of airway anatomy in patients with obstructive sleep apnea. *J Oral Maxillofac Surg.* 2010; 68(2): 354-62.
2. Armijo-Olivo S, Jara X, Castillo N, Alfonso L, Schilling A, Valenzuela E *et al.* A comparison of the head and cervical posture between the self-balanced
3. position and the Frankfurt method. *J Oral Rehabil.* 2006; 33(3): 194-201.
4. Basmajian JV, De Luca CJ. *Muscle Alive, 5th Ed. Their Functions Revealed by Electromyography.* Baltimore: Williams Wilkins, 1985.
5. Berzin F, Sakai E. Fundamentos da Eletromiografia (EMG) – da Teoria à Técnica. In: Eduardo Sakai, Sylvio Corrêa Fiúza, Norberto dos Santos Martins, Gladys C. D. Rodrigues, João Grimberg, Cléber B. Pereira *et al.* *Nova Visão em Ortodontia e Ortopedia Funcional dos Maxilares.* São Paulo: Editora Santos; 2004. Capítulo 18.
6. Bérzin F. Electromyographic analysis of the sternohyoid muscle and anterior belly of the digastric muscle in jaw movements. *J Oral Rehabil.* 1995; 22(6): 463-7. (a)
7. Bérzin F. Electromyographic analysis of the sternohyoid muscle and anterior belly of the digastric muscle in head and tongue movements. *J Oral Rehabil.* 1995; 22(11): 825-9. (b)
8. Biasotto-Gonzalez, DA. *Abordagem interdisciplinar das disfunções temporomandibulares.* 1a. ed. São Paulo: Manole, 2005.
9. Bibby RE, Preston CB. The hyoid triangle. *Am J Orthod.* 1981; 80(1): 92-7.
10. Caldas SGFR, Ribeiro AA, Santos-Pinto L, Martins LP, Matoso RM. A efetividade dos aparelhos intrabucais de avanço mandibular no tratamento do ronco e da síndrome da apneia e hipopneia obstrutiva do sono (SAHOS): revisão sistemática. *R Dental Press Ortodon Ortop Facial.* 2009; 14(4): 74-82.
11. Castro HA, Resende LA, Bérzin F, König B. Electromyographic analysis of the superior belly of the omohyoid muscle and anterior belly of the digastric muscle in tongue and head movements. *J Electromyogr Kinesiol.* 1999; 9(3): 229-32.
12. Chaves TC, de Andrade e Silva TS, Monteiro SA, Watanabe PC, Oliveira AS, Grossi DB. Craniocervical posture and hyoid bone position in children with mild

- and moderate asthma and mouth breathing. *Int J Pediatr Otorhinolaryngol.* 2010; 74(9): 1021-7.
13. Chi L, Comyn FL, Mitra N, Reilly MP, Wan F, Maislin G et al. Identification of Craniofacial Risk Factors for Obstructive Sleep Apnoea Using Three-Dimensional MRI (Abstract). *Eur Respir J.* 2011; 14.
 14. Corrêa EC, Bérzin F. Efficacy of physical therapy on cervical muscle activity and on body posture in school-age mouth breathing children. *Int J Pediatr Otorhinolaryngol.* 2007; 71(10): 1527-35.
 15. Cuccia AM, Lotti M, Caradonna D. Oral breathing and head posture. *Angle Orthod.* 2008; 78(1): 77-82.
 16. Doff MH, Hoekema A, Pruijm GJ, van der Hoeven JH, de Bont LG, Stegenga B. Effects of a mandibular advancement device on the upper airway morphology: a cephalometric analysis. *J Oral Rehabil.* 2009; 36(5): 330-7.
 17. Dogan S, Erturk N. The effect of vision on craniocervical posture and its relation to craniofacial and dentoalveolar morphology. *Quintessence Int.* 1990; 21(5): 401-6.
 18. Dworkin SF, LeResche L. Research diagnostic criteria for temporomandibular disorders: review, criteria, examinations and specifications, critique. *J Craniomandib. Disord.* 1992; 6(4): 3.
 19. Foltán R, Hoffmannová J, Donev F, Vlk M, Sedý J, Kufa R, Bulik O. The impact of Le Fort I advancement and bilateral sagittal split osteotomy setback on ventilation during sleep. *Int J Oral Maxillofac Surg.* 2009; 38(10): 1036-40.
 20. Genaro KF, Berretin-Felix, Rehder MIBC, Marchesan IQ. Avaliação miofuncional orofacial – Protocolo MBGR (orofacial myofunctional evaluation – MBGR protocol). *Revista CEFAC [online]* 2009; 11(2): 237-255.
 21. Graber LW. Hyoid changes following orthopedic treatment of mandibular prognathism. *Angle Orthod.* 1978; 48(1): 33-8.
 22. Greenfield B, Kraus S, Lawrence E, Wolf SL. The influence of cephalostatic ear rods on the positions of the head and neck during postural recordings. *Am J Orthod Dentofacial Orthop.* 1989 Apr;95(4):312-8

23. Guimarães KC, Drager LF, Genta PR, Marcondes BF, Lorenzi-Filho G. Effects of oropharyngeal exercises on patients with moderate obstructive sleep apnea syndrome. *Am J Respir Crit Care Med.* 2009 May 15; 179(10): 962-6.
24. Guyton A C, Hall JE. *Tratado de Fisiologia Médica.* 11ª ed. Rio de Janeiro, Elsevier Ed., 2006.
25. Houston WJ. The analysis of errors in orthodontic measurements. *Am J Orthod.* 1983; 83(5): 382-90.
26. Interlandi S, Sato A. “Projeção USP” na relação cefalométrica maxila-mandibula. *Ortodontia.*1991; 24(1): 68-69.
27. Johal A, Gill G, Ferman A, McLaughlin K. The effect of mandibular advancement appliances on awake upper airway and masticatory muscle activity in patients with obstructive sleep apnoea. *Clin Physiol Funct Imaging.* 2007; 27(1): 47-53.
28. Johns MW. A new method for measuring daytime sleepiness: the Epworth sleepiness scale. *Sleep.* 1991; 14(6): 540-5.
29. Kollias I, Krogstad O. Adult craniocervical and pharyngeal changes—a longitudinal cephalometric study between 22 and 42 years of age. Part I: Morphological craniocervical and hyoid bone changes. *Eur J Orthod.* 1999; 21(4): 333-44.
30. Lieberman DE, McCarthy RC, Hiiemae KM, Palmer JB. Ontogeny of postnatal hyoid and larynx descent in humans. *Arch Oral Biol.* 2001; 46(2): 117-28.
31. Lowe AA, Ono T, Ferguson KA, Pae EK, Ryan CF, Fleetham JA. Cephalometric comparisons of craniofacial and upper airway structure by skeletal subtype and gender in patients with obstructive sleep apnea. *Am J Orthod Dentofacial Orthop.* 1996; 110(6): 653-64.
32. Maia FA. *Cefalometria para o clínico geral e o odontopediatra.* São Paulo: Livraria Editora Santos; 1988.
33. Manns, A., Díaz, G. *Sistema Estomatognático.* Facultad de Odontología - Universidad de Chile, 1995.
34. Marchetti PH, Duarte M. *Instrumentação em Eletromiografia.* Laboratório de Biofísica, Escola de Educação Física e Esporte, Universidade de São Paulo, 2006. Disponível em: <http://lob.incubadora.fapesp.br/portal/p/EMG.pdf>.

35. Miralles R, Gutiérrez C, Zucchini G, Cavada G, Carvajal R, Valenzuela S *et al.* Body position and jaw posture effects on supra- and infrahyoid electromyographic activity in humans. *Cranio*. 2006; 24(2): 98-103.
36. Ng JK, Richardson CA, Kippers V, Parnianpour M, Bui BH. Clinical applications of power spectral analysis of electromyographic investigations in muscle function. *Man Ther*. 1996; 1(2): 99-103.
37. Ozbek MM, Miyamoto K, Lowe AA, Fleetham JA. Natural head posture, upper airway morphology and obstructive sleep apnoea severity in adults. *Eur J Orthod*. 1998; 20(2): 133-43.
38. Pae EK, Lowe AA, Fleetham JA. A role of pharyngeal length in obstructive sleep apnea patients. *Am J Orthod Dentofacial Orthop*. 1997; 111(1): 12-7.
39. Pae EK, Blasius JJ, Nanda R. Heterogeneity in vertical positioning of the hyoid bone in relation to genioglossal activity in men. *Angle Orthod*. 2004; 74(3): 343-8.
40. Pae EK, Quas C, Quas J, Garrett N. Can facial type be used to predict changes in hyoid bone position with age? A perspective based on longitudinal data. *Am J Orthod Dentofacial Orthop*. 2008; 134(6): 792-7.
41. Pearson WG Jr, Langmore SE, Zumwalt AC. Evaluating the structural properties of suprahyoid muscles and their potential for moving the hyoid. *Dysphagia*. 2011; 26(4): 345-51.
42. Pereira AL, DE-Marchi LM, Scheibel PC *et al.* Reprodutibilidade da posição natural da cabeça em fotografias de perfil de crianças de 8 a 12 anos, com e sem o auxílio de um cefalostato. *Dental Press J. Orthod.*, 2010, vol.15, no.1, p.65-73.
43. POUNDS DM, CLAY JH. *Massoterapia clínica integrando anatomia e tratamento*. 2ª ed. Manole Ed., 2008.
44. Redline S, Tishler PV. The genetics of sleep apnea. *Sleep Med Rev*. 2000; 4(6):583-602.
45. Rocabado M. Analisis biomecanico craneocervical a traves de una teleradiografia lateral. *Rev Chil Ortodod*. 1984; 1(1): 42-52.
46. Sahin Sağlam AM, Uydas NE. Relationship between head posture and hyoid position in adult females and males. *J Craniomaxillofac Surg*. 2006; 34(2): 85-92.

47. Serrao G, Sforza C, Dellavia C, Antinori M, Ferrario VF. Relation between vertical facial morphology and jaw muscle activity in healthy young men. *Prog Orthod.* 2003; 4: 45-51.
48. Siersbaek-Nielsen S, Solow B. Intra- and interexaminer variability in head posture recorded by dental auxiliaries. *Am J Orthod.* 1982; 82(1): 50-7.
49. Solow B, Skov S, Ovesen J, Norup PW, Wildschjødtz G. Airway dimensions and head posture in obstructive sleep apnoea. *Eur J Orthod.* 1996; 18(6): 571-9.
50. Solow B, Tallgren A. Natural head position in standing subjects. *Acta Odontol Scand.* 1971; 29(5): 591-607.
51. Standring S, Borley NR, Collins P, Crossman AR, Gatzoulis MA, Healy JC *et al.* *Gray's Anatomy*, 40 ed. Elsevier. 2008.
52. Sung SJ, Jeong SJ, Yu YS, Hwang CJ, Pae EK. Customized three-dimensional computational fluid dynamics simulation of the upper airway of obstructive sleep apnea. *Angle Orthod.* 2006; 76(5): 791-9.
53. Terçarolli S, Sakai E, Corsi M, Ribeiro. O complexo hioide na Ortopedia funcional dos maxilares. *Nova Visão em Ortodontia e Ortopedia Funcional dos Maxilares.* São Paulo: Editora Santos; 2007. Capítulo 43.
54. Tôrres, Sérgio Carmelo, Costa, Cláudio and Faltin Jr., Kurt Estudo da posição natural da cabeça em relação ao plano horizontal de Frankfurt na avaliação mandibular de indivíduos com padrão facial de Classe I e Classe II. *Rev. Dent. Press Ortodon. Ortop. Facial*, Fev 2006, vol.11, no.1, p.84-98
55. Vaiman M, Eviatar E, Segal S. Surface electromyographic studies of swallowing in normal subjects: a review of 440 adults. Report 1. Quantitative data: timing measures. *Otolaryngol Head Neck Surg.* 2004; 131(4): 548-55.
56. Valenzuela S, Miralles R, Ravera MJ, Zúñiga C, Santander H, Ferrer M *et al.* Does head posture have a significant effect on the hyoid bone position and sternocleidomastoid electromyographic activity in young adults?. *Cranio.* 2005; 23(3): 204-11.

Apêndice 1

TERMO DE CONSENTIMENTO LIVRE E ESCLARECIDO

Projeto de Pesquisa “**Posição do osso hióide e sua relação com a atividade eletromiográfica dos músculos supra-hióideos e infra-hióideos**”

Você está sendo convidado a participar da pesquisa acima citada a ser desenvolvida pelos pesquisadores Carlos Alberto Carranza López e Prof. Dr. Fausto Bérzin.

Convidamos você a participar da pesquisa “Posição do osso hióide e sua relação com a atividade eletromiográfica dos músculos supra-hióideos e infra-hióideos”. Carlos Alberto Carranza López e Prof. Dr. Fausto Bérzin, somos os pesquisadores responsáveis por esse estudo e fornecemos as informações contidas neste Termo de Consentimento Livre e Esclarecido - TCLE. Através deste documento você irá se informar sobre todos os aspectos da pesquisa.

O pesquisador Carlos Alberto Carranza López é o responsável por apresentar a você este TCLE e obter o seu consentimento em participar, respeitando a sua decisão. Sua colaboração neste estudo é muito importante para nós, mas você tem garantido o direito de recusar-se a participar ou retirar seu consentimento a qualquer momento.

Justificativa

Esse estudo justifica-se pela importância de avaliar se existe relação entre a posição do osso hióide e a atividade eletromiográfica dos músculos supra-hióideos e infra-hióideos, pois é bem conhecido que a posição inferior do osso hióide pode predispor à obstrução das vias aéreas superiores e causar a síndrome de apnéia e hipopnéia obstrutiva do sono.

Objetivo

Nosso objetivo deste estudo será avaliar a posição do osso hióide e sua relação com a atividade eletromiográfica dos músculos supra-hióideos e infra-hióideos em pessoas que tenham boa saúde.

Procedimentos

Você comparecerá ao Laboratório John V. Basmaján, Departamento de Morfologia, da Faculdade de Odontologia de Piracicaba (FOP-UNICAMP) e Clínica de Radiologia, Departamento de Radiologia da Faculdade de Odontologia de Piracicaba (FOP-UNICAMP), em dia e horário agendados de modo a não comprometer suas atividades diárias. Para a realização de todas as coletas, estima-se um tempo aproximado de 60 minutos.

Participando da pesquisa, você preencherá uma ficha com seus dados, e responderá aos questionários sobre condições gerais de saúde e escala de sonolência, logo o pesquisador fará uma avaliação clínica.

A avaliação do fluxo nasal com o espelho Altmann, é um procedimento simples que serve para mensurar a aeração nasal, medindo o ar expirado dos pacientes, ele é usado, encostando o espelho logo abaixo do nariz e após duas expirações será mensurado o escape de ar nasal marcado na área embaçada.

O exame RDC/TMD, consiste na avaliação dos movimentos da mandíbula, avaliação de dor articular (das articulações temporomandibulares) e a dor muscular (da musculatura envolvida na mastigação). Este exame permitirá descartar o diagnóstico da disfunção temporomandibular, gera um desconforto mínimo e não causa quaisquer efeitos colaterais danosos ao sujeito.

Para a realização do exame da atividade eletromiográfica dos músculos estudados você permanecerá sentado (a) em uma cadeira. Serão colocados e fixados com esparadrapo quatro eletrodos de superfície sobre a pele do pescoço. Depois será pedido a você para fazer

movimentos com a língua e a mandíbula, assim como também engolir 10 ml de água natural. Todos os movimentos serão registrados eletromiograficamente e você não sentirá nada, exceto os próprios eletrodos fixados à pele. Não existem riscos de dor, desconfortos ou choques elétricos durante a eletromiografia (EMG).

Para a obtenção da telerradiografia lateral, será utilizado o seguinte protocolo: você estará em pé embaixo do cefalostato (aparelho que fixa a cabeça), com os pés afastados 10 cm, braços soltos ao lado do corpo e respirando tranquilamente. Logo deve inclinar a cabeça para frente e para trás, diminuindo a amplitude, a fim de se conseguir uma posição natural da cabeça. Depois, fará leve contato com os dentes e manterá os lábios sem nenhuma tensão. Nessa posição deverá inalar e exalar até se sentir confortável e relaxado; logo depois de exalar e antes de inalar de novo será tomada a telerradiografia lateral.

Neste estudo não haverá inclusão de voluntários em grupos controle ou placebo.

Métodos alternativos para obtenção da informação

Não existem métodos alternativos para a avaliação do fluxo nasal, para o descarte do diagnóstico da disfunção temporomandibular o RDC/TMD é o instrumento mais aceito, e para a avaliação da atividade muscular, o único método é a eletromiografia.

Descrição crítica dos desconfortos e riscos previsíveis

Desconfortos associados aos métodos dos exames:

-Uma vez que os eletrodos são auto-adesivos, durante sua remoção pode haver um ligeiro desconforto no voluntário.

-Caso o paciente apresente disfunção temporomandibular, durante a aplicação do RDC/TMD poderá sentir desconforto variável conforme o grau da disfunção.

Não há riscos previsíveis para a avaliação do fluxo nasal, durante a aplicação do RDC/TMD, nem para a realização do exame da atividade eletromiográfica dos músculos estudados. Esses exames serão realizados pelos pesquisadores, em laboratório apropriado, em cada voluntário separadamente, visando minimizar qualquer constrangimento ou desconforto. Todos os métodos utilizados nesse estudo são não-invasivos.

Descrição dos benefícios e vantagens diretas ao voluntário

Além do diagnóstico da hipersonolência, da avaliação do fluxo nasal, diagnóstico da presença ou não da Disfunção Temporomandibular, da atividade elétrica dos músculos supra-hióideos e infra-hióideos, e avaliação da posição do osso hióide, não existem outros benefícios diretos ao voluntário esperados pela participação na pesquisa.

Se os voluntários apresentarem Disfunção Temporomandibular receberão dos pesquisadores orientação e encaminhamento para o correto tratamento segundo o diagnóstico encontrado.

Forma de acompanhamento e assistência ao sujeito

Todos os procedimentos envolvidos nessa pesquisa serão realizados em uma única sessão. O acompanhamento e a assistência aos voluntários serão oferecidos pelos pesquisadores, para garantir a resolução de qualquer problema relacionado à pesquisa. Para isso, você pode entrar em contato com os pesquisadores.

Forma de contato com os pesquisadores e com o CEP

O contato com os pesquisadores responsáveis ou CEP poderá ser feito através de telefone ou endereço. Estas informações constam ao final deste documento.

Garantia de esclarecimentos

Você será esclarecido e terá todas as informações importantes e necessárias sobre qualquer dúvida ou questão, antes, durante a após a realização da pesquisa.

Garantia de recusa à participação ou de saída do estudo

Você tem garantido seu direito de recusar-se a participar desse estudo ou retirar seu consentimento a qualquer momento, sem que isto acarrete qualquer penalidade ou represálias de qualquer natureza.

Garantia de sigilo

Fica garantido o sigilo dos seus dados confidenciais ou que, de algum modo possam provocar constrangimentos ou prejuízos a você. A sua identidade não será divulgada e sua integridade será sempre preservada.

Garantia de ressarcimento

A participação nessa pesquisa não acarretará qualquer custo exceto aqueles correspondentes ao transporte até o local de realização do estudo, que serão ressarcidos a você integralmente pelos pesquisadores.

Garantia de indenização e/ou reparação

Não há previsão de indenização, pois não há riscos previsíveis pela participação nessa pesquisa. Entretanto, se por incidente, ocorrerem danos eventuais durante a realização dos exames, os mesmos serão reparados. Os pesquisadores tomarão todas as medidas necessárias.

Garantia de entrega de cópia

Você tem garantido o recebimento de uma cópia deste Termo de Consentimento Livre e Esclarecido (TCLE).

Eu, abaixo assinado, concordo, de livre e espontânea vontade, em participar como voluntária do estudo “Posição do osso hióide e sua relação com a atividade eletromiográfica dos músculos supra-hióideos e infra-hióideos”. Declaro estar ciente de todas as informações contidas neste TCLE, e das informações e esclarecimentos fornecidos pelos pesquisadores. Declaro, ainda, estar ciente de todos os meus direitos e garantias.

Nome: _____

Data de nascimento: ____/____/____ Telefone/Celular:(____)_____

Endereço: _____

Cidade/UF: _____ CEP: _____

Documento de identificação (RG): _____ CPF: _____

Assinatura: _____ Data: ____/____/____

Assinatura do pesquisador: _____

Para contato com os pesquisadores.

Carlos Carranza López

Av Limeira 901, FOP/Unicamp, Depto. de Morfologia, CEP 13414-903, Piracicaba-SP.

Laboratório de Eletromiografia, Fone: (19) 2106 5330 / e-mail: odontocarlos2004@hotmail.com

Prof. Dr. Fausto Bérzin.

Av Limeira 901, FOP/Unicamp, Depto. de Morfologia, CEP 13414-903, Piracicaba-SP.

Em caso de dúvidas quanto aos seus direitos como voluntário de pesquisa entre em contato com o Comitê de Ética em Pesquisa da FOP.

Av Limeira 901, FOP/Unicamp, CEP 13414-903, Piracicaba-SP.

Fone/Fax: (19) 2106 5349 / e-mail: cep@fop.unicamp.br e webpage www.fop.unicamp.br/cep.

Apêndice 2
Historia clínica

Nome:.....
.....

Data do exame:.....Idade (anos e meses):.....DN:.....Peso:.....Altura:.....

Fones: Residencial: ().....Trabalho: ().....Celular: ().....

Endereço eletrônico:.....

Avaliação miofuncional orofacial

Problemas respiratórios

			Frequência anual	Tratamento	Medicação
Resfriados frequentes:	<input type="checkbox"/> Não	<input type="checkbox"/> Sim			
Amigdalite:	<input type="checkbox"/> Não	<input type="checkbox"/> Sim			
Rinite:	<input type="checkbox"/> Não	<input type="checkbox"/> Sim			
Obstrução nasal:	<input type="checkbox"/> Não	<input type="checkbox"/> Sim			

Sono

Baba enquanto dorme:	<input type="checkbox"/> não	<input type="checkbox"/> às vezes	<input type="checkbox"/> sim
Boca aberta enquanto dorme:	<input type="checkbox"/> não	<input type="checkbox"/> às vezes	<input type="checkbox"/> sim
Boca seca ao acordar:	<input type="checkbox"/> não	<input type="checkbox"/> às vezes	<input type="checkbox"/> sim

Deglutição

- Dificuldade: Não às vezes sim
- Ruído: Não às vezes sim
- Engasgos: Não às vezes sim
- Odinofagia (dor ao deglutir): Não às vezes sim
- Refluxo nasal: Não às vezes sim
- Comida cai da boca: Não às vezes sim
- Pigarro: Não às vezes sim () durante () após
- Tosse: Não às vezes sim () durante () após
- Resíduos após a deglutição: Não às vezes sim

Audição

- Hipoacusia (diminuição da audição): Não às vezes: ()D ()E sim: ()D ()E
- Otite: (inflamação do ouvido): Não às vezes: ()D ()E sim: ()D ()E
- Zumbido: Não às vezes: ()D ()E sim: ()D ()E
- Otalgia (dor de ouvido): Não às vezes: ()D ()E sim: ()D ()E
- Tontura/Vertigem: Não às vezes sim
- Avaliação audiológica prévia: Não sim Quando: _____

Visão

- Estrabismo (olhos em diferentes direções) não sim
- Diplopia (visão dupla) não sim

Tem algum outro problema com a visão? não sim Qual? _____

Escala de sonolência de Epworth

Qual a probabilidade de você cochilar ou dormir, e não apenas se sentir cansado, nas seguintes situações? Considere o modo de vida que você tem levado recentemente. Mesmo que você não tenha feito algumas destas coisas recentemente, tente imaginar como elas o afetariam. Circule o número mais apropriado para responder cada questão.

Probabilidade de cochilar			
nunca = 0	pequena = 1	média = 2	grande = 3

Situação de cochilar	Probabilidade	
-Sentado e lendo..... 2 3	0	1
-Assistindo TV..... 2 3	0	1
-Sentado, quieto, em um lugar público (por exemplo, em um teatro, reunião ou palestra)..... 2 3	0	1
-Andando de carro por uma hora sem parar, como passageiro..... 2 3	0	1
-Deitado para descansar à tarde, quando as circunstâncias o permitem..... 2 3	0	1
-Sentado e conversando com alguém..... 2 3	0	1
-Sentado quieto após o almoço sem bebida de álcool..... 2 3	0	1
-Em um carro parado no trânsito por alguns minutos..... 2 3	0	1

Avaliação da Disfunção Temporomandibular

-Você já teve dor na face, nos maxilares, têmpora, na frente do ouvido, ou no ouvido, no mês passado?
Não Sim

-Você alguma vez teve travamento articular, de forma que não foi possível abrir a boca por todo o trajeto?
Não Sim

-Esta limitação de abertura mandibular foi severa a ponto de interferir com a sua capacidade de mastigar?
Não Sim

Questionário anamnésico de Fonseca

Sente dificuldade para abrir a boca?.....Sim	Não	Às Vezes
Você sente dificuldades para movimentar sua mandíbula para os lados?.....Sim	Não	Às Vezes
Tem cansaço/dor muscular quando mastiga?.....Sim	Não	Às Vezes
Sente dores de cabeça com frequência?.....Sim	Não	Às Vezes
Sente dor na nuca ou torcicolo?.....Sim	Não	Às Vezes
Tem dor de ouvido ou na região das articulações (ATMs)?.....Sim	Não	Às Vezes
Já notou se tem ruídos na ATM quando mastiga ou quando abre a boca?...Sim	Não	Às Vezes
Você já observou se tem algum hábito como apertar e/ou ranger os dentes (mascar chiclete, morder o lápis ou lábios, roer a unha)?.....Sim	Não	Às Vezes
Sente que seus dentes não se articulam bem?.....Sim	Não	Às Vezes
Você se considera uma pessoa tensa ou nervosa?.....Sim	Não	Às Vezes

Outros

Se você for mulher, qual foi o primeiro dia de sua última menstruação? _____

Você já usou aparelho ortodôntico fixo ou removível alguma vez na vida?..... Não Sim

Se sim, Quando e por quanto tempo? _____

Você já fez alguma cirurgia na região da boca?..... Não Sim

Se sim, Qual? _____

Você já teve ou tem algum problema na glândula tireóide?..... Não Sim

Se sim, Qual? _____

Apêndice 3: EXAME MIOFUNCIONAL OROFACIAL

Nome:.....

LABIOS

Posição habitual:	<input type="checkbox"/> fechados	<input type="checkbox"/> fechados com tensão	<input type="checkbox"/> abertos
Mucosa:	<input type="checkbox"/> Normal	<input type="checkbox"/> com marcas dentárias	<input type="checkbox"/> ressecada <input type="checkbox"/> ferida
Comprimento do superior:	<input type="checkbox"/> cobre 2/3 dos incisivos	<input type="checkbox"/> cobre mais que 2/3	<input type="checkbox"/> cobre menos que 2/3
Frênulo superior:	Fixação:	<input type="checkbox"/> normal	<input type="checkbox"/> baixa
	Espessura:	<input type="checkbox"/> normal	<input type="checkbox"/> alterada (<i>descrever</i>): _____

BOCHECHAS

Mucosa:	<input type="checkbox"/> Normal	<input type="checkbox"/> marcas dentárias D	<input type="checkbox"/> linha D	<input type="checkbox"/> ressecada D	<input type="checkbox"/> ferida D
		<input type="checkbox"/> marcas dentárias E	<input type="checkbox"/> linha E	<input type="checkbox"/> ressecada D	<input type="checkbox"/> ferida E

LINGUA

Sulco longitudinal:	<input type="checkbox"/> adequado	<input type="checkbox"/> profundo
Posição habitual:	<input type="checkbox"/> não observável	<input type="checkbox"/> no assoalho <input type="checkbox"/> dorso alto <input type="checkbox"/> interdental
Simetria:	<input type="checkbox"/> sim	<input type="checkbox"/> não (<i>descrever</i>): _____
Largura:	<input type="checkbox"/> adequada	<input type="checkbox"/> diminuída <input type="checkbox"/> aumentada
Altura:	<input type="checkbox"/> adequada	<input type="checkbox"/> diminuída <input type="checkbox"/> aumentada
Tremor:	<input type="checkbox"/> ausente	<input type="checkbox"/> na posição habitual <input type="checkbox"/> ao protraír <input type="checkbox"/> nos movimentos
Mucosa:	<input type="checkbox"/> normal <input type="checkbox"/> marcada por dentes (<i>local</i>): _____	<input type="checkbox"/> geográfica <input type="checkbox"/> fissurada <input type="checkbox"/> marcada por aparelho (<i>local</i>): _____
Frênulo:	extensão:	<input type="checkbox"/> normal <input type="checkbox"/> curto
	Fixação na língua:	<input type="checkbox"/> parte média <input type="checkbox"/> anterior à parte média <input type="checkbox"/> no ápice
	Fixação no assoalho:	<input type="checkbox"/> entre as carúnculas <input type="checkbox"/> entre a crista alveolar e as carúnculas <input type="checkbox"/> crista alveolar
	ao lateralizar a língua:	<input type="checkbox"/> normal <input type="checkbox"/> abaixa o ápice D <input type="checkbox"/> abaixa o ápice E
	ao protraír a língua:	<input type="checkbox"/> normal <input type="checkbox"/> abaixa o ápice <input type="checkbox"/> deprime a parte central da língua

PALATO

Duro:	Profundidade:	<input type="checkbox"/> normal	<input type="checkbox"/> reduzida (baixo)	<input type="checkbox"/> aumentado (alto)
	Largura:	<input type="checkbox"/> normal	<input type="checkbox"/> aumentado (larga)	<input type="checkbox"/> reduzida (estreitada)
Mole:	Simetria:	<input type="checkbox"/> presente	<input type="checkbox"/> ausente	
	Extensão:	<input type="checkbox"/> adequada	<input type="checkbox"/> regular	
		<input type="checkbox"/> longo	<input type="checkbox"/> curto	
Úvula:	<input type="checkbox"/> normal	<input type="checkbox"/> alterada (<i>descrever</i>): _____		

TONSILAS PALATINAS

Presença:	<input type="checkbox"/> presentes	<input type="checkbox"/> removidas	<input type="checkbox"/> não observáveis
Tamanho:	<input type="checkbox"/> normal	<input type="checkbox"/> hipertrofia D	<input type="checkbox"/> hipertrofia E
Coloração:	<input type="checkbox"/> normal	<input type="checkbox"/> hiperemia D	<input type="checkbox"/> hiperemia E
Posição:	<input type="checkbox"/> superior: <input type="checkbox"/> D <input type="checkbox"/> E	<input type="checkbox"/> média: <input type="checkbox"/> D <input type="checkbox"/> E	<input type="checkbox"/> inferior: <input type="checkbox"/> D <input type="checkbox"/> E

RESPIRAÇÃO

Tipo:	<input type="checkbox"/> médio/inferior	<input type="checkbox"/> médio/superior	<input type="checkbox"/> outro (<i>descrever</i>): _____
Modo:	<input type="checkbox"/> nasal	<input type="checkbox"/> oronasal	<input type="checkbox"/> oral
Fluxo nasal (usar o espelho)	Ao chegar:	<input type="checkbox"/> simétrico	<input type="checkbox"/> reduzido à direita <input type="checkbox"/> reduzido à esquerda
	Após limpeza:	<input type="checkbox"/> simétrico	<input type="checkbox"/> reduzido à direita <input type="checkbox"/> reduzido à esquerda
Possibilidade de uso nasal:	<input type="checkbox"/> 2 minutos ou mais	<input type="checkbox"/> entre 1 e 2 minutos	<input type="checkbox"/> menos que 1 minuto

CLASSE OCLUSAL:

RMD: _____

RCD: _____

RCE: _____

RME: _____

Observações: _____

Anexo 1

Critério Diagnóstico para Pesquisa em Disfunção Temporomandibular

(RDC/TMD – Research Diagnostic Criteria for Temporomandibular Disorders)

FORMULÁRIO DE EXAME

Nome:

Endereço:

Nascimento: ____/____/____

Telefone: (____) _____

Profissão: _____

Examinador: _____

Data Avaliação: ____/____/____

1. Você tem dor no lado direito da sua face, lado esquerdo ou ambos os lados?

- 0 – nenhum
- 1 – direito
- 2 – esquerdo
- 3 – ambos

2. Você poderia apontar as áreas onde você sente dor?

DIREITA

ESQUERDA

- | | |
|-------------------|-------------------|
| ▪ 0 – nenhuma | ▪ 0 – nenhuma |
| ▪ 1 – articulação | ▪ 1 – articulação |
| ▪ 2 – músculos | ▪ 2 – músculos |
| ▪ 3 – ambos | ▪ 3 – ambos |

3. PADRÃO DE ABERTURA:

- 0 – sem desvio
- 1 – desvio lateral direito (s/ correção)
- 2 – desvio lateral direito corrigido ("S")
- 3 – desvio lateral esquerdo (s/ correção)
- 4 – desvio lateral esquerdo corrigido ("S")
- 5 – outro
tipo(especifique): _____

4. AMPLITUDE DE MOVIMENTO – ABERTURA DA BOCA

	___ mm	DOR MUSCULAR				DOR ARTICULAR			
		<u>nenhuma</u>	<u>direita</u>	<u>esquerda</u>	<u>ambos</u>	<u>nenhuma</u>	<u>direita</u>	<u>esquerda</u>	<u>ambos</u>
a. Abertura ativa sem dor	___ mm								
b. Abertura máxima ativa	___ mm	0	1	2	3	0	1	2	3
c. Abertura máxima passiva	___ mm	0	1	2	3	0	1	2	3
d. Overbite	___ mm								

5. RUÍDOS ARTICULARES (palpação)

	<u>DIREITA</u>	<u>ESQUERDA</u>
a. Abertura		
nenhum	0	0
estalido	1	1
crepitação grosseira	2	2
crepitação fina	3	3
Medida do estalido na abertura	___ mm	___ mm

	<u>DIREITA</u>	<u>ESQUERDA</u>
b. Fechamento		
nenhum	0	0
estalido	1	1
crepitação grosseira	2	2
crepitação fina	3	3

Medida do estalido no fechamento __ __mm __ __mm

c. Estalido recíproco eliminado durante abertura protrusiva	<u>DIREITA</u>	<u>ESQUERDA</u>
não	0	0
sim	1	1
NA	8	8

6. EXCURSÕES

		DOR MUSCULAR				DOR ARTICULAR			
		<u>nenhuma</u>	<u>direita</u>	<u>esquerda</u>	<u>ambos</u>	<u>nenhuma</u>	<u>direita</u>	<u>esquerda</u>	<u>ambos</u>
a. Desvio lateral direito	__ __ mm	0	1	2	3	0	1	2	3
b. Desvio lateral esquerdo	__ __ mm	0	1	2	3	0	1	2	3
c. Protrusão	__ __ mm	0	1	2	3	0	1	2	3
d. Desvio da linha média	__ __ mm		DIREITA			ESQUERDA		NA	
			1			2		8	

7. RUÍDOS ARTICULARES NAS EXCURSÕES

▪ Ruídos – lado direito:

	<u>nenhum</u>	<u>estalido</u>	<u>crepitação grosseira</u>	<u>crepitação fina</u>
Excursão direita	0	1	2	3
Excursão esquerda	0	1	2	3
Protrusão	0	1	2	3

▪ Ruídos – lado esquerdo:

	<u>nenhum</u>	<u>estalido</u>	<u>crepitação grosseira</u>	<u>crepitação fina</u>
Excursão direita	0	1	2	3
Excursão esquerda	0	1	2	3
Protrusão	0	1	2	3

Instruções, Itens 8-10 – [Escala de Pontuação da Sensibilidade Dolorosa à Palpação]

0 = sem dor / somente pressão

1 = dor leve

2 = dor moderada

3 = dor severa

8. PALPAÇÃO – MÚSCULOS EXTRAORAIS

	<u>DIREITA</u>				<u>ESQUERDA</u>			
a. Temporal – ventre posterior	0	1	2	3	0	1	2	3
b. Temporal – ventre médio	0	1	2	3	0	1	2	3
c. Temporal – ventre anterior	0	1	2	3	0	1	2	3
d. Masseter – origem	0	1	2	3	0	1	2	3
e. Masseter – ventre	0	1	2	3	0	1	2	3
f. Masseter – inserção	0	1	2	3	0	1	2	3
g. Região posterior da mandibular (estilo-hióide/região posterior do digástrico)	0	1	2	3	0	1	2	3
h. Região submandibular (pterig.medial/supra-hióide/região ant.digástrico)	0	1	2	3	0	1	2	3

9. PALPAÇÃO – ARTICULAÇÃO TEMPOROMANDIBULAR

	<u>DIREITA</u>				<u>ESQUERDA</u>			
a. Pólo lateral da ATM	0	1	2	3	0	1	2	3
b. Pólo posterior da ATM	0	1	2	3	0	1	2	3

10. PALPAÇÃO – MÚSCULOS INTRAORAIS

	<u>DIREITA</u>				<u>ESQUERDA</u>			
a. Área do pterigóide lateral	0	1	2	3	0	1	2	3
b. Tendão do temporal	0	1	2	3	0	1	2	3