



FABRÍCIO PALERMO BRENELLI

**SEGURANÇA ONCOLÓGICA E MANIFESTAÇÕES RADIOLÓGICAS DO
ENXERTO AUTÓLOGO DE GORDURA EM PACIENTES COM ANTECEDENTE
DE CIRURGIA CONSERVADORA DA MAMA: UMA AVALIAÇÃO PROSPECTIVA**

***ONCOLOGICAL SAFETY AND RADIOLOGICAL FEATURES OF THE
AUTOLOGOUS FAT GRAFTING IN PATIENTS WITH PREVIOUS BREAST
CONSERVATIVE TREATMENT: A PROSPECTIVE EVALUATION***

**CAMPINAS
2012**



**UNIVERSIDADE ESTADUAL DE CAMPINAS
Faculdade de Ciências Médicas**

FABRÍCIO PALERMO BRENELLI

**SEGURANÇA ONCOLÓGICA E MANIFESTAÇÕES RADIOLÓGICAS DO
ENXERTO AUTÓLOGO DE GORDURA EM PACIENTES COM ANTECEDENTE
DE CIRURGIA CONSERVADORA DA MAMA: UMA AVALIAÇÃO PROSPECTIVA**

**Orientador: Prof. Dr. AARÃO MENDES PINTO NETO
Coorientadora: Prof^ª. Dr^ª. FRANCESCA DE LORENZI**

***ONCOLOGICAL SAFETY AND RADIOLOGICAL FEATURES OF THE
AUTOLOGOUS FAT GRAFTING IN PATIENTS WITH PREVIOUS BREAST
CONSERVATIVE TREATMENT: A PROSPECTIVE EVALUATION***

Tese de Doutorado apresentada ao Programa de Pós-Graduação em
Tocoginecologia da Faculdade de Ciências Médicas da Universidade
Estadual de Campinas para obtenção do título de Doutor em Ciências da
Saúde, na área de concentração em Oncologia Ginecológica e Mamária.

*Doctorate thesis submitted to the Programme of Obstetrics and Gynecology of the
Unicamp's Faculdade de Ciências Médicas for obtaining the title of Doctor in
Health Sciences in the concentration area of Breast and Gynecologic Oncology.*

**ESTE EXEMPLAR CORRESPONDE À VERSÃO FINAL DA TESE
DEFENDIDA PELO ALUNO FABRÍCIO PALERMO BRENELLI
E ORIENTADA PELO PROF. DR. AARÃO MENDES PINTO NETO**

Assinatura do Orientador

Campinas, 2012

**FICHA CATALOGRÁFICA ELABORADA POR
MARISTELLA SOARES DOS SANTOS – CRB8/8402
BIBLIOTECA DA FACULDADE DE CIÊNCIAS MÉDICAS
UNICAMP**

B75s

Brenelli, Fabrício Palermo, 1977-

Segurança oncológica e manifestações radiológicas do enxerto autólogo de gordura em pacientes com antecedente de cirurgia conservadora da mama : uma avaliação prospectiva / Fabrício Palermo Brenelli. – Campinas, SP : [s.n.], 2012.

Orientador: Aarão Mendes Pinto Neto.

Coorientador: Francesca de Lorenzi.

Tese (Doutorado) – Universidade Estadual de Campinas, Faculdade de Ciências Médicas.

1. Células-tronco. 2. Mastectomia segmentar. 3. Recidiva local de neoplasia. 4. Cirurgia oncoplástica. 5. Lipoenxertia. I. Pinto-Neto, Aarão Mendes. II. Lorenzi, Francesca de. III. Universidade Estadual de Campinas. Faculdade de Ciências Médicas. IV. Título.

Informações para Biblioteca Digital

Título em inglês: Oncological safety and radiological features of the autologous fat grafting in patients with previous breast conservative treatment: a prospective evaluation.

Palavras-chave em inglês:

Stem cells
Mastectomy, Segmental
Neoplasm recurrence, Local
Oncoplastic surgery
Lipofilling

Área de concentração: Oncologia Ginecológica e Mamária

Titulação: Doutor em Tocoginecologia

Banca examinadora:

Aarão Mendes Pinto Neto [Orientador]
César Cabello dos Santos
Luiz Otávio Sarian
Vicente Renato Bagnoli
Cicero de Andrade Urban

Data da defesa: 14 – 12 – 2012

Programa de Pós-Graduação: Tocoginecologia

Diagramação e arte-final: Assessoria Técnica do CAISM (ASTEC)

BANCA EXAMINADORA DA TESE DE DOUTORADO

Aluno: FABRÍCIO PALERMO BRENELLI

Orientador: Prof. Dr. AARÃO MENDES PINTO NETO

Coorientadora: Profa. Dra. FRANCESCA DE LORENZI

Membros:


1. Aarão Mendes Pinto Neto

2. César Gabello dos Santos

3. Luiz Otávio Sarian

4. Vicente Renato Bagnoli

5. Cicero de Andrade Urban

The image shows five handwritten signatures in black ink, arranged vertically and corresponding to the names listed to their left. The signatures are: 1. Aarão Mendes Pinto Neto (top), 2. César Gabello dos Santos, 3. Luiz Otávio Sarian, 4. Vicente Renato Bagnoli, and 5. Cicero de Andrade Urban (bottom).

**Curso de Pós-Graduação em Tocoginecologia da Faculdade
de Ciências Médicas da Universidade Estadual de Campinas**

Data: 14/12/2012

Dedico este trabalho...

...à minha família:

Rosely Palermo Brenelli, minha mãe, que sempre foi exemplo de dedicação à família e à atividade acadêmica, conciliando magistralmente algo que apenas a condição sobrenatural de “mãe” é capaz de realizar. Obrigado por tudo!

Henrique Benedito Brenelli, meu pai, meu mestre. Agradeço o exemplo de médico e ser humano ímpar que desde cedo ensinou com seus exemplos o verdadeiro sentido da palavra médico, desprovido de preconceitos morais, sociais ou religiosos. Obrigado pela confiança e incentivo constante.

Henrique Brenelli e Ferdinando Palermo, Vô Henrique e Vô Nando. Peças fundamentais na minha história e formação. Tenho muitas saudades de vocês. Obrigado por tudo!

Margarida Palermo e Regina Brenelli, Vó Lila e Vó Regina (in memoriam). Obrigado por sempre terem dado tanto amor e incentivo. Vocês são o meu exemplo.

A Patricia Brenelli de Almeida e Fabiola Brenelli Von Zuben, minhas irmãs. Obrigado pelo apoio e pelos sobrinhos João Pedro, Helena, Luiza, Laura e Sofia, a alegria de nossas famílias.

Professor Umberto Veronesi, representando todo o Instituto Europeu de Oncologia, que me acolheu como um de seus membros e me permitiu aprimorar a arte da mastologia e da cirurgia plástica reconstrutora. Não existem palavras para expressar gratidão, mas sim a certeza de um trabalho sério e honesto em prol da ciência e do bem-estar das pacientes portadoras de câncer de mama.

A todos meus professores - da Faculdade de Medicina da PUC-Campinas e do Departamento de Tocoginecologia da UNICAMP. Sem exceção, peças fundamentais na minha formação de médico e principalmente de ser humano. Muito obrigado!

A todas as pacientes que humildemente entregaram, de alguma forma, parte de suas vidas em minhas mãos durante a minha formação, durante este trabalho e no dia a dia da nossa atividade. Dedico tudo: a coragem, a confiança e a esperança inabalável contidas em cada olhar e gesto de vocês. Muito obrigado!

Agradecimentos

Prof. Dr. Aarão Mendes Pinto Neto

Meu orientador, meu amigo. Obrigado por ter aceitado o pedido de orientação ainda quando estava “longe”. Obrigado pela confiança no trabalho e pelos ensinamentos.

Dr. Mario Rietjens

Meu mestre, meu amigo, muitas vezes “um pai”, aconselhando-me nos rumos profissionais de minha vida. Obrigado por permitir que este trabalho fosse realizado. Obrigado pelos ensinamentos da arte da medicina e da reconstrução mamária de forma tão aberta e desprovida de mistérios. Sua generosidade com seus “aprendizes” o torna peça fundamental no desenvolvimento da cirurgia reparadora da mama em todo o mundo. Muito obrigado, mestre!

Prof. Dra. Francesca DeLorenzi

Coorientadora deste trabalho, mas - mais que isso - peça essencial no incentivo da realização do mesmo e parte fundamental na minha formação. Uma grande amiga e um exemplo de dedicação na área da cirurgia plástica reconstrutora.

Prof. Jean Yves Petit

Um visionário. Obrigado pelos ensinamentos, opiniões e pelo exemplo de que nunca devemos nos conformar com as informações existentes. Devemos buscar sempre mais.

Fábio Rossetto

Data-manager da divisão de cirurgia plástica e reconstrutora do IEO (Milão). Obrigado por toda a ajuda despendida.

Dr. Stefano Martella

Pela amizade e trabalho duro durante os cinco anos no IEO (Milão). Muito obrigado!

Dra. Giovanna Gatti

Pelo auxílio e inestimáveis ensinamentos em relação à produção científica.

Dr. Alberto Luini

Diretor da Divisão de Mastologia do IEO (Milão). Pela confiança, ensinamento e espaço a mim proporcionados dentro desta grande instituição.

Dr. Daniel Barbalho

Pela ajuda na coleta de dados, muito obrigado.

A todo staff de médicos, enfermeiros, auxiliares, recepcionistas... do IEO

Muito obrigado por tudo.

A todas as pacientes que participaram deste trabalho

A coragem e confiança de vocês são os motores do avanço da ciência. Muito obrigado.

Prof. Dr. Renato Torresan

Pela parceria, amizade e ajuda contínua. Obrigado pelas orientações apresentadas na qualificação

Dr. Fernando Brandão

Pelos conselhos e apoio

Prof. Dr. Sérgio Mendes

Pelo acolhimento, amizade e possibilidade de continuar a passos largos nesta caminhada.

Prof. Dr. Antônio Luiz Frasson

Pela amizade, exemplo, ensinamentos e conselhos durante todo este processo.

Dr. Fábio Bagnoli

Pela amizade, parceria e ajuda mútua.

Prof. Dr. César Cabello dos Santos

Pela amizade, ensinamentos e pela ajuda na melhoria do trabalho durante a qualificação

Prof. Dr. Luiz Otávio Sarian

Pela amizade e os conselhos na qualificação deste trabalho

Sra. Sirlei Siani Morais

Realizou as análises estatísticas. Muito obrigado

CAISM

Todos os funcionários, enfermeiros, técnicos, limpeza, recepção... a todos, sem exceção, muito obrigado!

ASTECC

Pela elaboração e finalização deste projeto. Muito obrigado!

Dra. Mariana Porto

Pela paciência, compreensão e apoio incondicional, mesmo que isso significasse a minha ausência em momentos importantes. Muito obrigado!

“Meu filho, aceita a instrução desde teus jovens anos; ganharás uma sabedoria que durará até a velhice. Vai ao encontro dela, como aquele que lava e semeia, espera pacientemente seus excelentes frutos, terás alguma pena em cultivá-la, mas, em breve, comerás os seus frutos.”.....

...”Meu filho, se me ouvires com atenção, serás instruído, se submeteres o teu espírito, tornar-te-ás sábio.”

Eclesiástico, cap. 6 e 6.7, versículo 18-20 e 33, in Bíblia Sagrada, 55 edição, editora Ave Maria, 1987, pg. 870-971.

Sumário

Símbolos, Siglas e Abreviaturas	ix
Resumo	x
Summary	xii
1. Introdução	14
1.1. Cirurgia Conservadora da mama	14
1.2. Enxerto autólogo de gordura ou lipoenxertia	18
1.3. Enxerto Autólogo de Gordura e Cirurgia Conservadora da Mama	20
2. Objetivos	25
2.1. Artigo 1	25
2.2. Artigo 2	25
3. Publicações	26
3.1. Artigo 1	27
3.2. Artigo 2	48
4. Discussão	74
5. Conclusões	82
6. Referências Bibliográficas	83
7. Anexos	95
7.1. Anexo 1 – Ficha de Coleta de Dados	95
7.2. Anexo 2 – Consenso Informato	97
7.3. Anexo 3 – Carta do Comitê de Ética	98

Símbolos, Siglas e Abreviaturas

- ACR** – *American College of Radiology*
- ADMSC** – *Adipose Derived Mesenchymal Stem Cell*
- ADSC** – *Adipose Derived Stem Cell*
- ASPRS** – *American Society of Plastic and Reconstructive Surgeons*
- ASPS** – *American Society of Plastic Surgeons*
- BI-RADS®** – *Breast Imaging Report and Data System*
- CAP** – *Complexo Aréolo-Papilar*
- CCM** – *Cirurgia Conservadora da Mama*
- CDIS** – *Carcinoma Ductal *in situ**
- E.U.A.** – *Estados Unidos da América*
- EUSOMA** – *European Society of Breast Cancer Specialists*
- INCA** – *Instituto Nacional do Câncer*
- IEO** – *Instituto Europeu de Oncologia*
- RL** – *Recidiva Local*
- RNM** – *Ressonância Nuclear Magnética*
- UNICAMP** – *Universidade Estadual de Campinas*
- VEGF** – *VascularEndothelialGrowthFactor*

Resumo

Introdução: O enxerto autólogo de gordura é uma importante técnica para corrigir as sequelas da cirurgia conservadora (CCM) no câncer de mama. Apesar de este método estar ganhando popularidade, muito pouco se sabe sobre a interação entre o enxerto de gordura e o ambiente oncológico no qual é enxertado. Existem evidências sobre a segurança do método em pacientes com mamas saudáveis e em mamas reconstruídas pós-mastectomia radical. Entretanto, existe muito pouca informação sobre este procedimento em pacientes com antecedente de CCM, as quais estão sob um risco maior de recidiva local (RL) se comparado aos outros grupos estudados. Além disso, uma vez que a gordura é enxertada na mama, alterações radiológicas podem ocorrer no rastreamento destas pacientes, podendo provocar um aumento no número de biópsia desnecessárias ou até mesmo mascarar possíveis lesões, retardando o diagnóstico de uma possível RL.

Material e Métodos: Cinquenta e nove pacientes com antecedente de CCM foram submetidas a 75 procedimentos de enxerto autólogo de gordura, segundo a técnica de Coleman entre Outubro de 2005 e Julho de 2008. Todas pacientes assinaram um consentimento informado e foram tratadas na mesma instituição. Exame clínico e radiológico das mamas foi efetuado em todos os casos antes

do procedimento e pelo menos uma vez após seis meses do procedimento. A análise de dados foi realizada através de médias e medianas e a curva de progressão livre de doença foi estimada pelo método Kaplan-Meier com nível de significância de 5%. **Resultados:** A média de idade das pacientes foi de 50 anos (DP: 8.5) e o seguimento médio foi de 34.4 meses (DP: 15.3). O tempo médio entre a cirurgia oncológica e o enxerto autólogo de gordura foi de 76.6 meses (DP: 30.9). A maior parte das mulheres tinha estádios iniciais de câncer de mama: 0 (11,8%); I (33,8%) e IIA (23,7%). Complicação imediata foi observada em 3 casos e igualmente, em apenas 3 casos foram observadas RL. Achados radiológicos anormais na mama foram observados em 20% das mamografias pós enxertia (15 casos) e em 6 casos tais achados foram considerados suspeitos e biopsiados, resultando em 2 casos positivos. **Conclusão:** O enxerto autólogo de gordura parece ser uma ferramenta segura para corrigir sequelas da CCM em casos bem selecionados, e não está relacionado com aumento de RL além do esperado para o grupo de pacientes estudado. Apesar de estar relacionado com um aumento de achados mamográficos anormais, estes são de fácil caracterização entre benignos e suspeitos, não atrapalhando o seguimento destas pacientes.

Summary

Background: Autologous fat graft to the breast is a useful tool to correct defects after breast conservative treatment (BCT). Although this procedure gains popularity, little is known about the interaction between the fat graft and the prior oncological environment. Evidences of safety of this procedure in healthy breast and after postmastectomy reconstruction exist. However, there is paucity of data among patients who underwent BCT which are hypothetically under a higher risk of local recurrence (LR). Moreover, since fat is injected in the breast, this technique can potentially produce radiological features that could increase numbers of unnecessary biopsies or even mask suspicious hidden lesions. **Material and Methods:** Fifty nine patients, with prior BCT, underwent 75 autologous fat graft procedures using the Coleman's technique, between October 2005 and July 2008. All patients signed an informed consent and were treated at the same institution. Radiological and clinical examination was performed in all cases prior of the procedure. Follow up was made by clinical and radiological examination at least once, after 6 months of the procedure. Statistical analysis was performed by means and medians and progression free survival was estimated by the Kaplan-Meyer method with significance level of 5%. **Results:** Mean age was

50±8.5 years and mean follow up was 34.4 ±15.3 months. Mean time from oncological surgery to the first fat grafting procedure was 76.6± 30.9 months. Most of patients were at initial stage 0 (11,8%), I (33,8%) or IIA (23,7%). Immediate complication was observed in 3 cases and LR was observed in only 3 cases of true LR. Abnormal breast images were present in 20% of the post-operative mammograms (15 cases) and in six cases biopsy was warranted resulting positive for LR in two cases. **Conclusion:** Autologous fat graft seems to be a safe tool to correct defects after BCT without increasing the expected rates of LR, in low risk and selected cases. Although it increases the rate of abnormal mammographic findings, those are easily distinguished between benign and suspicious lesion by a trained radiologist and do not interfere with the patient's follow up.

1. Introdução

1.1. Cirurgia Conservadora da mama

O câncer de mama é o segundo tipo de câncer mais frequente no mundo, e o principal tipo de câncer entre as mulheres, respondendo por aproximadamente 22% de casos novos ao ano (1). Nos Estados Unidos da América (EUA) estima-se que 226.870 mulheres serão diagnosticadas com carcinoma invasivo de mama em 2012 e um adicional de aproximadamente 39.520 casos novos de carcinoma *in situ* (CDIS) (2). No Brasil, a estimativa do Instituto Nacional do Câncer (INCA) para o ano de 2012 é de 52.680 casos novos de carcinoma invasivo, acarretando aproximadamente mais de 12.870 mortes ao ano (3).

O tratamento local do câncer de mama é eminentemente cirúrgico (associado muitas vezes à radioterapia locorregional), pois a extirpação total do tumor da mama, quando o mesmo não é metastático, confere à paciente ganho na sobrevida global. Tal conceito não existia até o final do século XIX, quando Sir. William Halsted publicou, de forma científica, em 1894, (4) seus resultados com a mastectomia radical, que consistia na retirada de toda a mama, com incisão cutânea ampla,

junto com os músculos peitorais maior e menor e toda cadeia ganglionar axilar, sendo que o fechamento da parede deveria ser feito com enxerto de pele (5).

A partir de então, modificações no tipo de mastectomia para técnicas mais radicais, como as mastectomias alargadas de Urban e Veronesi, ou mais conservadoras, como as mastectomias radicais modificadas por Patey, em 1948 (6), e Madden, em 1965 (7), passaram a ser utilizadas como única forma de tratamento cirúrgico do câncer de mama.

Foi apenas no final da década de 1970 e início da década de 1980 que o paradigma da extensão da cirurgia mamária mudou. Já em 1977, a primeira publicação de Veronesi et al. apontava para os bons resultados da cirurgia conservadora da mama (CCM) (8) e, após a publicação final do mesmo, em 1981 (9), e a publicação de Fisher et al. dos resultados do estudo NSABP-06 (10), assim como a publicação de Aitkin & Minton (11) na Inglaterra, a CCM consagrou-se como tratamento-padrão dos tumores iniciais da mama.

Assim, a CCM popularizou-se e em todo o mundo um número crescente de mulheres com câncer de mama passou a ser submetido a tal procedimento, que consistia na retirada de todo o quadrante da mama afetado pelo tumor associado à remoção de pele e da fáscia do músculo peitoral maior, conforme proposto por Veronesi, ou apenas na retirada do nódulo tumoral com margem de segurança livre, conforme proposto por Fisher, seguido sempre de radioterapia adjuvante.

Apesar de este modelo cirúrgico ter sido estudado com critérios de seleção precisos e os resultados de atualização de mais de 20 anos de seguimento

demonstrarem taxas de recidiva local (RL) que variam entre 15% a 20% (12,13), adaptações na técnica cirúrgica foram aparecendo com a evolução dos conhecimentos, e a CCM passou a ser considerada sempre nos casos em que fosse possível retirar o tumor com margem de segurança e o resultado cosmético final fosse satisfatório (14).

Atualmente, a CCM representa a escolha principal de tratamento cirúrgico nos EUA, com índices que variam de 10% a 67%, dependendo da instituição (15-17). Entretanto, estes índices vêm caindo em consequência do aumento paradoxal no número de mastectomias, relacionado ao emprego da Ressonância Nuclear Magnética (RNM) no estadiamento pré-operatório (aumentando os achados de doença multicêntrica e de lesões falso positivo), às modernas técnicas de reconstrução mamária com melhor resultado cosmético e à falsa impressão para as pacientes de que a mastectomia confere menor risco de recorrência sistêmica da doença (18). Por outro lado, dados recentes da European Society of Breast Cancer Specialists (EUSOMA), apresentados por Garcia-Etienne et al., mostram justamente o contrário: um declínio nas indicações de mastectomias e aumento nas indicações de CCM, com tentativa de CCM em 84% dos casos e sucesso em 78% das vezes (19).

O objetivo da CCM, além de tratar o câncer, é deixar uma mama residual que mantenha sua forma e função cosmética. Apesar da popularidade do procedimento e da alta taxa de satisfação das pacientes com o resultado cosmético final, que varia de 75% a 96% (15-18), estima-se que uma assimetria ou deformidade severa ocorra em aproximadamente 30% dos casos (20-22). Estas sequelas são muitas

vezes difíceis de serem tratadas, dependendo do tipo de defeito residual e da presença de radioterapia, o que ocorre na quase totalidade dos casos.

Clough et al (23) dividiram e classificaram estas sequelas em três tipos: tipo 1 - quando existe apenas assimetria da mama contralateral em relação à operada, o que seria facilmente resolvido com uma mamoplastia de simetrização; tipo 2 - quando além da assimetria existe um defeito no contorno e no volume glandular, provocando muitas vezes também o mau posicionamento do complexo aréolo-papilar (CAP); e o defeito de tipo 3 é aquele em que o contorno e o volume da mama estão muito alterados, o aspecto glandular parece marmorizado e não existe tecido glandular adequado para uma mamoplastia e nem pele com vascularização adequada para tal.

Assim, sendo o defeito tipo 1 de fácil resolução e o tipo 3 de resolução quase que impossível, a não ser com uma mastectomia de “resgate cosmético” com reconstrução, o defeito tipo 2 torna-se o mais difícil de se manejar. Este requer muitas vezes mais de um procedimento de mamoplastia, com muitos resultados desagradáveis e complicações pós-operatórias, uma vez que a mamoplastia em mama irradiada tem alto risco de complicações e maus resultados (22,23).

Desta maneira, se o defeito não é prevenido na cirurgia oncológica com técnicas de reconstrução glandular e de mamoplastias aplicadas à cirurgia oncológica, o que se denomina cirurgia oncoplástica (24-27), restam poucas opções para a sua correção. É neste cenário que o enxerto autólogo de gordura, ou lipoenxertia, teria papel na correção destes defeitos, corrigindo o contorno,

aumentando o volume e melhorando a forma da mama, além de melhorar a qualidade da pele prejudicada pela radioterapia.

1.2. Enxerto autólogo de gordura ou lipoenxertia

O tecido adiposo vem sendo utilizado como material de transplante ou enxerto autólogo para a correção de defeitos de preenchimento da superfície corpórea há mais de um século. A gordura autóloga pode ser considerada o enxerto ideal, uma vez que é abundante, não tem custo, é compatível com o receptor e pode ser obtido de maneira fácil e repetidamente, sem maiores danos ao paciente (autodoador) (28).

O primeiro relato da utilização de um enxerto autólogo de gordura para corrigir um defeito mamário foi feito por Vincenz Czerny, que em 1895 descreveu a remoção de um lipoma da região dorsal de uma paciente e o implantou na mama (29). Apesar de diversos relatos da utilização do enxerto de gordura autóloga em pacientes com lipodistrofia facial datando de 1912 (30) e da descrição, em 1926, da utilização de cânulas para realizar a aspiração e a lipoenxertia (31), foi apenas a partir de meados da década de 1980 que esta técnica passou a ser mais bem explorada e difundida, estimulada pela inovação cirúrgica da lipoaspiração na cirurgia estética. Nesta, o cirurgião encontrava-se ao final do procedimento com tecido adiposo abundante que deveria ser desprezado e alguns, ao invés de fazê-lo, reinjetavam a gordura em regiões do corpo que entendessem adequadas para melhorar o contorno (lipoescultura) ou para corrigir defeitos de diferentes ordens (traumáticos, congênitos e etc.) (32).

Inúmeras publicações demonstraram a eficácia do método na correção de defeitos da face, mãos, lábios e na lipoescultura (33-36), enquanto apenas poucos artigos aludiram a possibilidade da utilização da lipoenxertia para correção de defeitos mamários e realização de mamoplastia de aumento. A explicação para tal fato deve-se à heterogeneidade dos dados apresentados com respeito à quantidade de tecido adiposo que é reabsorvido após o procedimento, que pode variar de 20% a 90% (37).

A falta de padronização do método de obtenção e enxertia da gordura na mama, associado a poucos dados na literatura sobre a eficácia do método, que na maior parte das publicações foi avaliado como pobre e decepcionante, fez com que o interesse sobre o procedimento diminuísse e sua utilização na mama fosse praticamente abandonada (38-39).

Entretanto, alguns cirurgiões continuaram a acreditar no método e passaram a avaliá-lo de maneira criteriosa e científica, propondo diferentes modelos e padronizações na técnica de obtenção do material, no seu processamento e na fase de enxertia. Desta maneira, Coleman (40,41) foi o primeiro a padronizar todo este processo e estudar a curto e médio prazos os resultados da lipoenxertia na mama. Como seus resultados foram positivos, a lipoenxertia na mama passou novamente a fazer parte do arsenal de técnicas na cirurgia cosmética e reparadora da mama.

A padronização da técnica de Coleman (40,41) consiste na aspiração da gordura com cânulas finas de 2mm a 3mm a baixa pressão, centrifugação da gordura por 3 minutos, separação das partes oleosa e de sangue dos adipócitos e enxerto da gordura em pequenos planos com uma cânula de 17G. Desta

maneira, resultados a médio e longo prazo, foram obtidos com baixas taxas de reabsorção do enxerto (cerca de 30%). Outros autores descreveram inúmeras outras técnicas que parecem ser tão eficazes quanto a descrita acima, porém foi esta padronização que permitiu que a técnica fosse considerada efetiva e pequenas modificações são realizadas por diferentes autores.

Assim, a lipoenxertia passou a ser utilizada em casos de mamoplastia de aumento sem a utilização de prótese, correção de defeitos congênitos como síndrome de Poland e mama tuberosa e em casos de complicações destas cirurgias (40-45). Além disso, o enxerto de gordura não apenas recompõe o defeito de volume mamário, mas também melhora substancialmente a qualidade da pele adjacente ao tecido enxertado, especialmente em casos de pele irradiada, graças à ação das células-tronco derivadas do tecido adiposo (ADSC), que regeneram o tecido estimulando a neoangiogênese local (46,47).

Portanto, o enxerto de gordura autólogo seria a ferramenta ideal para corrigir os defeitos tipo 2 e, em alguns casos, tipo 3 decorrentes da CCM, uma vez que não requer mobilização de pele nem deslocamento glandular, evitando complicações como deiscências, necrose gordurosa da mama e necroses de pele que não são infrequentes quando utilizadas as técnicas tradicionais para a correção destes defeitos (48,49).

1.3. Enxerto Autólogo de Gordura e Cirurgia Conservadora da Mama

Apesar de existirem poucas dúvidas quanto à eficácia e à aplicabilidade do enxerto autólogo de gordura na mama, o fator de maior preocupação é referente á

segurança da utilização desta técnica em mamas que foram submetidas a tratamento oncológico (50-53), especialmente naquelas submetidas à CCM.

Sociedades médicas europeias e americanas expressaram sua preocupação em relação à utilização da lipoenxertia neste grupo de pacientes, uma vez que os dados científicos sobre o procedimento em pacientes oncológicos ainda não são claros (54,55). Devido a isso, em 2009 a Sociedade Americana de Cirurgia Plástica (ASPS) convocou uma força-tarefa de especialistas para elaborar um relatório sobre a aplicabilidade, técnica, indicações e segurança do enxerto autólogo de gordura na mama (54). A conclusão dessa força tarefa foi que quase tudo o que se sabe sobre lipoenxertia na mama é baseada em trabalhos como série de casos ou opiniões de *experts*, e que dados sobre a segurança oncológica da lipoenxertia deveriam ser pesquisados em estudos prospectivos.

Entretanto, nenhuma evidência entre lipoenxertia e recidiva local ou a distância foi encontrada na literatura, podendo então o procedimento ser realizado, desde que as pacientes entendessem que este é um procedimento experimental, aconselhando-as a participarem de estudos clínicos prospectivos.

A recidiva local é mais frequente em pacientes submetidas à CCM do que as submetidas à mastectomia radical modificada clássica, sem impacto na mortalidade (9-12,56). Este fato pode ser explicado pela existência de células tumorais dormentes presentes no parênquima mamário, mesmo após radioterapia e terapia sistêmica (47,57-59). Hipoteticamente, o enxerto de ADSC no parênquima mamário poderia estimular células tumorais dormentes a se multiplicarem, acelerando ou mesmo induzindo a um processo de recidiva local (57-59, 63, 69).

Alguns estudos *in vitro* mostram relação entre a presença de ADSC e o estímulo da proliferação de células tumorais (60-64), e outros mostram a ação protetora dos derivados das ADSC (65). Além disso, estudos usando modelos animais demonstraram estímulo de células tumorais após a injeção de ADSC e seus derivados, assim como aceleração no processo de crescimento do tumor mamário quando comparados com animais não enxertados (66-68). Isto acontece por mecanismos distintos, pois a ADSC sofre transformações até se tornar uma célula capaz de acumular gordura (adipócito). Para isso é necessária a liberação de substâncias angiogênicas e fatores de crescimento celular, que poderiam agir também em células tumorais dormentes ou células pré-cancerosas e se diferenciarem em célula tumoral (62,63). Além disso, hormônios liberados por estes adipócitos como Leptina e Adiponectina podem promover a proliferação celular, assim como promover aromatização periférica dos androgênios em Estrona e Estradiol, podendo influenciar no controle local ou a distância do câncer de mama (60-68).

Apesar destas possibilidades aventadas na pesquisa básica, nenhum estudo de série de casos demonstrou sinais claros de associação entre lipoenxertia mamária em pacientes previamente tratadas por câncer de mama e aumento nas taxas de recidiva local, incluindo uma série de casos muito grande de Dealy E. et al com 880 casos (69) e séries exclusivamente de pacientes oncológicas como de Rietjens et al (70) e um estudo multicêntrico de Petit J.Y. et al (71). Entretanto, nestas séries foram incluídos, na sua maioria, pacientes com antecedentes de mastectomia e reconstrução, e apenas poucos pacientes com CCM prévia.

Portanto, ainda falta muita informação sobre a relação entre lipoenxertia, CCM e recidiva local, pois poucos estudos focaram neste grupo de pacientes, que, como discutido acima, apresentaria um maior risco teórico de recidiva local relacionado ao procedimento de lipoenxertia.

Outro fator pertinente á lipoenxertia na mama é a questão sobre possíveis alterações radiológicas que este procedimento poderia ocasionar. A injeção de gordura no parênquima mamário pode causar alterações radiológicas decorrentes dos processos de reabsorção da gordura, inflamação local e principalmente da necrose gordurosa ou esteatonecrose (72,73). Tais processos podem levar à formação de imagens que poderiam, eventualmente, mimetizar uma lesão suspeita ou então mascarar uma lesão já presente na mama, retardando um diagnóstico de recidiva local.

Devido a este risco teórico, em 1987 a Sociedade Americana de Cirurgia Plástica e Reconstructiva (ASPRS) estabeleceu um comitê específico para avaliar a utilização da lipoenxertia na mama. Neste comitê ficou definido por unanimidade que esta técnica era “deplorável” e sua utilização para mamoplastia de aumento poderia gerar alterações radiológicas na mama, que de alguma maneira poderiam mascarar lesões existentes, retardando o diagnóstico precoce de um câncer, sendo, portanto, danosa à saúde pública (74).

Fato interessante foi que nesse mesmo ano um estudo retrospectivo sobre aspectos mamográficos em pacientes submetidas à mamoplastia redutora apontava que diferentes tipos de lesões (macrocalcificações, microcalcificações, cistos) estavam presentes em 50% das pacientes submetidas à cirurgia, e, apesar

disso, o procedimento foi considerado seguro (75). Desde então se discutem as alterações radiológicas provocadas por procedimentos mamários invasivos, e atualmente padrões de suspeita ou benignidade são facilmente identificados e classificados pelos radiologistas (76-78).

Assim, 20 anos após considerar o enxerto autólogo de gordura na mama como técnica deplorável, a mesma ASPS considerou, em 2009, que as alterações radiológicas relacionadas ao procedimento não estariam relacionadas a alterações mamográficas que pudessem trazer prejuízo às pacientes (54). Entretanto, mais uma vez, a conclusão é baseada em dados que em sua maioria remonta à lipoenxertia em mamas sadias. Apenas algumas séries avaliaram os aspectos radiológicos pós-lipoenxertia em pacientes com CCM prévia. Tais estudos não demonstraram associação da técnica com número elevado de achados suspeitos, sendo a maioria das alterações relacionadas a lesões típicas de esteatonecrose (52,53,79).

Finalmente, é inquestionável que a lipoenxertia é um excelente método para corrigir defeitos pós-CCM. Seu uso vem se popularizando, apesar de faltarem ainda evidências claras da segurança do método neste grupo de pacientes. Desta maneira, o presente estudo apresenta uma série prospectiva de 59 pacientes com antecedente de CCM submetidas a 75 procedimentos de lipoenxertia mamária, realizados em uma única instituição e pela mesma equipe cirúrgica, com enfoque nos seguimentos oncológico e radiológico destas pacientes.

2. Objetivos

2.1. Artigo 1

- Avaliar as taxas de recidiva local em pacientes submetidas a enxerto autólogo de gordura para correção de defeitos decorrentes da cirurgia conservadora da mama.
- Comparar as taxas de recidiva local encontradas com dados da literatura e avaliar se o enxerto autólogo de gordura pode estar ou não associado a este evento
- Identificar e avaliar as complicações imediatas e tardias decorrentes do enxerto autólogo de gordura nestas pacientes

2.2. Artigo 2

- Descrever as alterações radiológicas mamárias decorrentes do enxerto autólogo de gordura em pacientes com antecedente de cirurgia conservadora da mama.
- Avaliar se este procedimento provoca aumento no número de biópsias mamárias desnecessárias.
- Identificar se existe um padrão mamográfico para as recidivas locais encontradas após o procedimento neste grupo de pacientes.

3. Publicações

Artigo 1 – **Oncological safety of autologous fat grafting after breast conservative treatment: A prospective evaluation**

Fabricio Brenelli M.D., Mario Rietjens M.D., Francesca De Lorenzi PhD., Aarão Pinto-Neto PhD., Fabio Rossetto, Stefano Martella, José R.P. Rodrigues M.D., Visnu Lohsiriwat M.D., Daniel Barbalho M.D., Jean Yves Petit PhD.

Artigo 2 – **Radiological Features of Autologous Breast Fat Grafting After Conservative Treatment: Results of a Prospective Study**

Fabricio Brenelli M.D., Mario Rietjens M.D., Aarão Pinto-Neto PhD., Francesca De Lorenzi PhD., Fabio Rossetto, Daniel Barbalho

3.1. Artigo 1

Oncological safety of autologous fat grafting after breast conservative treatment: A prospective evaluation

Fabricio Brenelli M.D.*^a, Mario Rietjens M.D.** (b), Francesca De Lorenzi PhD.**, Aarão Pinto-Neto PhD.*, Fabio Rossetto**, Stefano Martella**, José R.P. Rodrigues M.D.***, Daniel Barbalho M.D.**

* State University of Campinas (Unicamp), Department of Gynecology and Obstetrics – Breast Oncology Division, Campinas – São Paulo, Brazil

^a Beneficencia Portuguesa de São Paulo, São José's Hospital, Breast Surgery |Division, São Paulo, SP, Brazil.

** European Institute of Oncology, Division of Plastic and Reconstructive Surgery, Milan, Italy

*** State University of São Paulo (Unesp), Botucatu- São Paulo, Brazil

Corresponding author

Fabricio Brenelli: R Elvino Silva 30, Campinas – SP, Brazil

Zip: 13092-559

Email: fabriciobrenelli@hotmail.com

Original Article

Abstract

Background: Autologous fat graft to the breast is a useful tool to correct defects after breast conservative treatment (BCT). Although this procedure gains popularity, little is known about the interaction between the fat graft and the prior oncological environment. Evidences of safety of this procedure in healthy breast and after postmastectomy reconstruction exist. However, there is paucity of data among patients who underwent BCT which are hypothetically under a higher risk of local recurrence (LR). **Methods:** Fifty nine patients, with prior BCT, underwent 75 autologous fat graft procedures using the Coleman's technique, between October 2005 and July 2008. Follow up was made by clinical and radiological examination at least once, after 6 months of the procedure. **Results:** Mean age was 50 ± 8.5 years and mean follow up was 34.4 ± 15.3 months. Mean time from oncological surgery to the first fat grafting procedure was 76.6 ± 30.9 months. Most of patients were at initial stage 0 (11,8%), I (33,8%) or IIA (23,7%). Immediate complication was observed in 3 cases (4%). Only 3 cases of true LR (4%) associated with the procedure were observed during the follow up. Abnormal breast images were present in 20% of the post-operative mammograms and in 8% of the cases biopsy was warranted. **Conclusion:** Autologous fat graft is a safe procedure to correct breast defects after BCT, with low post-operative complications. Although it was not associated with increased risk of LR in the group of patients studied, prospective trials are needed to certify that it does not interfere in patient's oncological prognosis.

Introduction

Breast conservative treatment (BCT) is a standard of care for early breast cancer. As definition, BCT intends to give local treatment as effective as mastectomy, but with better cosmetic results once the breast tissue is spared (1, 2). Since the publications of the Milan I Trial and the NSABP-06 Trial, increasing numbers of women sought BCS (3-5). Rates of BCS vary from 10 to 67% in different U.S centers (6-9). Despite the high quote of patient's satisfaction on these studies (75% to 96%), severe asymmetry is noted in almost 30% of them (10).

Correction of breast asymmetry after BCT may be very challenging, especially in type 2 and 3 cosmetic sequelae as described by Clough KB et al. (11). It is in this scenario that autologous fat graft seems to be a good alternative to fill the defects and improve cosmetic outcome of BCS (12-14). Despite the discussion about the technique used and predictability of results, the main concern among surgeons is on its safety regarding the oncological aspects, especially in those who underwent BCT (12, 15-17).

Medical societies throughout the world expressed the concern about surgeons performing this procedure without clear evidence of its safety (18,19). In 2009 the American Society of Plastic Surgery (ASPS) set up a task force to assess the indications, safety and efficacy of autologous fat transfer (18). The conclusion of this task force was that most of what is known comes from case series and expert's opinion, which means a low grade of scientific evidence. However, the task force did not find any association between breast fat graft and local recurrence (LR), so they were not able to give further recommendations

addressing this issue than considering this experimental in breast cancer patients and that prospective controlled studies should be performed.

Hypothetically, the transfer of adipose derived stem cells (ADSC) or adipose derived mesenchymal stem cell (ADMSC) could induce silent tumor cells to reproduce, and predispose to LR. “In vitro” and animal models basic researches are conflictive, and show positive and also negative association with breast cancer cell proliferation (20-24).

In the other hand, case series did not demonstrate an association between autologous fat graft and breast cancer recurrence, including large individuals’ series and multi institutional studies (25-27). However, most of these series focused on fat grafting after mastectomy and reconstruction, and few cases are dedicated to study its impact on BCT patients.

Local recurrence is more frequent in patients with BCT compared to mastectomy, without impact on mortality (1-4). This fact maybe due to the existence of dormant tumor cells in the breast parenchyma (24, 28). Therefore, if autologous fat graft can stimulate those dormant tumor cells, it should happen indeed more frequently in patients treated with breast conservation rather than mastectomy. However, this information lacks in many studies.

It is in this scenario of lack of strong scientific evidence that we present a prospective evaluation of 59 patients with prior BCT undergoing 75 autologous breast fat graft procedure and analyze the oncological results along time, focusing in procedure safety, local control and disease free survival.

Material and methods

Patient's selection

From October 2005 to July 2008 we prospectively evaluated 59 patients that underwent 75 breast fat grafting procedures at the European Institute of Oncology (Milan, Italy). All patients had been submitted to a previous BCT for oncological reasons, which lead to an aesthetical breast defect. All patients were visited by a single surgeon who indicated the procedure. Only patients free of breast locoregional disease were considered eligible to the procedure after an accurate breast clinical and instrumental evaluation. The presence of stable bone metastasis was not an exclusion criteria.

Pre-operative evaluation

All patients scheduled for the fat grafting procedure were evaluated pre operatively with clinical and breast image exams. Bilateral mammogram and breast ultrasound (U.S.) were requested for all patients. After explanation of the procedure and the signature of an informed consent, all patients agreed to undergo the surgery. Pre operative pictures were taken in all cases and the breast defect was measured by a centimeter on its 2 major axis, and finally on its depth by an approximate measurement. If there were one or more defects, they were measured and documented as defect 1, 2, 3 and so on.

Surgical technique

The procedure was performed under local or general anesthesia, depending on the patient's clinical conditions and risks. Local anesthesia was preferable, and

general anesthesia was recommended in cases which there was a need of harvesting a great amount of fat tissue, when an associated procedure was indicated (prosthesis exchange and capsulotomy, for instance), or when the patient showed extreme anxiety.

The whole procedure of fat harvesting and grafting was performed according to the Coleman's technique⁽¹²⁾ with minimal modifications.

Follow up

Follow up was made at the outpatient's clinics, at least once after 6 months of the procedure. It consisted of clinical evaluation. Mammogram was requested every year associated with breast ultrasound when needed. When patient could not be reached, telephone contact was made.

Statistical analysis

Progression free survival curve was estimated by the Kaplan-Meyer method with significance level of 5%. Time between the fat grafting and last follow up was studied by mean time and median. The software used was SAS, version 9.2.

Results

Mean age of the women at the time of fat grafting was 50 ± 8.5 years and mean follow up was 34.4 ± 15.3 months, and more than 75% of them had follow up greater than 45.9 months. Procedure was conducted under local anesthesia in 58 cases (77.3%) and under general anesthesia in 17 cases (22.7%). Ninety eight percent of the defects were localized exclusively in the breast parenchyma, and just in one patient defect was also present in the axilla. Right and left breast

were equally affected (50.7 vs. 48%, respectively). Population's characteristics by patient and by procedure are described in table 1.

Only 5 patients had more than one defect in the breast, and two of them had 3 defects. Mean volume of fat preparation injected was 52.3 ± 28.7 cc. Second and third defects had a mean volume injected of 32.8cc and 52.8cc, respectively. In 78.7% of the cases, fat was harvested from the abdomen and in 10.7% from the hips, in the other cases association between hips, abdomen and knees were made.

Immediate complication was observed in 3 cases (4%) and consisted of fat necrosis in 2 patients and cellulites in 1 patient. All cases were managed clinically with no further complications.

Follow-up occurred at least once 6 months after the procedure. In 15 cases (20%), the mammogram was normal before the procedure and exhibited abnormalities afterwards. Lesions were considered suspicious in 6 cases and breast biopsy was performed. In 2 cases biopsies resulted positive and in 4 cases negative (table 2). In 8 cases (10, 6%) post-operative breast images were missing.

Most of patients were at initial stage 0 (11,8%), I (33,8%) or IIA (23,7%) (figure 1). Thirty five patients (59.3%) had undergone quadrantectomy with axillary dissection (QUART), and 14 patients (23.7%) underwent quadrantectomy with sentinel node biopsy (SNB). Only 10 patients (16.9%) underwent quadrantectomy alone. Oncoplastic techniques were used in just 9 patients (15.3%). External radiotherapy was present in 56 patients (94.9%).

During the follow up, there were 4 cases of ipsilateral breast recurrence. However, in one case LR was suspected in the day of the procedure and was confirmed by histology one week after it. Therefore, we do not associate this to the

fat grafting procedure. All 3 LR were invasive ductal carcinoma and patient. Mean time from oncological surgery to the first fat grafting procedure was 76.6 ± 30.9 months. Considering that we found just 3 cases of true local recurrence (4%) in 34 months of follow up, this would produce a rate of 1,4% LR per year. The progression free survival from time of fat grafting to local recurrence is shown in figure 2.

Discussion

Autologous fat graft is a valuable and promising tool to help breast and plastic surgeons to correct defects after BCT. Procedure is simple and can be done mostly under local anesthesia, which means no hospital stay and low cost. Complication's rate was about 4% and was of simple management. Many papers confirm this low rate of post-operative complications which makes autologous fat graft to be a popular choice for surgeons and patients (29-31).

Unfortunately, efficacy of the procedure is not predictable. Despite of our experience and others from the literature (25-27, 29-33), it is still very difficult to predict whether the fat graft will attach or not. In this study, only in 16.8% of the cases a further fat graft procedure was performed. This could means that a good result was achieved in most of the cases. However, those numbers are underestimated, once in the follow up there are patients already scheduled to a new procedure or others who still show the breast defect but do not want to undergo another procedure. The lack of an objective evaluation of the efficacy is a weak point of his paper, as it is in review articles, which shows a difficulty in assessing its efficacy (18, 31, 33-34).

A great concern of our study was about the abnormal radiological features that fat graft could produce in the breast. Although some evidences in literature shows that breast fat graft is not correlated to features that could mask hidden lesions or increase the number of unnecessary biopsies (13-14, 16- 17, 34-36), this was a critical argument to be evaluated. Actually, we found no significant increase in abnormal breast images after the procedure (20%) if we compare to other types of breast intervention such as reduction mammoplasty, which can produce up to 85% of post-operative radiological features (37-39). Most abnormal breast images associated with fat graft are macrocalcification and oil's cyst which are easily recognized as benign lesions by trained radiologists (39, 40).

From 6 cases warranting biopsies in our study, only 2 irregular nodules resulted in LR. Little information exists on LR following autologous fat graft after BCT, therefore, there is no specific radiological pattern of it. Based on our observation, we suggest that suspicious nodular lesions after autologous fat graft should be biopsied to rule out LR. However, it is evident that all suspicious lesions should be biopsied.

Local recurrence was the main goal of this study. Although the use of autologous fat graft is rising in clinical practice, the real oncological impact on patients who have had breast cancer is still unknown (28-31, 33-34, 41-44). Delay et al (25) published data on 10 years follow up of more than 880 fat grafting procedures, including 42 cases after BCT and found no increased rate of LR. Illouz et al (32) in his personal experience with 820 patients undergoing breast fat grafting found no LR at all in the group of 30 patients with previous BCT. Two recent systematic reviews addressed the oncological issue and found

no clinical evidence of increased LR in any study, although they consider that safety should be objective of prospective and controlled studies (31, 34).

In our study LR was observed only in 3 cases out of 75 procedures (4%). It is acceptable in the literature that LR occurs in the rate of 1 to 1,5%% per year (1-4). In this series, the mean time between oncologic surgery to fat graft was 76 months, and mean follow up time was 34 months. So, 4% of LR in 34 months produces a rate of 1,4% LR per year, which seems acceptable for BCT. Moreover, timing of recurrence was very different in the 3 cases (figure 2), showing that there is no pattern of LR, linking these facts much more to a chance rather than to the fat grafting procedure.

Patient's selection and the absence of a control group to match the results can be considered a bias to this study. The majority of patients in the study were patients of good oncological prognosis presenting with initial breast cancer pathological stages (0, I and IIA), evidencing a selection for LR low risk patients.

Recently, Petit JY et al (45) published data about autologous fat transfer in previous breast cancer patients treated with mastectomy or BCT and matched the follow up with a control group. There was no difference in LR in patients with previous invasive carcinoma. However, LR in patients with previous ductal carcinoma in situ (DCIS) was significantly higher. Difference between mastectomy and BCT group was not of statistical significance. Despite of the findings, the authors conclude that breast lipofilling seems to be safe, but this higher incidence of LR in the DCIS group must be better studied once it can be biased by many factors, including the design of the study.

The fact is that the role of ADSC in a previous cancerous environment is still unknown. Bench basic research shows conflicting results about the interaction

between ADSC with breast tissues and cancer cells. There is data that suggest ADSC promoting or causing breast cancer in “in vitro” and animal models (46-48). Mechanisms of this interaction may be multiple, including liberation of adiponectin and leptin from ADSC promoting cellular proliferation, increase in the peripheral aromatization and liberation of angiogenic factors such as vascular endothelial growth factor (VEGF) (20-21, 23-24, 47). This could theoretically induce the awakening of a dormant tumor cell or even interfere with adjuvant hormonal therapies.

Moreover, Pearl et al (49) published a recent review on stem cell biology and its behavior in the breast environment. It seems that ADMSC interacts with adjacent stroma and potentially promotes proliferation of fibroblasts and other cell lines promoting LR, as occurs in prostate cancer with the “fibroblast associated carcinoma” (49, 50). Recently has been published a case report of a osteosarcoma treated 13 years before with surgery and chemotherapy, and after 18 months of a autologous fat graft to correct the surgical defect a LR happened (51). The authors discuss the interaction between ADSC and the LR as this pattern of late recurrence is extremely rare.

In contrast, there are some studies that show ADSC inhibiting tumor growth and metastasis of breast cancer in animal models (22, 24, and 52). Therefore, the exact role and intrinsic interaction between ADSC, normal breast and breast cancer cell and its environment must be further investigated.

Conclusion

Autologous fat graft is a promising tool to correct defects after BCT. Procedure is simple and is associated with low rates of postoperative complications.

LR rate was not higher than the expected for this low risk group of patients. The role of ADSC in previous cancer environment is still unclear. Further investigation is needed, although prospective randomized trials will be difficult to be done since there is not another technique or “filler” that can substitute the role of fat grafting in correcting breast defects. Data should be collected and gathered from multicenter institution to enlarge the evidences of the safety of fat grafting after BCT.

Conflict of interests

The authors declare no conflicts of interests or sponsorships, grants and patents. Study was approved by the ethics committee and all patients were given an informed consent.

References

1. Veronesi U, Cascinelli N, Mariani L, et al. Twenty-year follow-up of a randomized study comparing breast-conserving surgery with radical mastectomy for early breast cancer. *N Engl J Med.* 2002 Oct 17; 347(16):1227-32.
2. Fisher B, Anderson S, Bryant J, et al. Twenty-year follow-up of a randomized trial comparing total mastectomy, lumpectomy, and lumpectomy plus irradiation for the treatment of invasive breast cancer. *N Engl J Med.* 2002 Oct 17; 347(16):1233-41.
3. Veronesi U, Saccozzi R, Del Vecchio M, et al. Comparing radical mastectomy with quadrantectomy, axillary dissection, and radiotherapy in patients with small cancers of the breast. *N Engl J Med.* 1981 Jul 2;305(1):6-11.
4. Fisher B, Bauer M, Margolese R, et al. Five-year results of a randomized clinical trial comparing total mastectomy and segmental mastectomy with or

- without radiation in the treatment of breast cancer. *N Engl J Med.* 1985 Mar 14; 312(11):665-73.
5. Coleman SR, Saboeiro AP. Fat grafting to the breast revisited: safety and efficacy. *Plast Reconstr Surg.* 2007 Mar;119(3):775-85
 6. Wang HT, Barone CM, Steigelman MB, et al. Aesthetic outcomes in breast conservation therapy. *Aesthet Surg J.* 2008 Mar-Apr;28(2):165-70.
 7. Kotwall CA, Covington DL, Rutledge R, et al. Patient, hospital, and surgeon factors associated with breast conservation surgery: a statewide analysis in North Carolina. *Ann Surg* 1996;224:419–429
 8. Parviz MA, Cassel JB, Kaplan BJ, et al. Breast conservation therapy rates are no different in medically indigent versus insured patients with early stage breast cancer. *J Surg Oncol* 2004;84:57–62.
 9. Kelemen JJ III, Poulton T. Surgical treatment of early-stage breast cancer in the Department of Defense healthcare system. *J Am Coll Surg* 2001; 192:293–297.
 10. McGuire KP, Santillan AA, Kaur P, et al. Are mastectomies on the rise? A 13-year trend analysis of the selection of mastectomy versus breast conservation therapy in 5865 patients. *Ann Surg Oncol.* 2009 Oct; 16(10):2682-90.
 11. Bajaj AK, Kon PS, Oberg KC, Miles DAG. Aesthetic outcomes in patients undergoing breast conservation therapy for the treatment of localized breast cancer. *Plast Reconstr Surg* 2004; 14:1442–1449.
 12. Clough KB, Thomas SS, Fitoussi AD, et al. Reconstruction after conservative treatment for breast cancer: cosmetic sequelae classification revisited. *Plast Reconstr Surg.* 2004 Dec; 114(7):1743-53.
 13. Gosset J, Flageul G, Toussoun G, et al. Lipomodelling for correction of breast conservative treatment sequelae. Medicolegal aspects. Expert opinion on five problematic clinical cases. *Ann Chir Plast Esthet.* 2008 Apr; 53(2):190-8.
 14. Delay E, Gosset J, Toussoun G, et al. Efficacy of lipomodelling for the management of sequelae of breast cancer conservative treatment. *Ann Chir Plast Esthet.* 2008 Apr; 53(2):153-68.

15. Missana MC, Laurent I, Barreau L et al. Autologous fat transfer in reconstructive breast surgery: indications, technique and results. *EJSO* 2007; 33:685-90.
16. Gosset J, Guerin N, Toussoun G, et al. Radiological evaluation after lipomodelling for correction of breast conservative treatment sequelae. *Ann Chir Plast Esthet.* 2008 Apr; 53(2):178-89.
17. Amar O, Bruant-Rodier C, Lehmann S, et al. Fat tissue transplant: restoration of the mammary volume after conservative treatment of breast cancers, clinical and radiological considerations. *Ann Chir Plast Esthet.* 2008 Apr; 53(2):169-77.
18. Gutowski KA; ASPS Fat Graft Task Force. Current applications and safety of autologous fat grafts: a report of the ASPS fat graft task force. *Plast Reconstr Surg.* 2009 Jul; 124(1):272-80.
19. Delay E, Sinna R, Delaporte T. Patient information before aesthetic lipomodelling (lipoaugmentation): a French plastic surgeon's perspective. *Aesthet Surg J.* 2009 Sep-Oct; 29(5):386-95.
20. Schaffler A, Scholmerich J, Buechler C. Mechanisms of disease: adipokines and breast cancer - endocrine and paracrine mechanisms that connect adiposity and breast cancer. *Nature Clin Pract Endocrinol Metab* 2007; 3:345-54.
21. Dieudonne MN, Machinal-Quelin F, Serazin-Leroy V, et al. Leptin mediates a proliferative response in human MCF7 breast cancer cells. *Biochem Biophys Res Commun.* 2002 Apr 26; 293(1):622-8.
22. Dieudonne MN, Bussiere M, Dos Santos E, et al. Adiponectin mediates antiproliferative and apoptotic responses in human MCF7 breast cancer cells. *Biochem Biophys Res Commun.* 2006 Jun 23; 345(1):271-9.
23. Iyengar P, Espina V, Williams TW, et al. Adipocyte-derived collagen VI affects early mammary tumor progression in vivo, demonstrating a critical interaction in the tumor/stroma microenvironment. *J Clin Invest.* 2005 May; 115(5):1163-76.
24. Lohsiriwat V, Curigliano G, Rietjens M, Goldhirsch A, Petit JY. Autologous fat transplantation in patients with breast cancer: "silencing" or "fueling" cancer recurrence? *Breast.* 2011 Aug;20(4):351-7. Epub 2011 Feb 5.

25. Delay E, Garson S, Tousson G, Sinna R. Fat injection to the breast: technique, results, and indications based on 880 procedures over 10 years. *Aesthet Surg J*. 2009 Sep-Oct; 29(5):360-76.
26. Rietjens M, De Lorenzi F, Rossetto F, Brenelli F, et al. Safety of fat grafting in secondary breast reconstruction after cancer. *J Plast Reconstr Aesthet Surg*. 2011 Apr; 64(4):477-83.
27. Petit JY, Lohsiriwat V, Clough KB, Sarfati I, Ihrai T, Rietjens M, Veronesi P, Rossetto F, Scevola A, Delay E. The oncologic outcome and immediate surgical complications of lipofilling in breast cancer patients: a multicenter study--Milan-Paris-Lyon experience of 646 lipofilling procedures. *Plast Reconstr Surg*. 2011 Aug;128(2):341-6.
28. Rigotti G, Marchi A, Sbarbati A. Adipose-derived mesenchymal stem cells: past, present, and future. *Aesthetic Plast Surg*. 2009 May; 33(3):271-3.
29. ELFadl D, Garimella V, Mahapatra TK, et al. Lipomodelling of the breast: a review. *Breast*. 2010 Jun; 19(3):202-9.
30. Mizuno H, Hyakusoku H. - Fat grafting to the breast and adipose-derived stem cells: recent scientific consensus and controversy. *Aesthet Surg J*. 2010 May-Jun; 30(3):381-7. Review.
31. Claro F Jr, Figueiredo JC, Zampar AG, Pinto-Neto AM. Applicability and safety of autologous fat for reconstruction of the breast. *Br J Surg*. 2012 Jun;99(6):768-80. doi: 10.1002/bjs.8722. Epub 2012 Apr 4.
32. Illouz YG, Sterodimas A. Autologous fat transplantation to the breast: a personal technique with 25 years of experience. *Aesthetic Plast Surg* 2009; 33(5):706–715.
33. Chan CW, McCulley SJ, Macmillan RD. Autologous fat transfer--a review of the literature with a focus on breast cancer surgery. *J Plast Reconstr Aesthet Surg*. 2008 Dec; 61(12):1438-48.
34. Rosing JH, Wong G, Wong MS, Sahar D, Stevenson TR, Pu LL. Autologous fat grafting for primary breast augmentation: a systematic review. *Aesthetic Plast Surg*. 2011 Oct;35(5):882-90. Epub 2011 Apr 1. Review.

35. Pierrefeu-Lagrange AC, Delay E, Guerin N, et al. Radiological evaluation of breasts reconstructed with lipomodeling. *Ann Chir Plast Esthet.* 2006 Feb; 51(1):18-28.
36. Pulagam SR, Poulton T, Mamounas EP. Long-term clinical and radiologic results with autologous fat transplantation for breast augmentation: case reports and review of the literature. *Breast J.* 2006 Jan-Feb; 12(1):63-5.
37. Veber M, Tourasse C, Toussoun G, Moutran M, Mojallal A, Delay E. Radiographic findings after breast augmentation by autologous fat transfer. *Plast Reconstr Surg.* 2011 Mar;127(3):1289-99.
38. Carvajal J, Patiño JH. Mammographic findings after breast augmentation with autologous fat injection. *Aesthet Surg J.* 2008 Mar-Apr;28(2):153-62.
39. Rubin JP, Coon D, Zuley M, Toy J, Asano Y, Kurita M, Aoi N, Harii K, Yoshimura K. Mammographic changes after fat transfer to the breast compared with changes after breast reduction: a blinded study. *Plast Reconstr Surg.* 2012 May;129(5):1029-38.
40. Chala LF, de Barros N, de Camargo Moraes P, Endo E, Kim SJ, Pincerato KM, Carvalho FM, Cerri GG. Fat necrosis of the breast: mammographic, sonographic, computed tomography, and magnetic resonance imaging findings. *Curr Probl Diagn Radiol.* 2004 May-Jun;33(3):106-26. Review.
41. Fraser JK, Hedrick MH, Cohen SR. Oncologic risks of autologous fat grafting to the breast. *Aesthet Surg J.* 2011 Jan 1; 31(1):68-75.
42. Yoshimura K, Sato K, Aoi N, et al. Cell-assisted lipotransfer for cosmetic breast augmentation: supportive use of adipose-derived stem/stromal cells. *Aesthetic Plast Surg.* 2008 Jan;32(1):48-55
43. Petit JY, Clough K, Sarfati I et al. Lipofilling in breast cancer patients: from surgical technique to oncologic point of view. *Plast Reconstr Surg* 2010;126(5): 262–263
44. Rigotti G, Marchi A, Stringhini P et al. Determining the oncological risk of autologous lipoaspirate grafting for post-mastectomy breast reconstruction. *Aesthetic Plast Surg* 2010; 34(4): 475–480.

45. Petit JY, Botteri E, Lohsiriwat V, Rietjens M, De Lorenzi F, Garusi C, Rossetto F, Martella S, Manconi A, Bertolini F, Curigliano G, Veronesi P, Santillo B, Rotmensz N. Locoregional recurrence risk after lipofilling in breast cancer patients. *Ann Oncol*. 2012 Mar;23(3):582-8. Epub 2011 May 24.
46. Manabe Y, Toda S, Miyazaki K, Sugihara H (2003) Mature adipocytes, but not preadipocytes, promote the growth of breast carcinoma cells in collagen gel matrix culture through cancer–stromal cell interactions. *J Patholol* 201:221–228
47. Yu JM, Jun ES, Bae YC, Jung JS (2008) Mesenchymal stem cells derived from human adipose tissues favor tumor cell growth in vivo. *Stem Cells Dev* 17:463–473
48. Muehlberg FL, Song YH, Krohn A, Pinilla SP, Droll LH, Leng X, Seidensticker M, Ricke J, Altman AM, Devarajan E, Liu W, Arlinghaus RB, Alt EU. Tissue-resident stem cells promote breast cancer growth and metastasis. *Carcinogenesis*. 2009 Apr;30(4):589-97. Epub 2009 Jan 30.
49. Pearl RA, Leedham SJ, Pacifico MD. The safety of autologous fat transfer in breast cancer: lessons from stem cell biology. *J Plast Reconstr Aesthet Surg*. 2012 Mar;65(3):283-8.
50. Olumi AF, Grossfeld GD, Hayward SW, Carroll PR, Tlsty TD, Cunha GR. Carcinoma-associated fibroblasts direct tumor progression of initiated human prostatic epithelium. *Cancer Res*. 1999 Oct 1;59(19):5002-11.
51. Perrot P, Rousseau J, Bouffaut AL, Rédini F, Cassagnau E, Deschaseaux F, Heymann MF, Heymann D, Duteille F, Trichet V, Gouin F. Safety Concern between Autologous Fat Graft, Mesenchymal Stem Cell and Osteosarcoma Recurrence. *PLoS One*. 2010 Jun 8;5(6):e10999.
52. Sun B, Roh KH, Park JR, Lee SR, Park SB, Jung JW, Kang SK, Lee YS, Kang KS. Therapeutic potential of mesenchymal stromal cells in a mouse breast cancer metastasis model. *Cytotherapy* 11:289–298 281 p following 298.

Table 1. Population's characteristics by procedures and patients

	PROCEDURES		PATIENTS	
PATIENTS	n	%	n	%
AGE				
N	75		59	
Mean	49,6		50,0	
FOLLOW UP				
N	75		59	
Mean	34,2		34,4	
STAGE				
0	8	10,6	7	11,8
I	25	33,3	20	33,8
IIA	19	25,3	14	23,7
IIB	3	4	2	3,4
IIIA	2	2,6	2	3,4
Unknown	18	24	14	23,7
SURGERY				
QUAD+SNB	16	21,3	14	23,7
QUAD	13	17,3	10	16,9
QUAD+AD	46	61,3	35	59,3
ONCOPLASTIC				
Dorsal flap	1	1,3	1	1,7
Mastopexy	1	1,3	1	1,7
Prosthesis	10	13,3	7	11,9
No	63	84,0	50	84,7
RADIOTHERAPY				
No	4	5,3	3	5,1
Yes	71	94,7	56	94,9
ANESTESIA				
General	17	22,7	14	23,7
Local	58	77,3	45	76,3
COMPLICATION				
No	72	96,0	56	94,9
Yes	3	4,0	3	5,1
LOCAL RECURRENCE				
No	72	96,0	56	94,9
Yes	3	4,0	3	5,1
METASTASIS				
No	73	97,3	58	98,3
Yes	2	2,7	1	1,7

Table 2. Radiological features of the 15 abnormal mammograms after fat grafting procedure

Mammographic features	n	%	Biopsy	LR*
Oil cyst	3	20	No	0
Irregular lump	3	20	Yes	2
Macrocalcification	6	40	No	0
Microcalcification	3	20	Yes	0

*LR: Local Recurrence

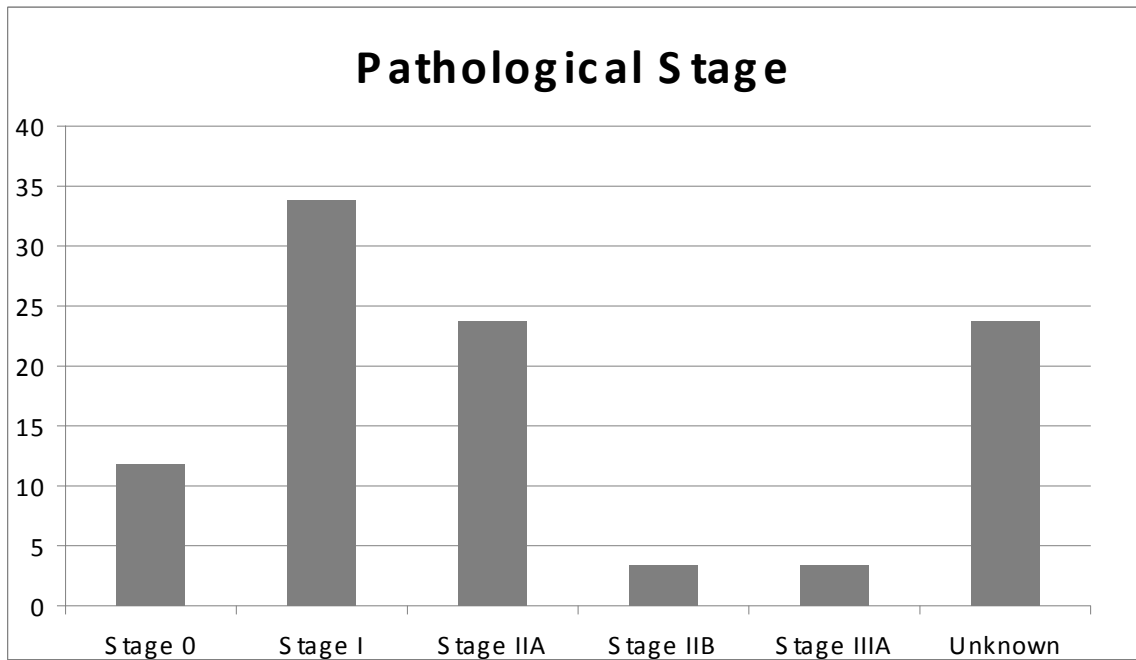


Figure 1. Distribution of pathological breast cancer stage of the 59 patients.

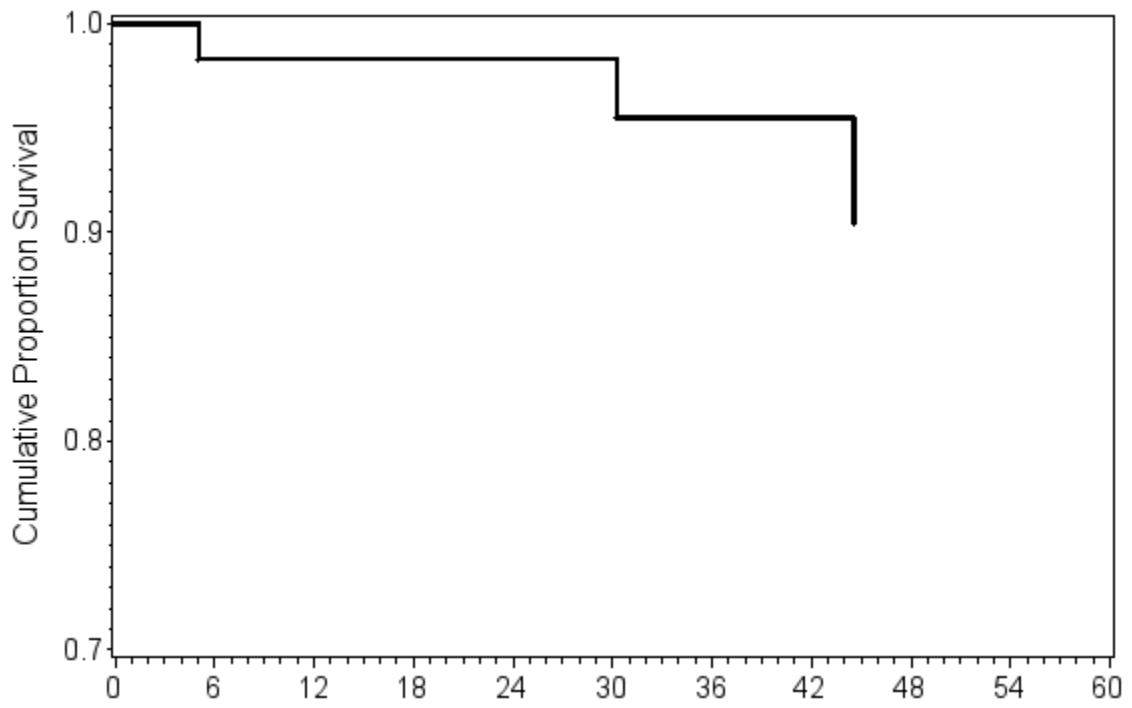


Figure 2. Progression free survival from fat grafting procedure.

3.2. Artigo 2

Radiological Features of Autologous Breast Fat Grafting After Conservative Treatment: Results of a Prospective Study

Fabricio P. Brenelli MD.*, Mario Rietjens MD.**, Aarão M. Pinto-Neto PhD.*
Francesca De Lorenzi PhD.**, Fabio Rossetto**, Daniel Barbalho MD

* State University of Campinas (Unicamp), Department of Gynecology and Obstetrics – Breast Oncology Division, Campinas – São Paulo, Brazil

** European Institute of Oncology, Division of Plastic and Reconstructive Surgery, Milan, Italy

Running head: Radiological Features of Breast Fat Grafting

Corresponding authors:

Fabricio Brenelli

R Elvino Silva 30, Campinas – SP, Brazil

Zip: 13092-559. Email: fabriciobrenelli@hotmail.com

Commercial and Financial Disclosure

Authors declares having neither conflict of interest nor funding support for publishing this paper.

Abstract

Background: Autologous fat graft to the breast is a useful tool to correct defects after breast conservative treatment (BCT). Although this procedure gains popularity, little is known about the interaction between the fat graft and the prior oncological environment. Since fat is injected into the breast, it can potentially produce radiological features that could increase numbers of unnecessary biopsies or even mask suspicious hidden lesions in patients with prior BCT, who are at a higher risk of local recurrence (LR). **Materials and Methods:** Fifty nine patients, with prior BCT, underwent 75 autologous fat graft procedures using the Coleman's technique, between October 2005 and July 2008. Radiological and clinical examination was performed in all cases before the procedure. Follow up was made by clinical and radiological examination. **Results:** Mean follow up was 34.4 ± 15.3 months. Mean time from oncological surgery to the first fat grafting procedure was 76.6 ± 30.9 months. Abnormal breast images were present in 20% of the post-operative mammograms and consisted mostly of non-suspicious lesions (60%). Lesions warranting biopsies were microcalcification (3 cases) and irregular lumps (3 cases). Two cases of irregular lump resulted in local recurrence (LR). **Conclusion:** Autologous fat grafting is a useful tool to correct breast defects. Although it increases the rate of abnormal mammographic findings, as it happens with other types of breast surgery, it was not associated to unnecessary biopsies. Despite the two LR were irregular lumps, it was not possible to identify a specific radiological pattern of LR associated with this procedure.

Level of evidence

Study: Therapeutics study

Level of evidence: Level IV

Introduction

Breast conservative treatment (BCT) is a standard of care for early-stage breast cancer. Its purpose is to offer women local treatment as effective as mastectomy, but with better cosmetic outcomes (1, 2). Since the publications of the classic randomized trials (Milan trial and NSABP-B06 trial) an increasing number of women have sought BCT (3-5) and its rate varies from 10 to 67% in different U.S centers (6-9). Despite the high level of patient satisfaction reported (75% to 96%), severe asymmetry is observed in almost 30% of these studies (10).

Correction of breast asymmetry after BCT can be very challenging, especially in type 2 and 3 cosmetic sequelae, as described by Clough KB et al. (11). Autologous fat graft seems to be a good alternative for BCT patients, filling defects and improving cosmetic outcome (12-14).

However, fat transfer to the breast can produce abnormal breast imaging related to fat reabsorption, inflammation and necrosis (15-16). In 1987, the American Society of Plastic and Reconstructive Surgeons (ASPRS) set up an ad hoc committee to evaluate new procedures contemplating fat transfer to the breast. The committee was “unanimous in deploring the use of fat injection for breast augmentation because it can inhibit early detection of breast cancer and is therefore hazardous to public health” (17-18). Fortunately, several subsequent studies mainly based on case reports have disagreed with that statement. There is indeed an association between autologous fat grafting and abnormal breast images. However, those features do not appear to mask hidden breast lesions. Breast images resulting from this procedure are mostly oil cysts and macrocalcifications (13-14, 18-19).

Therefore, in 2009 the American Society of Plastic Surgery (ASPS) set up a task force to assess the indications, safety and efficacy of autologous fat transfer. The task

force concluded that knowledge about the procedure was mainly acquired from case series and expert opinion, considered a low grade of scientific evidence. Based on current scientific evidence, the task force concluded that although fat grafting can potentially interfere with breast cancer detection, there is no evidence suggesting that it really happens (20).

Most studies are focused on fat grafting in the healthy breast or after mastectomy and reconstruction. Few studies have been dedicated to assess the impact of fat grafting on BCT patients. Hypothetically, the transfer of adipose derived stem cells (ADSC) or Adipose derived mesenchymal stem cell (ADMSC) could induce reproduction of silent tumor cells, predisposing to local recurrence (LR).). “In vitro” and animal models basic researches with ADSC and breast cancer environment are conflictive, as many shows positive association and some negative association with tumor cell proliferation (21-25).

Therefore, it is crucial to understand the role of autologous fat graft in this group of patients. It is important to identify whether this procedure increases the risk of masking hidden lesions that are actually LRs, or results in features mimicking suspicious lesions and leading to higher rates of unnecessary biopsies. In this scenario, we present a prospective evaluation of 59 patients with prior BCT undergoing 75 autologous breast fat graft procedure followed with clinical and imaging examination to help clarify this important issue.

Material and methods

Patient selection

From October 2005 to July 2008, we prospectively evaluated 59 patients undergoing 75 breast fat grafting procedures at the European Institute of Oncology (Milan, Italy). All patients had undergone previous BCT for oncological reasons, leading to a cosmetic breast defect. A single surgeon visited all patients and indicated the procedure. Only

patients free from locoregional breast disease were considered eligible for the procedure after accurate clinical and instrumental breast evaluation. The presence of stable bone metastasis was not a criterion for exclusion.

Preoperative evaluation

All patients scheduled for the fat grafting procedure were evaluated preoperatively with clinical and breast imaging tests. Mammogram was mandatory for all patients and breast ultrasound (U.S.) ordered eventually and all exams were evaluated by a senior radiologist. After receiving an explanation about the procedure and signing an informed consent term, all patients agreed to undergo surgery.

Surgical technique

The procedure was performed under local or general anesthesia, depending on the patient's clinical conditions and risks. Local anesthesia was preferable. General anesthesia was recommended when a large amount of fat tissue needed to be harvested, an associated procedure was indicated (prosthesis exchange and capsulotomy, for instance), or the patient was extremely anxious.

The whole procedure of fat harvesting and grafting was performed, according to the Coleman technique (12) with minimal modifications.

Follow-up

Follow-up visits with clinical evaluation occurred in the outpatient clinic, at least once after 6 months following the procedure. Mammograms were ordered annually, in association with breast ultrasound (US) when required. Mammograms and US were

considered normal if there was no suspicious image, and abnormal if there was groups of calcifications, calcified cysts, or any other image that was not present in a previous examination. Magnetic Resonance Imaging (MRI) was not used in any of the cases because it was judged inapplicable by the clinician and radiologist.

Results

The mean age of the women at the time of fat grafting was 50 ± 8.5 years and the mean follow-up period was 34.4 ± 15.3 months. More than 75% of these women had follow-up periods greater than 45.9 months. The procedure was conducted under local anesthesia in 58 cases (77.3%) and under general anesthesia in 17 cases (22.7%). Ninety eight percent of the defects were located exclusively in the breast parenchyma. One patient also had a defect in the axilla. The right and left breast were equally affected (50.7 vs. 48%, respectively).

Most patients (83.2%) underwent only one surgical procedure. Only 16.8% of the patients required more than one session to achieve results. Immediate complications were observed in 3 cases (4%): liponecrosis in 2 patients and cellulitis in 1 patient. All cases were managed clinically with no further complications.

Most patients (60%) had Stage 0 or I tumors. Thirty-five patients (59.3%) had undergone quadrantectomy with axillary dissection (QUART), and 14 patients (23.7%) had undergone quadrantectomy with sentinel node biopsy (SNB). Only 10 patients (16.9%) underwent quadrantectomy alone. Oncoplastic techniques were used in only 9 patients (15.3%). External radiation therapy was administered to 56 patients (94.9%). The mean time period from oncological surgery to the first fat grafting procedure was 76.6 ± 30.9 months.

Follow-up visits took place at least once after 6 months since the procedure. Mammograms and or breast US, if necessary, were ordered. In 15 cases (20%), the

mammogram was normal before the procedure and abnormal afterwards. In 8 cases (10.6%), information about the postoperative mammogram was missing (table 1). Patterns of abnormal breast images are described in table 1 and 2.

Of the 75 procedures performed, images were considered suspicious in 6 cases (8%) and all were biopsied, corresponding to 40% of the abnormal images. Of these 6 cases, 2 resulted positive (Table 3).

During the follow-up period, there were 4 cases of ipsilateral breast recurrence. However, LR was suspected in one case on the day of the procedure and was confirmed a week later by histology. Therefore, we did not associate this with the fat grafting procedure, finding only 3 cases of true local recurrence (4%).

Local recurrence was diagnosed by breast imaging in 2 cases and clinically in one case. All three patients were treated with total mastectomy. It was also noteworthy that more than 75% of the patients had a follow-up period longer than 45.9 months. Therefore, the LR rate may be lower than 1% per year.

Three patients were metastatic (bone metastasis) before the procedure. During the follow-up period, only one patient had disease progression with lung and liver metastasis, but was still alive at the time of the last consultation.

Discussion

Autologous fat graft is a useful and promising tool to help breast and plastic surgeons in the correction of defects after BCT. The whole procedure is simple and reproducible by trained surgeons. Most cases can be performed under local anesthesia in a day-hospital regimen, reducing surgical costs, as reported in other series (29). Complication rates are about 4% and are simple to manage. Many studies confirm this

low rate of postoperative complications, making autologous fat graft a popular choice for surgeons and patients (26-27).

Efficacy of the procedure is unpredictable. Despite our experience, as well as other reports from the literature (28-32), it is still very difficult to predict whether a fat graft will attach or not. In this study, a subsequent fat graft procedure was performed in only 16.8% of the cases, meaning that good results were achieved in most cases. This number, however, is probably underestimate. There are patients under follow-up who have already been scheduled for a new procedure and others who still exhibit a breast defect but refuse to undergo another procedure.

We found no correlation between autologous fat graft and the risk of ipsilateral breast recurrence (IBR) or distant recurrence. Although there was not a comparison group, our result is in agreement with many other authors who published data on oncological aspects of fat grafting (15, 18, 25, 28-32). However, most papers addressed the procedure after mastectomy and immediate reconstruction and few studies have evaluated the safety after BCT. Therefore, our series contributes to enlarge the evidence that the procedure may be safe in selected group of patients with prior BCT.

Concerning radiological findings after breast fat graft, it is worth mentioning that this procedure can cause inflammation, fat reabsorption and fat necrosis, leading to breast imaging of oil cysts, scarring, macro and microcalcification and nodules or architectural distortion (13, 18, 33). In our series, lesion morphology was mainly composed of oil cyst and macrocalcification (60%). Microcalcification and nodular lesion corresponded to 40% of the findings (6 cases).

Fat necrosis along with its radiological features occur in every type of breast surgery, such as: breast biopsy (33), implant augmentation (34-37), reduction mammoplasty

(33,38-40) and breast reconstruction (41-43). Therefore it is not different with breast fat grafting. In fact, this technique was thought to promote more radiological findings than any other breast intervention, since fat is injected directly into the breast with no vascular pedicle, taking between 7 to 21 days to the graft process be completed (44-46). However, most of the evidence with fat grafting to breast shows that the rate of post-operative radiological findings are not higher than those found in other types of breast intervention (12-16, 18-20, 28, 31,32, 47-49).

Our results indicated abnormal mammographic changes in 20% of cases. These results are currently in agreement with those reported by other series (47-49) and with data from a recent systematic literature review on the safety of autologous fat grafting to the breast. This systematic review estimated radiological changes in 13%, ranging from zero to 82% (31), showing the heterogeneity of the results from the studies.

Recently, Rubin et al (50) published a blind, multicenter, retrospective cohort study of a group of 27 healthy women undergoing fat grafting for breast augmentation matched to a group of 23 women undergoing reduction mammoplasty. The rate of radiological abnormalities was similar in both groups, except for an increased finding of tissue scarring (85% Vs 17%) and architectural distortion (13% Vs 3%) in the mammoplasty group.

These post-operative radiological features seem to pose minimal risks of interfering with LR detection and delaying breast cancer diagnosis. Although the ASPRS raised awareness to the problem in 1987 (17), further investigations showed no evidence of this interference (16, 18, 31, 46-48). Therefore, in the 2009 ASPS task force stated that there is no evidence of autologous fat graft interfering in mammographic screening results, but it should be avoided in high risk patients (20).

Evidence regarding radiological abnormalities after autologous fat graft to the breast is based mostly upon its use in healthy breast. Larger series based on oncological patients mix women who underwent breast reconstruction postmastectomy with those who underwent BCT (28-30, 32, 51, 52). In a large series, Delay et al (28) found postoperative radiological abnormalities in 20% of the cases when focusing on the BCT group. Gosset et al (19) found 19% of microcalcification after fat grafting in 21 conserved breasts. We found 20% of breast abnormalities in mammography and ultrasound, showing that the radiological features after breast fat grafting in the BCT are no different from those found in after procedure in the healthy breast.

The risk that these radiological features due to fat transfer may potentially mask hidden suspicious lesions, delay LR diagnosis, or increase the number of unnecessary biopsies is of great concern to medical societies. As a matter of fact, of the 15 breast abnormalities in our study, 6 (40%) were later biopsied and two of them (33.3%) resulted positive. Since we had no comparison group, we were unable to conclude that biopsies were performed at a higher rate than expected. However, biopsy indications seemed very precise as 33.3% (2 out of 6) of the suspected lesions were positive. These results are in accordance with the positive predictive value of the American College of Radiology (ACR) for suspicious lesions, classified as BIRADS 4 (54-56).

Interestingly, Rubin (50) again found in his blinded study that microcalcifications warranting additional biopsies were 3 times higher in the fat grafting group (10 cases, 4,6%) than in the reduction mammoplasty group (3 cases, 1,6%), although it was not of statistics significance ($p = 0,16$) as observed by Spear (53). Illouz (32) in his large series of 820 patients undergoing breast fat grafting, in which 670 patients underwent mammography, he found no lesions categorized as BIRADS 4 or 5, even among the 30

patients with previous BCT. Therefore it seems unlikely that fat graft could increase significantly the rates of unnecessary breast biopsies.

In our study, we found 3 LR on follow-up. Of these, one was clinically diagnosed by patient's own palpation and 2 were mammographically diagnosed. Both lesions were irregular lumps. Little information exists on LR following autologous fat graft after BCT. Therefore, there is no specific radiological pattern of it. Based on our observation, we suggest that suspicious lumps after autologous fat graft should be biopsied to rule out LR. However, it is evident that all suspicious lesions, even if they are not nodules, should be biopsied. Figures 1 to 4 show radiological features found after autologous fat graft in patients and BCT.

An issue that must be debated is why do these mammographic alterations, specially the microcalcifications, occur in the breast parenchyma? As performed in this study, many author's consider that good practice of this technique consists to graft the fat tissue in the subcutaneous or subglandular space (12, 14, 16, 18-20, 28-32, 57), therefore radiological lesions should be detected outside the breast parenchyma.

There may be an interaction between the fat injected into the subcutaneous tissue or into the subglandular space with the local environment, promoting its migration to the breast parenchyma. Pearl et al (58) published a recent review on stem cell biology and its behavior in the breast environment. It seems that ADMSC interacts with adjacent stroma and potentially promotes proliferation of fibroblasts and other cell lines promoting LR, as occurs in prostate cancer with the "fibroblast associated carcinoma" (58, 59). Theoretically, there could be migration of mature adipocytes to the breast parenchyma induced by ADSC, or an indirect induction of cell proliferation of the stroma, leading to breast

tissue scarring, which could contribute to the formation of these radiological features. Those unanswered questions still need to be addressed by new prospective studies.

Conclusion

Despite this fact, strong scientific evidence is lacking to prove its efficacy and safety for patients. Special attention should be devoted to patients with prior BCT, who are at higher risk for LR. Although fat graft does not appear to increase LR risk or interfere with LR detection, it is actually associated with increased findings of abnormal radiological features. These findings are no different from features found after other breast invasive procedures and from a radiological point of view, suspicious and benign lesions are easily diagnosed by a trained and well-equipped radiologist. However, surgeons, radiologists and clinicians must be aware of suspicious findings and proceed with further investigation.

Autologous fat graft to the breast is no longer a futuristic technique. It is becoming a daily tool used by breast and plastic surgeons in aesthetical and reconstructive surgery.

Despite the good oncological outcomes from this study, it is based on selected cases and cannot be extrapolated to every patient with prior BCT. There is much to learn about ADSC behavior and its interaction with a previous “cancerous” environment. Further prospective studies with control groups and multicenter prospective data should be collected to understand the radiological presentations of this technique over time.

References

1. Veronesi U, Cascinelli N, Mariani L, et al. Twenty-year follow-up of a randomized study comparing breast-conserving surgery with radical mastectomy for early breast cancer. *N Engl J Med.* 2002 Oct 17; 347(16):1227-32.
2. Fisher B, Anderson S, Bryant J, et al. Twenty-year follow-up of a randomized trial comparing total mastectomy, lumpectomy, and lumpectomy plus irradiation for the treatment of invasive breast cancer. *N Engl J Med.* 2002 Oct 17; 347(16):1233-41.
3. Veronesi U, Saccozzi R, Del Vecchio M, et al. Comparing radical mastectomy with quadrantectomy, axillary dissection, and radiotherapy in patients with small cancers of the breast. *N Engl J Med.* 1981 Jul 2;305(1):6-11.
4. Fisher B, Bauer M, Margolese R, et al. Five-year results of a randomized clinical trial comparing total mastectomy and segmental mastectomy with or without radiation in the treatment of breast cancer. *N Engl J Med.* 1985 Mar 14; 312(11):665-73.
5. Wang HT, Barone CM, Steigelman MB, et al. Aesthetic outcomes in breast conservation therapy. *Aesthet Surg J.* 2008 Mar-Apr;28(2):165-70.
6. Kotwall CA, Covington DL, Rutledge R, et al. Patient, hospital, and surgeon factors associated with breast conservation surgery: a statewide analysis in North Carolina. *Ann Surg* 1996;224:419–429
7. Parviz MA, Cassel JB, Kaplan BJ, et al. Breast conservation therapy rates are no different in medically indigent versus insured patients with early stage breast cancer. *J Surg Oncol* 2004;84:57–62.
8. Kelemen JJ III, Poulton T. Surgical treatment of early-stage breast cancer in the Department of Defense healthcare system. *J Am Coll Surg* 2001; 192:293–297.

9. McGuire KP, Santillan AA, Kaur P, et al. Are mastectomies on the rise? A 13-year trend analysis of the selection of mastectomy versus breast conservation therapy in 5865 patients. *Ann Surg Oncol*. 2009 Oct; 16(10):2682-90.
10. Bajaj AK, Kon PS, Oberg KC, Miles DAG. Aesthetic outcomes in patients undergoing breast conservation therapy for the treatment of localized breast cancer. *Plast Reconstr Surg* 2004; 14:1442–1449.
11. Clough KB, Thomas SS, Fitoussi AD, et al. Reconstruction after conservative treatment for breast cancer: cosmetic sequelae classification revisited. *Plast Reconstr Surg*. 2004 Dec; 114(7):1743-53.
12. Coleman SR, Saboeiro AP. Fat grafting to the breast revisited: safety and efficacy. *Plast Reconstr Surg*. 2007 Mar;119(3):775-85
13. Gosset J, Flageul G, Toussoun G, et al. Lipomodelling for correction of breast conservative treatment sequelae. Medicolegal aspects. Expert opinion on five problematic clinical cases. *Ann Chir Plast Esthet*. 2008 Apr; 53(2):190-8.
14. Delay E, Gosset J, Toussoun G, et al. Efficacy of lipomodelling for the management of sequelae of breast cancer conservative treatment. *Ann Chir Plast Esthet*. 2008 Apr; 53(2):153-68.
15. Niechaj I, Sevcuk O. Long-term results of fat transplantation: clinical and histologic studies. *Plast Reconstr Surg*. 1994;94:496–498.
16. Pulagam SR, Poulton T, Mamounas EP. Long-term clinical and radiologic results with autologous fat transplantation for breast augmentation: case reports and review of the literature. *Breast J*. 2006 Jan-Feb;12(1):63-5.
17. ASPRS Ad-Hoc Committee on New Procedures (1987) Report on autologous fat transplantation. *Plast Surg Nurs* 7:140–141

18. Rosing JH, Wong G, Wong MS, Sahar D, Stevenson TR, Pu LL. Autologous fat grafting for primary breast augmentation: a systematic review. *Aesthetic Plast Surg.* 2011 Oct;35(5):882-90. Epub 2011 Apr 1. Review.
19. Gosset J, Guerin N, Toussoun G, et al. Radiological evaluation after lipomodelling for correction of breast conservative treatment sequelae. *Ann Chir Plast Esthet.* 2008 Apr; 53(2):178-89.
20. Gutowski KA; ASPS Fat Graft Task Force. Current applications and safety of autologous fat grafts: a report of the ASPS fat graft task force. *Plast Reconstr Surg.* 2009 Jul; 124(1):272-80.
21. Schaffler A, Scholmerich J, Buechler C. Mechanisms of disease: adipokines and breast cancer - endocrine and paracrine mechanisms that connect adiposity and breast cancer. *Nature Clin Pract Endocrinol Metab* 2007; 3:345-54.
22. Dieudonne MN, Machinal-Quelin F, Serazin-Leroy V, et al. Leptin mediates a proliferative response in human MCF7 breast cancer cells. *Biochem Biophys Res Commun.* 2002 Apr 26; 293(1):622-8.
23. Dieudonne MN, Bussiere M, Dos Santos E, et al. Adiponectin mediates antiproliferative and apoptotic responses in human MCF7 breast cancer cells. *Biochem Biophys Res Commun.* 2006 Jun 23; 345(1):271-9.
24. Iyengar P, Espina V, Williams TW, et al. Adipocyte-derived collagen VI affects early mammary tumor progression in vivo, demonstrating a critical interaction in the tumor/stroma microenvironment. *J Clin Invest.* 2005 May; 115(5):1163-76.
25. Lohsiriwat V, Curigliano G, Rietjens M, Goldhirsch A, Petit JY. Autologous fat transplantation in patients with breast cancer: "silencing" or "fueling" cancer recurrence? *Breast.* 2011 Aug;20(4):351-7. Epub 2011 Feb 5.

26. ELFadl D, Garimella V, Mahapatra TK, et al. Lipomodelling of the breast: a review. *Breast*. 2010 Jun; 19(3):202-9.
27. Mizuno H, Hyakusoku H. - Fat grafting to the breast and adipose-derived stem cells: recent scientific consensus and controversy. *Aesthet Surg J*. 2010 May-Jun; 30(3):381-7. Review.
28. Delay E, Garson S, Tousson G, Sinna R. Fat injection to the breast: technique, results, and indications based on 880 procedures over 10 years. *Aesthet Surg J*. 2009 Sep-Oct; 29(5):360-76.
29. Rietjens M, De Lorenzi F, Rossetto F, Brenelli F, et al. Safety of fat grafting in secondary breast reconstruction after cancer. *J Plast Reconstr Aesthet Surg*. 2011 Apr; 64(4):477-83.
30. Petit JY, Lohsiriwat V, Clough KB, Sarfati I, Ihrai T, Rietjens M, Veronesi P, Rossetto F, Scevola A, Delay E. The oncologic outcome and immediate surgical complications of lipofilling in breast cancer patients: a multicenter study--Milan-Paris-Lyon experience of 646 lipofilling procedures. *Plast Reconstr Surg*. 2011 Aug;128(2):341-6.
31. Claro F Jr, Figueiredo JC, Zampar AG, Pinto-Neto AM. Applicability and safety of autologous fat for reconstruction of the breast. *Br J Surg*. 2012 Jun;99(6):768-80. doi: 10.1002/bjs.8722. Epub 2012 Apr 4.
32. Illouz YG, Sterodimas A. Autologous fat transplantation to the breast: a personal technique with 25 years of experience. *Aesthetic Plast Surg* 2009; 33(5):706–715.
33. Chala LF, de Barros N, de Camargo Moraes P, Endo E, Kim SJ, Pincerato KM, Carvalho FM, Cerri GG. Fat necrosis of the breast: mammographic, sonographic, computed tomography, and magnetic resonance imaging findings. *Curr Probl Diagn Radiol*. 2004 May-Jun;33(3):106-26. Review.

34. Handel N, Jensen JA, Black Q, Waisman JR, Silverstein MJ. The fate of breast implants: a critical analysis of complications and outcomes. *Plast Reconstr Surg.* 1995 Dec;96(7):1521-33.
35. Piccoli CW. Imaging of the patient with silicone gel breast implants. *Magn Reson Imaging Clin N Am.* 2001 May;9(2):393-408, vii-viii. Review.
36. Raso DS, Greene WB, Kalasinsky VF, Riopel MA, Luke JL, Askin FB, Silverman JF, Young VL. Elemental analysis and clinical implications of calcification deposits associated with silicone breast implants. *Ann Plast Surg.* 1999 Feb;42(2):117-23.
37. Reynolds A. The augmented breast. *Radiol Technol.* 2009 Jan-Feb;80(3):241M-259M.
38. Brown FE, Sargent SK, Cohen SR, Morain WD. Mammographic changes following reduction mammoplasty. *Plast Reconstr Surg.* 1987 Nov;80(5):691-8.
39. Danikas D, Theodorou SJ, Kokkalis G, Vasiou K, Kyriakopoulou K. Mammographic findings following reduction mammoplasty. *Aesthetic Plast Surg.* 2001 Jul-Aug;25(4):283-5.
40. Mandrekas AD, Assimakopoulos GI, Mastorakos DP, Pantzalis K. Fat necrosis following breast reduction. *Br J Plast Surg.* 1994 Dec;47(8):560-2.
41. Kim SM, Park JM. Mammographic and ultrasonographic features after autogenous myocutaneous flap reconstruction mammoplasty. *J Ultrasound Med.* 2004 Feb;23(2):275-82.
42. Leibman AJ, Styblo TM, Bostwick J 3rd. Mammography of the post reconstruction breast. *Plast Reconstr Surg.* 1997 Mar;99(3):698-704.
43. Sim YT, Litherland JC. The use of imaging in patients post breast reconstruction. *Clin Radiol.* 2012 Feb;67(2):128-33.

44. Langer S, Sinitsina I, Biberthaler P, Krombach F, Messmer K. Revascularization of transplanted adipose tissue: a study in the dorsal skinfold chamber of hamsters. *Ann Plast Surg.* 2002 Jan;48(1):53-9.
45. Rieck B, Schlaak S. Measurement in vivo of the survival rate in autologous adipocyte transplantation. *Plast Reconstr Surg.* 2003 Jun;111(7):2315-23.
46. Locke MB, de Chalain TM. Current practice in autologous fat transplantation: suggested clinical guidelines based on a review of recent literature. *Ann Plast Surg.* 2008 Jan;60(1):98-102. Review.
47. Khouri RK, Eisenmann-Klein M, Cardoso E, Cooley BC, Kacher D, Gombos E, Baker TJ. Brava and autologous fat transfer is a safe and effective breast augmentation alternative: results of a 6-year, 81-patient, prospective multicenter study. *Plast Reconstr Surg.* 2012 May;129(5):1173-87.
48. Veber M, Tourasse C, Toussoun G, Moutran M, Mojallal A, Delay E. Radiographic findings after breast augmentation by autologous fat transfer. *Plast Reconstr Surg.* 2011 Mar;127(3):1289-99.
49. Carvajal J, Patiño JH. Mammographic findings after breast augmentation with autologous fat injection. *Aesthet Surg J.* 2008 Mar-Apr;28(2):153-62.
50. Rubin JP, Coon D, Zuley M, Toy J, Asano Y, Kurita M, Aoi N, Harii K, Yoshimura K. Mammographic changes after fat transfer to the breast compared with changes after breast reduction: a blinded study. *Plast Reconstr Surg.* 2012 May;129(5):1029-38.
51. Brenelli F, Rietjens M, De Lorenzi F, Rossetto F. Autologous fat graft after breast cancer: Is it safe? – A single surgeon experience with 194 procedures. *Eur J Plast Surg* 2010; 8(Suppl): 141–142.

52. Sinna R, Delay E, Garson S, Delaporte T, Toussoun G. Breast fat grafting (lipomodelling) after extended latissimus dorsi flap breast reconstruction: a preliminary report of 200 consecutive cases. *J Plast Reconstr Aesthet Surg* 2010; 63:1769–1777.
53. Spear SL, Al-Attar A. Discussion: mammographic changes after fat transfer to the breast compared with changes after breast reduction: a blinded study. *Plast Reconstr Surg*. 2012 May;129(5):1039-41.
54. Lazarus E, Mainiero MB, Schepps B, Koelliker SL, Livingston LS. BI-RADS lexicon for US and mammography: interobserver variability and positive predictive value. *Radiology*. 2006 May;239(2):385-91.
55. American College of Radiology. Breast imaging reporting and data system, breast imaging atlas.4th ed. Reston, Va: American College of Radiology, 2003.
56. Taplin SH, Ichikawa LE, Kerlikowske K, et al. Concordance of breast imaging reporting and data system assessments and management recommendations in screening mammography. *Radiology* 2002;222:529–535.
57. Chan CW, McCulley SJ, Macmillan RD. Autologous fat transfer--a review of the literature with a focus on breast cancer surgery. *J Plast Reconstr Aesthet Surg*. 2008 Dec;61(12):1438-48
58. Pearl RA, Leedham SJ, Pacifico MD. The safety of autologous fat transfer in breast cancer: lessons from stem cell biology. *J Plast Reconstr Aesthet Surg*. 2012 Mar;65(3):283-8.
59. Olumi AF, Grossfeld GD, Hayward SW, Carroll PR, Tlsty TD, Cunha GR. Carcinoma-associated fibroblasts direct tumor progression of initiated human prostatic epithelium. *Cancer Res*. 1999 Oct 1;59(19):5002-11.

Table 1. Distribution of radiological features after fat grafting procedure

Mammogram after fat grafting	n	%
Normal	52	69.3
Abnormal	15	20
Irregular lump	3	4
Oil cyst	3	4
Macrocalcification	6	8
Microcalcification	3	4
Missing	8	10.6

Table 2. Description of abnormal mammographic findings

Mammogram findings	n	%
Irregular lump	3	20
Oil cyst	3	20
Macrocalcification	6	40
Microcalcification	3	20

Table 3. Correlation between mammographic suspicious lesions warranting biopsies and pathology

Lesion	Biopsy	Positive result
Microcalcification	3	0
Irregular lump	3	2

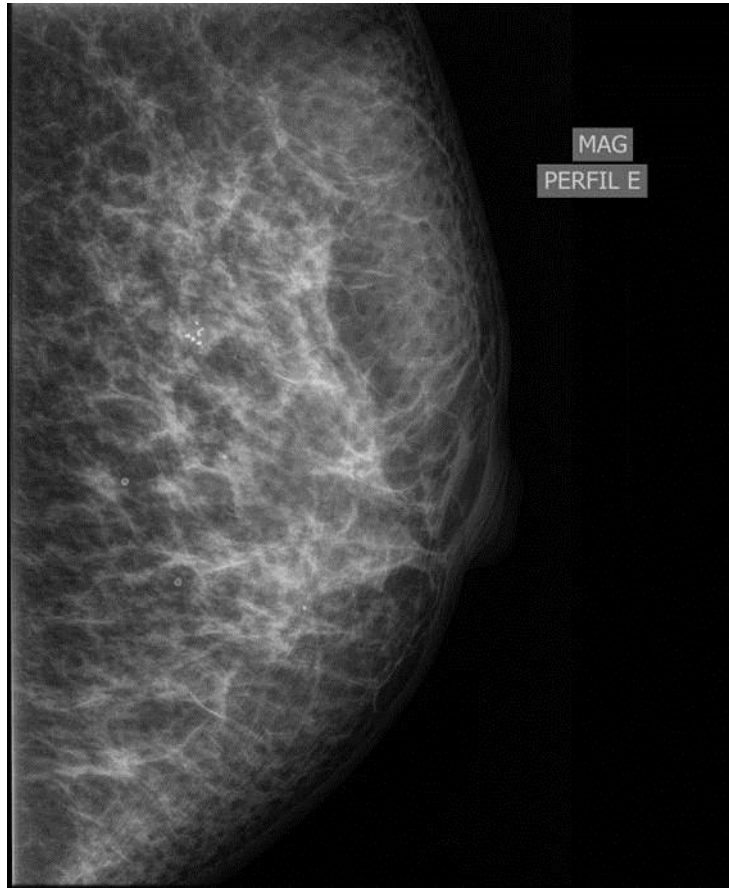


Figure 1. Benign calcification due to fat necrosis after autologous fat grafting.

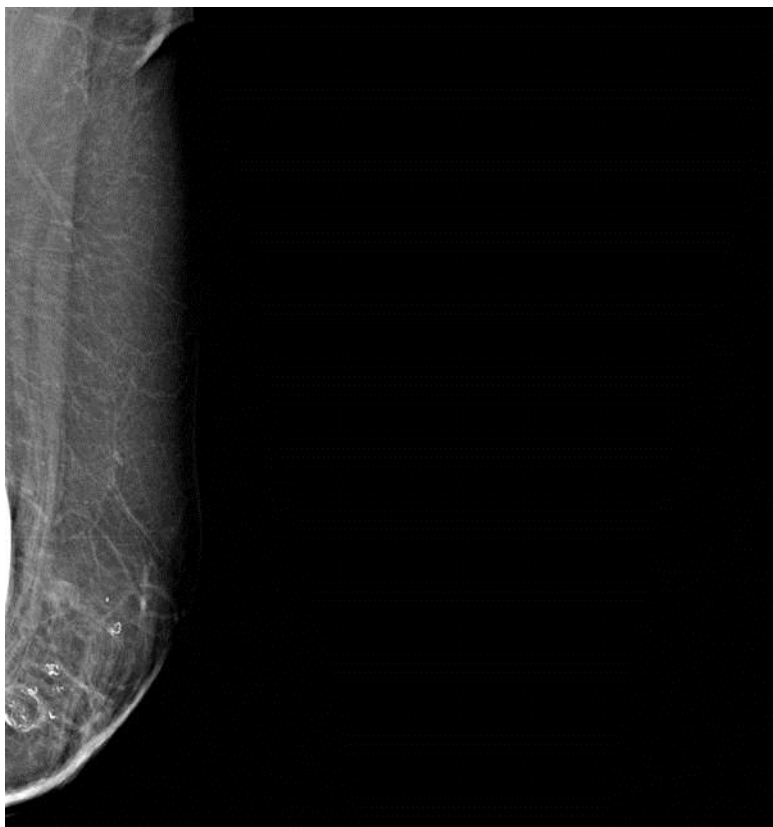

Figure 2. Mammographic macrocalcification after fat grafting.

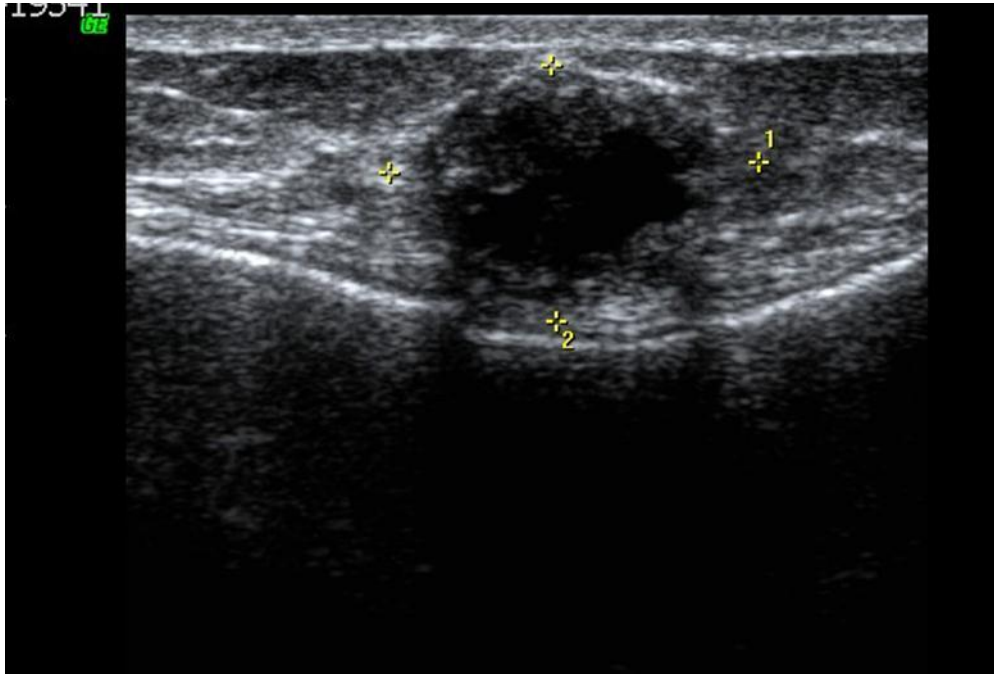


Figure 3. Ecographic image of figure 2. Characteristic image of fat necrosis.

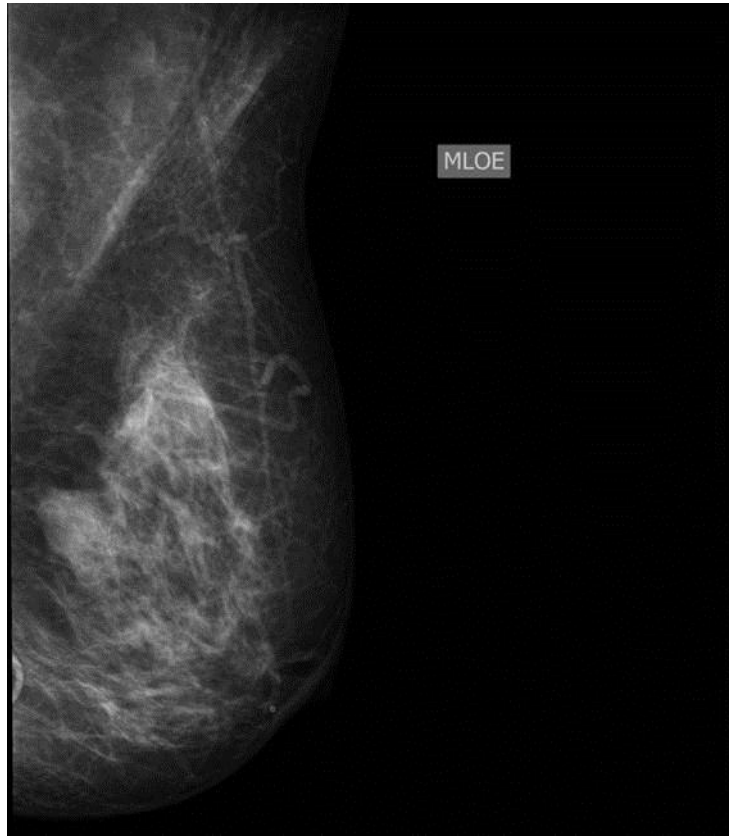

Figure 4. Suspicious nodular lesion that resulted in invasive carcinoma after autologous fat grafting.

4. Discussão

O enxerto autólogo de gordura é uma das mais promissoras técnicas cirúrgicas para correção de defeitos mamários decorrentes da CCM. O procedimento todo é relativamente simples e, na maioria das vezes, pode ser realizado sob anestesia local (77% dos casos) em regime de hospital-dia, diminuindo o tempo de internação e conseqüentemente os custos. Além disso, as taxas de complicações pós-operatórias são pequenas. No presente estudo foram encontrados apenas 3 casos (4%) de complicações, que foram tratados ambulatorialmente com drenagem espontânea da necrose gordurosa em 2 casos, e com antibiótico em 1, que apresentou celulite. Tais achados estão de acordo com publicações recentes (80-82), e devido a estas características de praticidade, baixo custo e poucas complicações, têm-se tornado muito populares entre os cirurgiões plásticos e mamários em todo o mundo.

Infelizmente, a eficácia do método deve ainda ser estabelecida. Apesar da experiência obtida com este estudo, que aponta para bons resultados, e dados da literatura que apontam para uma taxa de reabsorção do enxerto por volta de 30% (45, 69, 70, 72, 80-83), ainda é difícil estabelecer um padrão de eficácia. No presente estudo, apenas 16% das pacientes necessitaram de mais de

um procedimento, o que faria supor que no restante das pacientes o procedimento foi um sucesso. Entretanto, dados objetivos de avaliação, assim como dados subjetivos de avaliação da própria paciente não foram estudados, sendo impossível, então, chegar a uma conclusão.

Um dos objetivos principais deste estudo foi avaliar as alterações mamográficas causadas pelo enxerto de gordura na mama e suas potenciais implicações diagnósticas e de seguimento. Sabidamente, este procedimento pode causar inflamação, necrose e reabsorção da gordura, levando a alterações mamográficas como cisto oleoso, macro e microcalcificações, cicatriz radiada, distorção arquitetural e lesões nodulares (45, 48, 76). No presente estudo não foi diferente e 60% das lesões encontradas eram cistos oleosos ou macrocalcificações. Microcalcificações e lesões nodulares corresponderam a 40% dos achados (6 casos).

Alterações mamográficas relacionadas à necrose gordurosa ocorrem em todo o tipo de intervenção mamária como: biópsia percutânea (80), mamoplastia de aumento com prótese (84-87), mamoplastia redutora (75-77) e reconstrução mamária (88-90). Com o enxerto de gordura não é diferente. Na verdade, imaginava-se que este procedimento produziria mais alterações mamográficas que os outros, uma vez que a gordura é injetada diretamente na mama sem um pedículo vascular para alimentá-la, o que poderia provocar a necrose do tecido enxertado entre 7 e 21 dias (91-93), e sua consequente expressão radiológica. Entretanto, na maioria dos estudos os índices de anormalidades radiológicas após a lipoenxertia não são maiores que os encontrados nos outros tipos de cirurgia.

No presente estudo foram encontrados 20% de alterações mamográficas pós-lipoenxertia, cujo resultado está de acordo com dados de outros estudos (79, 94, 95) e também com os de uma recente revisão sistemática que mostrou alterações radiológicas variando de 13% a 82% (82), mostrando a extrema heterogeneidade dos dados publicados. Recentemente, Rubin et al. (96) publicaram um estudo multicêntrico comparando mamografias de mulheres que fizeram mamoplastia redutora *versus* enxerto autólogo de gordura para aumento de mama. Como esperado, os achados radiológicos pós-operatórios foram semelhantes nos dois grupos, com exceção de cicatriz mamária e distorção arquitetural serem mais frequentes no grupo da mamoplastia.

Dessa maneira, a preocupação inicial da ASPRS (74) e outros autores de que o enxerto mamário de gordura provocaria lesões mamográficas que interfeririam no seguimento das pacientes aparentemente não procede. Tanto é, que na força-tarefa da ASPS em 2009 (54), tal questionamento foi minimizado, mas mantido para pacientes de alto risco.

Entretanto, o problema a ser discutido sobre estas alterações radiológicas reside no fato de que a maioria dos dados destes estudos deriva de pacientes com mamas “saudáveis” ou pós-mastectomizadas e reconstruídas, e há apenas poucos casos pós-CCM, que teoricamente estão sob maior risco de uma RL. Seria de se esperar, portanto, que neste grupo de pacientes os achados mamográficos pós-lipoenxertia pudessem levar a um número maior de biópsias desnecessárias.

No presente estudo, 15 pacientes apresentaram alterações mamográficas pós-lipoenxertia (20%), sendo que em 6 casos (40%) tais lesões foram consideradas

suspeitas e biopsiadas, e 2 casos resultaram positivo para RL. Apesar de não existir um grupo-controle, foi considerado que não houve um aumento de biópsias desnecessárias, uma vez que 2 casos positivos entre 6 biopsiados está dentro daquilo que se espera para lesões moderadamente suspeitas, segundo a classificação BIRADS do American College of Radiology (ACR) (97-99).

Por outro lado, Rubin et al. (96), em seu estudo multicêntrico, observaram que o número de microcalcificações que necessitavam biópsia foi 3 vezes maior no grupo de enxerto autólogo (10 casos, 4,6%), quando comparado ao grupo de mamoplastia (3 casos, 1,6%). Apesar disso, este resultado não foi significativo ($p = 0,16$). Outras séries de casos que incluíram pacientes com antecedente de CCM, os dados sobre achados radiológicos parecem não estar relacionados com o aumento no número de biópsias desnecessárias. Illouz et al. (83), em sua série de 820 casos, dos quais 670 foram submetidos a controles mamográficos, incluindo 30 pacientes com antecedente de CCM, não acharam um único caso de lesões classificadas como BIRADS 4 ou 5.

Desta maneira, existem poucos dados para que seja possível identificar um padrão de lesão radiológica pós-enxerto de gordura autóloga que pudesse estar correlacionado com maior ou menor chance de encontrar um RL. Os dados deste estudo mostraram que das 3 RL, 2 foram diagnosticadas através de mamografia e 1 de exame clínico. As duas lesões radiológicas eram nódulos sólidos irregulares e todas as microcalcificações resultaram negativas para RL. Portanto, lesões nodulares irregulares devem ser sempre biopsiadas. Entretanto, isto obviamente não isenta a biópsia em outros tipos de lesões suspeitas, pois como

estes números são pequenos e os dados na literatura são muito escassos, nenhuma conclusão definitiva pode ser feita.

Um ponto que deve ser debatido é a dúvida levantada por Spear et al. (100), de que se a gordura é enxertada nos espaços subcutâneo, subdérmico e subglandular, conforme dita a boa técnica, questiona-se o motivo de estas alterações mamográficas ocorrerem no parênquima mamário.

A resposta para esta questão ainda é nebulosa e provavelmente será respondida com o conhecimento cada vez maior da interação entre ADSC, adipócito maduro e o ambiente celular mamário. Provavelmente existe uma interação entre estas células e os fibroblastos associados ao estroma mamário, que podem ser induzidos direta ou indiretamente pelas ADSC, provocando migração do adipócito maduro para o estroma, assim como proliferação destes fibroblastos, gerando fibrose e inflamação no estroma, que se traduziriam em alterações mamográficas (101, 102).

É nesse ponto de estímulo de proliferação local que reside o maior temor do uso da lipoenxertia em pacientes com antecedente de CCM. A avaliação dos resultados oncológicos, com enfoque sobre a RL, foi o principal objetivo do estudo. Apesar da popularização do método e de seu uso quase rotineiro na mama por muitos cirurgiões, o impacto real desse procedimento em pacientes com antecedente de CCM ainda é desconhecido (45, 47, 80-82, 103,104).

Delay et al. publicaram um seguimento, de 10 anos, de 880 casos de lipoenxertia nos quais não houve aumento nas taxas de RL em 42 pacientes

com CCM (69). Illouz et al. (83), como citado anteriormente, não encontraram nenhuma RL em 32 pacientes com antecedente de CCM. Duas recentes revisões sistemáticas da literatura – com enfoque sobre a segurança oncológica do enxerto de gordura na mama em pacientes com antecedente oncológico – também não evidenciaram aumento na RL, apesar de considerarem que este argumento deve ser objeto de novos estudos prospectivos (45, 54, 82, 103).

No presente estudo foram observadas apenas 3 RL (4%) em 75 procedimentos. Segundo os grandes estudos randomizados de CCM, espera-se que a taxa de RL seja de aproximadamente 1% a 1,5% ao ano. No presente estudo, o tempo médio de seguimento foi de 34 meses, o que produziria uma taxa de RL em torno de 1,4% ao ano e estaria dentro dos padrões da literatura. Entretanto, o tempo médio entre cirurgia oncológica e lipoenxertia foi de 76 meses, o que provocaria um viés de seleção para pacientes com tendência à RL tardia, uma vez que as RL são mais comuns nos primeiros anos. Assim, mesmo neste grupo selecionado, as taxas de RL mantiveram-se dentro da normalidade.

Além disso, não existe um padrão da RL em relação ao enxerto de gordura e tempo de diagnóstico da recidiva observado na curva de sobrevida livre de progressão (Figura 2). Isto leva a acreditar que estas RL estejam mais relacionadas ao acaso que com o procedimento em si.

Seleção das pacientes e ausência de um grupo-controle são vieses deste estudo que devem ser discutidos. Quase metade das pacientes do estudo eram estádios 0 e 1 (45,6%) e se forem consideradas as pacientes de estádios 0 a IIA, estas perfazem quase 70% dos casos. Ou seja, este estudo contou com um

grupo de pacientes altamente selecionadas para baixo risco de RL e, portanto, os resultados não podem ser extrapolados para grupos de alto risco.

Recentemente, Petit et al. (105), publicaram dados de um estudo sobre enxerto autólogo de gordura em pacientes tratadas previamente com mastectomia e reconstrução ou CCM, e comparou-os com os de um grupo-controle com o dobro de pacientes pareadas por estadiamento e tempo de cirurgia oncológica. Não houve diferença de taxas de RL entre as pacientes tratadas por carcinoma ductal invasivo. Entretanto, a RL em pacientes com carcinoma ductal *in situ* prévio submetidas à lipoenxertia foi maior e significativa. Por outro lado, a diferença neste grupo entre mastectomia e CCM não foi significativa. Apesar desse achado, o autor conclui que aparentemente o enxerto de gordura após terapia oncológica, seja mastectomia ou CCM, é seguro. Os dados de carcinoma *in situ* devem ser mais bem estudados, pois podem ter sido contaminados por alguns vieses. Na verdade, o fato é que ainda se sabe muito pouco sobre o papel destas ADSC ou ADMSC (adipose derived mesenchymal stem cell) em um ambiente mamário “pré-canceroso”. Os estudos de ciência básica ainda são conflituosos, porém demonstram, em sua maioria, uma associação entre ADSC e proliferação de células tumorais. Existem estudos *in vitro* e em animais que demonstram estímulo de proliferação de células tumorais, assim como crescimento mais rápido de tumores mamários e estímulo de metástase a distância em ratas injetadas com ADSC (57, 60-64). Este mecanismo de ação é provavelmente múltiplo e inclui a liberação pelas ADSC de hormônios como leptina e adiponectina que promovem a proliferação celular; aumento da aromatização periférica; e liberação de fatores

angiogênicos, como o fator de crescimento vascular endotelial (VEGF) (57, 60-64, 66-68). Toda esta tempestade de processos celulares poderia, em teoria, “acordar” células tumorais dormentes ou até mesmo estimular células pré-cancerosas a se transformarem em célula tumoral.

Por outro lado, existem alguns estudos que mostram, na verdade, um efeito protetor das ADSC. Estes estudos demonstraram a liberação de substâncias pelas ADSC que inibiam a proliferação de células tumorais “in vitro” (54, 62) e, em outro estudo, animais enxertados com ADSC tiveram inibição do crescimento tumoral local e redução das metástases a distância (106).

Do ponto de vista clínico, as evidências ainda são pequenas. Recentemente foi publicado um relato de caso de um osteossarcoma tratado há 13 anos e que recidivou localmente após 18 meses de uma lipoenxertia para correção do defeito. Discute-se a associação de lipoenxertia e a RL, uma vez que este padrão de recorrência é muito raro. Entretanto, trata-se de um fato isolado e se esta interação fosse tão importante, mais casos teriam sido observados, uma vez que não raro o enxerto autólogo de gordura é empregado para este fim.

No que tange ao enxerto autólogo de gordura na mama, a maioria das evidências leva a acreditar que não existe associação entre este procedimento e RL. No caso específico de pacientes com antecedente de CCM, esta segurança ainda não é clara. Em casos selecionados, como os deste estudo, este procedimento parece ser seguro. Entretanto, em pacientes de alto risco, deve ser discutida caso a caso a indicação do mesmo e, se possível, realizá-lo dentro de protocolos de pesquisa, com a assinatura de um consenso informado.

5. Conclusões

- A frequência de recidiva local em pacientes com antecedente de CCM submetidas à enxertia de gordura autóloga foi semelhante à encontrada na literatura para pacientes submetidas apenas à CCM.
- O procedimento confere poucas complicações pós-operatórias que são de fácil manejo clínico.
- O procedimento aumenta o número de achados mamográficos anormais, mas não está associado ao aumento de biópsias mamárias desnecessárias.

6. Referências Bibliográficas

1. GLOBOCAN 2008 (IARC). Section of Cancer Information (29/7/2012).
2. American Cancer Society. Breast Cancer Facts & Figures 2011-2012. Atlanta: American Cancer Society, Inc.
3. Ministério da Saúde. Instituto Nacional de Câncer (INCA). Estimativa 2012: Incidência de Câncer no Brasil. Rio de Janeiro: INCA; 2011.
4. Halsted WSI. The Results of Operations for the Cure of Cancer of the Breast Performed at the Johns Hopkins Hospital from June, 1889, to January, 1894. *Ann Surg.* 1894 Nov;20(5):497-555.
5. Bland IK. History of the Therapy of Breast Cancer. In: Bland IK, Edward M. The Breast: comprehensive management of benign and malignant diseases. Elsevier, 4th edition, 2009.
6. Patey DH, Dyson WH. The prognosis of carcinoma of the breast in relation to the type of operation performed. *Lancet.* 1948 Jul 3;2(6514):13
7. Madden JL. Modified Radical Mastectomy. *Surg Gynecol Obstet.* 1965 Dec;121(6):1221-30.
8. Veronesi U, Banfi A, Saccozzi R, Salvadori B, Zucali R, Uslenghi C et al. Conservative treatment of breast cancer. A trial in progress at the Cancer Institute of Milan. *Cancer.* 1977 Jun;39(6 Suppl):2822-6.

9. Veronesi U, Saccozzi R, Del Vecchio M, Banfi A, Clemente C, De Lena M et al. Comparing radical mastectomy with quadrantectomy, axillary dissection, and radiotherapy in patients with small cancers of the breast. *N Engl J Med*. 1981 Jul 2;305(1):6-11.
10. Fisher B, Bauer M, Margolese R, Poisson R, Pilch Y, Redmond C, et al.. Five-year results of a randomized clinical trial comparing total mastectomy and segmental mastectomy with or without radiation in the treatment of breast cancer. *N Engl J Med*. 1985 Mar 14; 312(11):665-73.
11. Aitken DR, Minton JP. Complications associated with mastectomy. *Surg Clin North Am*. 1983 Dec;63(6):1331-52. Review.
12. Veronesi U, Cascinelli N, Mariani L, Greco M, Saccozzi R, Luini A et al. Twenty-year follow-up of a randomized study comparing breast-conserving surgery with radical mastectomy for early breast cancer. *N Engl J Med*. 2002 Oct 17; 347(16):1227-32.
13. Fisher B, Anderson S, Bryant J, Margolese RG, Deutsch M, Fisher ER et al. Twenty-year follow-up of a randomized trial comparing total mastectomy, lumpectomy, and lumpectomy plus irradiation for the treatment of invasive breast cancer. *N Engl J Med*. 2002 Oct 17; 347(16):1233-41.
14. Luini A, Gatti G, Zurrida S, Talakhadze N, Brenelli F, Gilardi D et al. The evolution of the conservative approach to breast cancer. *Breast*. 2007 Apr;16(2):120-9. Review.
15. Kotwall CA, Covington DL, Rutledge R, Churchill MP, Meyer AA. Patient, hospital, and surgeon factors associated with breast conservation surgery: a statewide analysis in North Carolina. *Ann Surg*. 1996;224:419-29
16. Parviz MA, Cassel JB, Kaplan BJ, Karp SE, Neifeld JP, Penberthy LT et al. Breast conservation therapy rates are no different in medically indigent versus insured patients with early stage breast cancer. *J Surg Oncol*. 2004;84:57-62.

17. Kelemen JJ III, Poulton T. Surgical treatment of early-stage breast cancer in the Department of Defense healthcare system. *J Am Coll Surg.* 2001; 192:293–7.
18. McGuire KP, Santillan AA, Kaur P, Meade T, Parbhoo J, Mathias M et al. Are mastectomies on the rise? A 13-year trend analysis of the selection of mastectomy versus breast conservation therapy in 5865 patients. *Ann Surg Oncol.* 2009 Oct; 16(10):2682-90.
19. Garcia-Etienne CA, Tomatis M, Heil J, Friedrichs K, Kreienberg R, Denk A et al. Mastectomy trends for early-stage breast cancer: A report from the EUSOMA multi-institutional European database. *Eur J Cancer.* 2012 Apr 4. [Epub ahead of print].
20. Bajaj AK, Kon PS, Oberg KC, Miles DAG. Aesthetic outcomes in patients undergoing breast conservation therapy for the treatment of localized breast cancer. *Plast Reconstr Surg.* 2004; 14:1442–9.
21. Matory WE Jr, Wertheimer MD, Fitzgerald TJ, Walton RL, Love S, Matory WE. Aesthetic results following partial mastectomy and radiation therapy. *Plast Reconstr Surg.* 1990; 85: 739.
22. Clough KB, Cuminet J, Fitoussi A, Nos C, Mosseri V. Cosmetic sequelae after conservative treatment of breast cancer: classification and results of surgical correction. *Ann Plast Surg.* 1998; 41: 471.
23. Clough KB, Thomas SS, Fitoussi AD, Couturaud B, Reyat F, Falcou MC. Reconstruction after conservative treatment for breast cancer: cosmetic sequelae classification revisited. *Plast Reconstr Surg.* 2004 Dec; 114(7):1743-53.
24. Audretsch WP, Rezai M, Kolotas C, Zamboglou N, Schnabel T, Bojar H. Tumor specific immediate reconstruction in breast cancer patients. *Perspect Plast Surg.* 1988; 11: 71.

25. Clough KB, Lewis JS, Couturaud B, Fitoussi A, Nos C, Falcou MC. Oncoplastic techniques allow extensive resections for breast-conserving therapy of breast carcinomas. *Ann Surg.* 2003 Jan;237(1):26-34.
26. Rainsbury RM. Training and skills for breast surgeons in the new millennium. *ANZ J Surg.* 2003 Jul;73(7):511-6.
27. Rietjens M, Urban CA, Rey PC, Mazzarol G, Maisonneuve P, Garusi C et al. Long-term oncological results of breast conservative treatment with oncoplastic surgery. *Breast.* 2007 Aug;16(4):387-95.
28. Pu LL, Coleman SR, Cui X, Ferguson RE Jr, Vasconez HC. Autologous fat grafts harvested and refined by the Coleman technique: a comparative study. *Plast Reconstr Surg.* 2008;122(3):932-7.
29. Czerny V. Plastischer Ersatz der Brusthus durch ein Lipoma. *Zentralbl Chir* 1895; 27:72.
30. Joseph M. *Handbuch der kosmetik.* Leipzig: Veit & Co., 1912. p. 690–1.
31. Miller C. *Cannula Implants and Review of Implantation Techniques in Esthetic Surgery.* Chicago: The Oak Press, 1926.
32. Illouz YG. The fat cell “graft”: A new technique to fill depressions. *Plast Reconstr Surg.* 1986; 78:122.
33. Coleman SR. Facial recontouring with lipostructure. *Clin Plast Surg.* 1997; 24: 347.
34. Coleman SR. Hand rejuvenation with structural fat grafting. *Plast Reconstr Surg.* 2002; 11: 1731.
35. Gatt JE. Permanent lip augmentation with serial fat grafting. *Ann Plast Surg.* 1999; 42: 376.
36. Guerrerosantos J. Autologous fat grafting for body contouring. *Clin Plast Surg.* 1996; 23: 619.

37. Smith P, Adams WP Jr, Lipschitz AH, Chau B, Sorokin E, Rohrich RJ et al. Autologous human fat grafting: effect of harvesting and preparation techniques on adipocyte graft survival. *Plast Reconstr Surg*. 2006 May;117(6):1836-44.
38. Illouz YG. Present results of fat injection. *Aesthetic Plast Surg*. 1988 Aug;12(3):175-81.
39. Ersek RA. Transplantation of purified autologous fat: A3-year follow-up is disappointing. *Plast Reconstr Surg*. 1991; 87: 219.
40. Coleman SR. Long-term survival of fat transplants: controlled demonstrations. *Aesthetic Plast Surg*. 1995 Sep-Oct;19(5):421-5.
41. Coleman SR. Structural fat grafting: more than a permanent filler. *Plast Reconstr Surg*. 2006 Sep;118(3 Suppl):108S-120S.
42. Coleman SR. Structural fat grafts: the ideal filler? *Clin Plast Surg*. 2001 Jan;28(1):111-9. Review.
43. Hang-Fu L, Marmolya G, Feiglin DH. Liposuction fat-fillant implant for breast augmentation and reconstruction. *Aesthet Plast Surg*. 1995;19:427.
44. Yoshimura K, Sato K, Aoi N, Kurita M, Hirohi T, Harii K. Cell-assisted lipotransfer for cosmetic breast augmentation: Supportive use of adipose-derived stem/stromal cells. *Aesthet Plast Surg*. 2008;32:48.
45. Rosing JH, Wong G, Wong MS, Sahar D, Stevenson TR, Pu LL. Autologous fat grafting for primary breast augmentation: a systematic review. *Aesthetic Plast Surg*. 2011 Oct;35(5):882-90.
46. Rigotti G, Marchi A, Galiè M, Baroni G, Benati D, Krampera M et al. Clinical treatment of radiotherapy tissue damage by lipoaspirate transplant: a healing process mediated by adipose-derived adult stem cells. *Plast Reconstr Surg*. 2007 Apr 15;119(5):1409-22; discussion 1423-4.

47. Rigotti G, Marchi A, Sbarbati A. Adipose-derived mesenchymal stem cells: past, present, and future. *Aesthetic Plast Surg.* 2009 May;33(3):271-3.
48. Gosset J, Flageul G, Toussoun G, Guérin N, Tourasse C, Delay E.. Lipomodelling for correction of breast conservative treatment sequelae. *Medicolegal aspects. Expert opinion on five problematic clinical cases. Ann Chir Plast Esthet.* 2008 Apr; 53(2):190-8.
49. Delay E, Gosset J, Toussoun G, Delaporte T, Delbaere M. Efficacy of lipomodelling for the management of sequelae of breast cancer conservative treatment. *Ann Chir Plast Esthet.* 2008 Apr; 53(2):153-68.
50. Coleman SR, Saboeiro AP. Fat grafting to the breast revisited: safety and efficacy. *Plast Reconstr Surg.* 2007 Mar;119(3):775-85.
51. Missana MC, Laurent I, Barreau L, Balleyguier C. Autologous fat transfer in reconstructive breast surgery: indications, technique and results. *EJSO* 2007; 33:685-90.
52. Gosset J, Guerin N, Toussoun G, Delaporte T, Delay E. Radiological evaluation after lipomodelling for correction of breast conservative treatment sequelae. *Ann Chir Plast Esthet.* 2008 Apr; 53(2):178-89.
53. Amar O, Bruant-Rodier C, Lehmann S, Bollecker V, Wilk A. Fat tissue transplant: restoration of the mammary volume after conservative treatment of breast cancers, clinical and radiological considerations. *Ann Chir Plast Esthet.* 2008 Apr; 53(2):169-77.
54. Gutowski KA; ASPS Fat Graft Task Force. Current applications and safety of autologous fat grafts: a report of the ASPS fat graft task force. *Plast Reconstr Surg.* 2009 Jul; 124(1):272-80.
55. Delay E, Sinna R, Delaporte T. Patient information before aesthetic lipomodelling (lipoaugmentation): a French plastic surgeon's perspective. *Aesthet Surg J.* 2009 Sep-Oct; 29(5):386-95.

56. Litière S, Werutsky G, Fentiman IS, Rutgers E, Christiaens MR, Van Limbergen E et al. Breast conserving therapy versus mastectomy for stage I-II breast cancer: 20 year follow-up of the EORTC 10801 phase 3 randomised trial. *Lancet Oncol.* 2012 Apr;13(4):412-9.
57. Lohsiriwat V, Curigliano G, Rietjens M, Goldhirsch A, Petit JY. Autologous fat transplantation in patients with breast cancer: "silencing" or "fueling" cancer recurrence? *Breast.* 2011 Aug;20(4):351-7. Epub 2011 Feb 5.
58. Retsky MW, Demicheli R, Hrushesky WJ, Baum M, Gukas ID. Dormancy and surgery-driven escape from dormancy help explain some clinical features of breast cancer. *APMIS.* 2008 Jul-Aug;116(7-8):730-41.
59. Demicheli R, Retsky MW, Hrushesky WJ, Baum M, Gukas ID. The effects of surgery on tumor growth: a century of investigations. *Ann Oncol.* 2008 Nov;19(11):1821-8.
60. Dieudonne MN, Machinal-Quelin F, Serazin-Leroy V, Leneveu MC, Pecquery R, Giudicelli Y. Leptin mediates a proliferative response in human MCF7 breast cancer cells. *Biochem Biophys Res Commun.* 2002 Apr 26; 293(1):622-8.
61. Barone I, Catalano S, Gelsomino L, Marsico S, Giordano C, Panza S, Bonofiglio D, Bossi G, Covington KR, Fuqua SA, Andò S. Leptin mediates tumor-stromal interactions that promote the invasive growth of breast cancer cells. *Cancer Res.* 2012 Mar 15;72(6):1416-27. Epub 2012 Jan 26
62. Manabe Y, Toda S, Miyazaki K, Sugihara H. Mature adipocytes, but not preadipocytes, promote the growth of breast carcinoma cells in collagen gel matrix culture through cancer–stromal cell interactions. *J Patholol.* 2003, 201:221–228
63. Muehlberg FL, Song YH, Krohn A et al. Tissue-resident stem cells promote breast cancer growth and metastasis. *Carcinogenesis.* 2009 30:589–597

64. Iyengar P, Combs TP, Shah SJ et al. Adipocyte-secreted factors synergistically promote mammary tumorigenesis through induction of anti-apoptotic transcriptional programs and protooncogene stabilization. *Oncogene*. 2003, 22:6408–6423
65. Dieudonne MN, Bussiere M, Dos Santos E, et al. Adiponectin mediates antiproliferative and apoptotic responses in human MCF7 breast cancer cells. *Biochem Biophys Res Commun*. 2006 Jun 23; 345(1):271-9.
66. Iyengar P, Espina V, Williams TW, et al. Adipocyte-derived collagen VI affects early mammary tumor progression in vivo, demonstrating a critical interaction in the tumor/stroma microenvironment. *J Clin Invest*. 2005 May; 115(5):1163-76.
67. Schaffler A, Scholmerich J, Buechler C. Mechanisms of disease: adipokines and breast cancer - endocrine and paracrine mechanisms that connect adiposity and breast cancer. *Nature Clin Pract Endocrinol Metab* 2007; 3:345-54.
68. Yu JM, Jun ES, Bae YC, Jung JS (2008) Mesenchymal stem cells derived from human adipose tissues favor tumor cell growth in vivo. *Stem Cells Dev* 17:463–473
69. Delay E, Garson S, Tousson G, Sinna R. Fat injection to the breast: technique, results, and indications based on 880 procedures over 10 years. *Aesthet Surg J*. 2009 Sep-Oct; 29(5):360-76.
70. Rietjens M, De Lorenzi F, Rossetto F, Brenelli F, Manconi A, Martella S et al. Safety of fat grafting in secondary breast reconstruction after cancer. *J Plast Reconstr Aesthet Surg*. 2011 Apr; 64(4):477-83.
71. Petit JY, Lohsiriwat V, Clough KB, Sarfati I, Ihrai T, Rietjens M et al. The oncologic outcome and immediate surgical complications of lipofilling in breast cancer patients: a multicenter study--Milan-Paris-Lyon experience of 646 lipofilling procedures. *Plast Reconstr Surg*. 2011 Aug;128(2):341-6.

72. Niechaj I, Sevcuk O. Long-term results of fat transplantation: clinical and histologic studies. *Plast Reconstr Surg.* 1994;94:496-8.
73. Pulagam SR, Poulton T, Mamounas EP. Long-term clinical and radiologic results with autologous fat transplantation for breast augmentation: case reports and review of the literature. *Breast J.* 2006 Jan-Feb;12(1):63-5.
74. ASPRS Ad-Hoc Committee on New Procedures (1987) Report on autologous fat transplantation. *Plast Surg Nurs* 7:140-1.
75. Brown FE, Sargent SK, Cohen SR, Morain WD. Mammographic changes following reduction mammoplasty. *Plast Reconstr Surg.* 1987 Nov;80(5):691-8.
76. Chala LF, de Barros N, de Camargo Moraes P, Endo E, Kim SJ, Pincerato KM et al. Fat necrosis of the breast: mammographic, sonographic, computed tomography, and magnetic resonance imaging findings. *Curr Probl Diagn Radiol.* 2004 May-Jun;33(3):106-26. Review.
77. Danikas D, Theodorou SJ, Kokkalis G, Vasiou K, Kyriakopoulou K. Mammographic findings following reduction mammoplasty. *Aesthetic Plast Surg.* 2001 Jul-Aug;25(4):283-5.
78. Abboud M, Vadoud-Seyedi J, De Mey A, Cukierfajn M, Lejour M. Incidence of calcifications in the breast after surgical reduction and liposuction. *Plast Reconstr Surg.* 1995 Sep;96(3):620-6.
79. Carvajal J, Patino JH. Mammographic findings after breast augmentation with autologous fat injection. *Aesthet Surg J.* 2008 28:153–162.
80. ELFadl D, Garimella V, Mahapatra TK, MCManus PL, Drew PJ. Lipomodelling of the breast: a review. *Breast.* 2010 Jun; 19(3):202-9.

81. Mizuno H, Hyakusoku H. Fat grafting to the breast and adipose-derived stem cells: recent scientific consensus and controversy. *Aesthet Surg J*. 2010 May-Jun; 30(3):381-7. Review.
82. Claro F Jr, Figueiredo JC, Zampar AG, Pinto-Neto AM. Applicability and safety of autologous fat for reconstruction of the breast. *Br J Surg*. 2012 Jun;99(6):768-80. doi: 10.1002/bjs.8722. Epub 2012 Apr 4.
83. Illouz YG, Sterodimas A. Autologous fat transplantation to the breast: a personal technique with 25 years of experience. *Aesthetic Plast Surg*. 2009; 33(5):706–15.
84. Handel N, Jensen JA, Black Q, Waisman JR, Silverstein MJ. The fate of breast implants: a critical analysis of complications and outcomes. *Plast Reconstr Surg*. 1995 Dec;96(7):1521-33.
85. Piccoli CW. Imaging of the patient with silicone gel breast implants. *Magn Reson Imaging Clin N Am*. 2001 May;9(2):393-408, vii-viii. Review.
86. Raso DS, Greene WB, Kalasinsky VF, Riopel MA, Luke JL, Askin FB et al.. Elemental analysis and clinical implications of calcification deposits associated with silicone breast implants. *Ann Plast Surg*. 1999 Feb;42(2):117-23.
87. Reynolds A. The augmented breast. *Radiol Technol*. 2009 Jan-Feb;80(3):241M-259M.
88. Kim SM, Park JM. Mammographic and ultrasonographic features after autogenous myocutaneous flap reconstruction mammoplasty. *J Ultrasound Med*. 2004 Feb;23(2):275-82.
89. Leibman AJ, Styblo TM, Bostwick J 3rd. Mammography of the post reconstruction breast. *Plast Reconstr Surg*. 1997 Mar;99(3):698-704.
90. Sim YT, Litherland JC. The use of imaging in patients post breast reconstruction. *Clin Radiol*. 2012 Feb;67(2):128-33.

91. Langer S, Sinitsina I, Biberthaler P, Krombach F, Messmer K. Revascularization of transplanted adipose tissue: a study in the dorsal skinfold chamber of hamsters. *Ann Plast Surg.* 2002 Jan;48(1):53-9.
92. Rieck B, Schlaak S. Measurement in vivo of the survival rate in autologous adipocyte transplantation. *Plast Reconstr Surg.* 2003 Jun;111(7):2315-23.
93. Locke MB, de Chalain TM. Current practice in autologous fat transplantation: suggested clinical guidelines based on a review of recent literature. *Ann Plast Surg.* 2008 Jan;60(1):98-102. Review.
94. Khouri RK, Eisenmann-Klein M, Cardoso E, Cooley BC, Kacher D, Gombos E et al. Brava and autologous fat transfer is a safe and effective breast augmentation alternative: results of a 6-year, 81-patient, prospective multicenter study. *Plast Reconstr Surg.* 2012 May;129(5):1173-87.
95. Veber M, Tourasse C, Toussoun G, Moutran M, Mojallal A, Delay E. Radiographic findings after breast augmentation by autologous fat transfer. *Plast Reconstr Surg.* 2011 Mar;127(3):1289-99.
96. Rubin JP, Coon D, Zuley M, Toy J, Asano Y, Kurita M et al. Mammographic changes after fat transfer to the breast compared with changes after breast reduction: a blinded study. *Plast Reconstr Surg.* 2012 May;129(5):1029-38.
97. Lazarus E, Mainiero MB, Schepps B, Koelliker SL, Livingston LS. BI-RADS lexicon for US and mammography: interobserver variability and positive predictive value. *Radiology.* 2006 May;239(2):385-91.
98. American College of Radiology. Breast imaging reporting and data system, breast imaging atlas.4th ed. Reston, Va: American College of Radiology, 2003.
99. Taplin SH, Ichikawa LE, Kerlikowske K, Ernster VL, Rosenberg RD, Yankaskas BC et al. Concordance of breast imaging reporting and data system assessments and management recommendations in screening mammography. *Radiology.* 2002;222:529–35.

100. Spear SL, Al-Attar A. Discussion: mammographic changes after fat transfer to the breast compared with changes after breast reduction: a blinded study. *Plast Reconstr Surg*. 2012 May;129(5):1039-41.
101. Pearl RA, Leedham SJ, Pacifico MD. The safety of autologous fat transfer in breast cancer: lessons from stem cell biology. *J Plast Reconstr Aesthet Surg*. 2012 Mar;65(3):283-8.
102. Olumi AF, Grossfeld GD, Hayward SW, Carroll PR, Tlsty TD, Cunha GR. Carcinoma-associated fibroblasts direct tumor progression of initiated human prostatic epithelium. *Cancer Res*. 1999 Oct 1;59(19):5002-11.
103. Chan CW, McCulley SJ, Macmillan RD. Autologous fat transfer--a review of the literature with a focus on breast cancer surgery. *J Plast Reconstr Aesthet Surg*. 2008 Dec; 61(12):1438-48.
104. Brenelli F, Rietjens M, De Lorenzi F, Rossetto F. Autologous fat graft after breast cancer: Is it safe? – A single surgeon experience with 194 procedures. *Eur J Plast Surg*. 2010; 8(Suppl): 141–2.
105. Petit JY, Botteri E, Lohsiriwat V, Rietjens M, De Lorenzi F, Garusi C et al. Locoregional recurrence risk after lipofilling in breast cancer patients. *Ann Oncol*. 2012 Mar;23(3):582-8. Epub 2011 May 24.
106. Sun B, Roh KH, Park JR, Lee SR, Park SB, Jung JW et al. Therapeutic potential of mesenchymal stromal cells in a mouse breast cancer metastasis model. *Cytotherapy*. 2009;11 (3):289-98 281, p following 298..

7. Anexos

7.1. Anexo 1 – Ficha de Coleta de Dados

Ficha de Coleta de dados: Enxerto de gordura pós-cirurgia conservadora

Nome:

Número:

Registro hospitalar:

Lado: Direito Esquerdo

local do defeito:

(QSE,QIE,QII,QSI,QC)

Medidas do defeito: Diâmetro ântero-posterior/ transversal/ profundidade (em cm³)

Defeito1:

Defeito2:

Defeito3:

Defeito4:

Quantidade injetada

1:

2:

3:

4:

Área doadora:

Abdômen

Flancos

Coxa

Região glútea

Outras: _____

Dados das pacientes

Data cirurgia oncológica:

Tipo cirurgia: QUART QUAD + BLS
 QUAD Outras: _____

Estadiamento (TNM): Adjuvante: Rtx Qtx Ht

Mamografia Pré-op: data _____ Alterada: Sim Não
Microcalcificações: Benignas Suspeitas Notas: _____
Nódulos: Benignos Suspeitos Notas: _____
Outras: _____

Mamografia Pós-op: data _____ Alterada: Sim Não
Microcalcificações: Benignas Suspeitas Notas: _____
Nódulos: Benignos Suspeitos Notas: _____
Outras: _____

Ecografia pré-op: data _____ Alterada: Sim Não
Nódulo: Benigno Suspeito Notas: _____
Cisto: Sim Não Notas: _____
Outras: _____

Ecografia pós-op: data _____ Alterada: Sim Não
Nódulo: Benigno Suspeito Notas: _____
Cisto: Sim Não Notas: _____
Outras: _____

Seguimento

Data:

Complicação: Não Sim
Qual: _____

Recidiva: Não Sim
 Local Distância Localização: _____

Avaliação resultado: Médica: _____ Paciente: _____

Necessidade de um novo procedimento: Não Sim

7.2. Anexo 2 – Consenso Informato

N

CONSENSO INFORMATO

La sottoscrittadichiara di essere stata informata chiaramente sul tipo di intervento chirurgico e sui rischi e sulle complicanze collegate all'intervento di lipofilling o lipostruttura. Più precisamente sul rischio di emorragia ed ematoma post-operatorio con reintervento quando necessario. Sul rischio di infezione e liponecrosi, che potrebbero determinare la necessita' di un ulteriore intervento. Sul rischio di trasfusione. Riconosco di essere stata informata anche sulla sintomatologia dolorosa inerente all'intervento, sulla perdita della sensibilita' e sulla complicanza di embolia polmonare post-liposuzione. Dichiaro inoltre di essere stata informata sulla possibilità di riassorbimento del tessuto iniettato e di formazioni di microcalcificazioni in sede di intervento anche se con caratteristiche non patologiche. Questa è una procedura sperimentale di cui dati sulla sicurezza oncologica non sono ancora di completa conoscenza. Certifico di aver compreso che si tratta di chirurgia plastica ricostruttiva e non chirurgia estetica e pertanto le mammelle non saranno mai uguali ma simili. Sono stata esaurientemente informata sul rischio di cicatrici ipertrofiche e cheloidee, e sulla possibile necrosi cutanea. La natura ed i fini dell'intervento chirurgico, i rischi coinvolti, la possibilità di complicanze ed eventuali ritocchi, mi sono stati completamente spiegati. Acconsento, inoltre, all'esecuzione di procedure aggiuntive a quelle appena nominate qualora il medico e i suoi assistenti lo ritenessero necessario nel corso dell'intervento. Acconsento alla somministrazione di ogni farmaco che possa essere ritenuto utile o necessario. Acconsento di essere fotografata o filmata prima, durante, dopo l'intervento per motivi scientifici e didattici. Certifico di aver letto e compreso quanto scritto sopra prima di aver apposto la mia firma. Autorizzo il dott.....e gli assistenti di sua scelta ad eseguire su di me l'intervento stabilito di comune accordo.

Certifico di aver ricevuto risposte chiare ed esaurienti a tutte le domande che la sottoscritta.....ha rivolto al chirurgo operatore.

Firma del testimone.....

Firma del paziente^(*).....

(*) o della persona autorizzata per lui al consenso

Milano li.....

7.3. Anexo 3 – Carta do Comitê de Ética



IEO
Istituto Europeo di Oncologia

Istituto di Ricovero e Cura a Carattere Scientifico
Via Ripamonti 435 20141 Milano
W www.ieu.it

Divisione di Chirurgia Ricostruttiva
T +39 02 57489.723 F +39 02 9437.9203
E divisione.chirurgiaricostruttiva@ieu.it
Prof. Jean Yves Petit *Direttore*

Departamento de ginecologia da FCM – UNICAMP.

Milão, 10 novembro de 2009.

Escrevo em relação à tese de pos graduação do Dr. Fabricio Brenelli que sera desenvolvida em base a uma tecnica inovadora de reconstrução mamaria chamada LIPOFILLING. Informo que o lipofilling segundo la tecnica de Coleman, vem sendo aplicada no Instituto Europeo di Oncologia como rotina para reparação parcial da mama apos cirurgia conservadora ou reconstrução mamaria total apos mastectomia ha 5 anos. Apos uma recente avaliação, fizemos 600 casos de lipofilling segundo a tecnica de Coleman nos ultimos 5 anos e verificamos 3 caso de recidivas, numero comparavel a uma serie normal, sem lipofilling.

Informo tambem que submeti a avaliação do nosso comite de etica medica, uma proposta de estudo clinico controlado, com a tecnica CELLUTION – RESTORE 2, utilizando um novo metodo de separação de celulas tronco utilizado pela Cytori Therapeutics. A resposta do nosso comite de etica medica foi favoravel a utilização desta tecnica inovadora dentro de um estudo clinico controlado, que ainda nao iniziamos devido ao excessivo tempo necessario para a separação e preparação do tecido adiposo para ser enxertado, e estamos aguardando a nova versao da maquina para iniciar este estudo.

Prof. Mario Rietjens
Co Diretor