

CESAR AUGUSTO ALVARENGA

**LOCALIZAÇÃO HISTOLÓGICA DAS METÁSTASES NOS
LINFONODOS SENTINELAS E FATORES DE RISCO PARA
PREDIZER POSITIVIDADE DOS LINFONODOS
NÃO-SENTINELAS EM CÂNCER DE MAMA**

Dissertação de Mestrado

**ORIENTADOR: Prof. Dr. HENRIQUE BENEDITO BRENELLI
CO-ORIENTADOR: Prof. Dr. CÉSAR CABELLO DOS SANTOS**

**Unicamp
2007**

CESAR AUGUSTO ALVARENGA

**LOCALIZAÇÃO HISTOLÓGICA DAS METÁSTASES NOS
LINFONODOS SENTINELAS E FATORES DE RISCO PARA
PREDIZER POSITIVIDADE DOS LINFONODOS
NÃO-SENTINELAS EM CÂNCER DE MAMA**

Dissertação de Mestrado apresentada à
Pós-Graduação da Faculdade de Ciências
Médicas da Universidade Estadual de
Campinas para obtenção do Título de
Mestre em Tocoginecologia, área de
Ciências Biomédicas

**ORIENTADOR: Prof. Dr. HENRIQUE BENEDITO BRENELLI
CO-ORIENTADOR: Prof. Dr. CÉSAR CABELLO DOS SANTOS**

**Unicamp
2007**

**FICHA CATALOGRÁFICA ELABORADA PELA
BIBLIOTECA DA FACULDADE DE CIÊNCIAS MÉDICAS
UNICAMP**

Bibliotecário: Sandra Lúcia Pereira – CRB-8ª / 6044

Al86I Alvarenga, Cesar Augusto
 Localização histológica das metástases nos linfonodos
 sentinelas e fatores de risco para predizer positividade dos
 linfonodos não-sentinelas em câncer de mama / Cesar
 Augusto Alvarenga. Campinas, SP: [s.n.], 2007.

 Orientadores: Henrique Benedito Brenelli, César Cabello
 dos Santos
 Dissertação (Mestrado) Universidade Estadual de
 Campinas. Faculdade de Ciências Médicas.

 1. Linfonodos. 2. Mamas cancer. 3. Metastase. 4. Axila.
 I. Brenelli, Henrique Benedito. II. Santos, César Cabello dos.
 III. Universidade Estadual de Campinas. Faculdade de
 Ciências Médicas. IV. Título.

Título em inglês : Histologic localization of sentinel lymph nodes metastases and risk factors for prediction of non-sentinel lymph nodes positivity in breast cancer

Keywords: • Lymph nodes
 • Breast cancer
 • Metastases
 • Axilla

Área de concentração: Ciências Médicas

Titulação: Mestre em Tocoginecologia

Banca examinadora: Profº. Drº. Henrique Benedito Brenelli
 Profº. Drº. Venâncio Avancini Ferreira Alves
 Profº. Drº. Renato Zocchio Torresan

Data da defesa: 14 - 12 - 2007

BANCA EXAMINADORA DA DISSERTAÇÃO DE MESTRADO


Aluno: CESAR AUGUSTO ALVARENGA

Orientador: Prof. Dr. HENRIQUE BENEDITO BRENELLI

Co-Orientador: Prof. Dr. CÉSAR CABELLO DOS SANTOS

Membros:


1.



2.



3.



**Curso de Pós-Graduação em Tocoginecologia da Faculdade
de Ciências Médicas da Universidade Estadual de Campinas**

Data: 14/12/2007

200803363

Dedico este trabalho...

*Aos meus pais,
que sempre estiveram presentes
nos momentos importantes de minha vida...*

À minha amada Paula...

Agradecimentos

Ao meu pai, grande amigo, educador, professor que cultivou em mim a idéia de que o estudo engrandece o homem, tornando-o mais responsável pelos seus próprios atos. Sempre admirei sua competência, caráter, honestidade e jeito calmo de enfrentar os desafios da vida. Procuro sempre seguir seus conselhos, tanto para a vida pessoal quanto para a vida profissional, que são de enorme sabedoria. Esta tese é fruto de um trabalho em parceria com ele e fico muito honrado em realizá-lo. É muito gratificante poder trabalhar e publicar artigos científicos ao lado de um pai.

À minha mãe, mulher de fibra, extremamente alegre e otimista, que me criou, educou e sempre torceu por mim em todos os momentos de minha vida. Reconheço também sua dedicação em criar nossa família, abdicando de si no início de sua carreira profissional para se dedicar à família.

Às minhas irmãs Cláudia e Carla e seus respectivos maridos Ricardo e Fernando, que sempre estiveram ao meu lado, apoiando-me e incentivando-me.

Aos meus sobrinhos Felipe, Renata, Mariana e Luisa que alegram muito minha vida aos finais de semana.

Ao Prof. Dr. Henrique Benedito Brenelli, amigo que conheço antes de ingressar na carreira médica. Tenho a honra de ser seu parceiro profissional, pois admiro muito sua competência e lealdade com toda a sua equipe de trabalho.

Ao Dr. César Cabello dos Santos, grande amigo que muito me ajudou na elaboração deste trabalho. Profissional competente, que tem como maior virtude acreditar na capacidade dos jovens profissionais e que busca incentivá-los a crescer cada vez mais.

À Profa. Dra. Filomena Marino de Carvalho que me ensinou patologia ginecológica e mamária durante minha residência em São Paulo, e por quem tenho enorme admiração.

À Dra. Mariana Marques pela ajuda na confecção das tabelas.

Aos médicos e funcionários do Instituto de Patologia de Campinas, que incentivaram e ajudaram na elaboração deste trabalho. Um agradecimento especial ao Daniel, Natalie, Hertz e Cristiane pela grande ajuda em separar lâminas e fichas dos arquivos.

À Sirlei, pela simpatia em colaborar com a análise estatística do projeto.

À Margarete, por toda paciência e ajuda durante todos esses anos de pós-graduação.

A toda equipe da ASTEC, inclusive ao William pela atenção e cooperação.

Aos professores das disciplinas de pós-graduação pelos ensinamentos.

Sumário

Símbolos, Siglas e Abreviaturas	viii
Resumo	ix
Summary	xi
1. Introdução	13
1.1. Histórico.....	13
1.2. Importância da avaliação do LS	14
1.3. Técnicas de identificação do LS.....	15
1.4. Número de LS retirados	15
1.5. Métodos de avaliação do LS	16
1.6. Tipos de metástases em linfonodos.....	17
1.7. Envolvimento dos linfonodos não-sentinelas	18
1.8. Fatores de risco para prever metástases nos linfonodos não-sentinelas	19
1.9. Justificativa	23
2. Objetivos	24
2.1. Objetivo geral	24
2.2. Objetivos específicos	24
3. Publicação.....	26
4. Conclusões	47
5. Referências Bibliográficas.....	49
6. Anexos	55
6.1. Anexo 1 – Imagens de Microscopia Óptica.....	55

Símbolos, Siglas e Abreviaturas

AJCC	American Joint Commission on Cancer
CALD	Complete axillary lymph node dissection
CTI	Células tumorais isoladas
DCLA	Dissecação completa dos linfonodos axilares
et al	e colaboradores
H&E	Hematoxilina-eosina
IHQ	Imunoistoquímica
LA	Linfonodo axilar
LNS	Linfonodo não-sentinela
LS	Linfonodo sentinela
MIC	<i>Micrometástase</i>
NSLN	<i>Non-sentinel axillary lymph node</i>
OR	<i>Odds-ratio</i>
SBR	<i>Slack, Bloom e Richardson</i>
SLN	<i>Sentinel lymph node</i>
UICC	União Internacional contra o Câncer

Resumo

INTRODUÇÃO: A dissecação completa dos linfonodos axilares (DCLA) em câncer de mama é o tratamento-padrão para os casos de linfonodo sentinela (LS) positivo. Todavia, estudos relatam que 38 a 67% das pacientes com LS positivos não têm comprometimento dos demais linfonodos axilares. **OBJETIVO:** O objetivo deste estudo é explorar as características morfológicas do tumor primário da mama e das metástases no LS para tentar definir subgrupos de pacientes que se beneficiarão de uma DCLA. **MATERIAL E MÉTODOS:** Foram selecionadas mulheres com carcinoma invasivo da mama com LS positivo, submetidas a DCLA no período de julho de 2002 a março de 2007 (dados coletados no Instituto de Patologia de Campinas). Foram avaliados a localização da metástase no LS, tal como: cápsula, seio subcapsular, sinusóides e/ou parênquima, o tamanho da metástase, o número de focos metastáticos, o número de LS comprometidos e presença ou ausência de extensão extranodal. Foram estudados: tamanho do tumor, tipo histológico, grau histológico e nuclear das neoplasias e invasão vascular peritumoral. Análises univariadas usando o teste do qui-quadrado e o teste exato de Fisher foram utilizadas para determinar a associação entre a morfologia do tumor mamário e as metástases do LS com o estado dos LNS. Análise multivariada

com regressão logística foi realizada para avaliar a associação entre as variáveis estatisticamente significativas nas análises univariadas com o estado axilar.

RESULTADOS: Foram examinados linfonodos sentinelas de 546 mulheres com carcinoma invasivo da mama. Cento e quarenta e um pacientes tiveram LS positivo (26%), das quais 21 mulheres não foram submetidas a DCLA. Das 120 pacientes estudadas com LS positivo e DCLA, 51 delas tiveram axila positiva (43%). Na análise univariada, tamanho do tumor na mama, tipo histológico, grau nuclear, número de LS positivos e número de focos metastáticos no LS não tiveram associação com metástase na axila, enquanto que grau III histológico da neoplasia, invasão vascular peritumoral, tamanho da metástase no LS, metástase localizada no parênquima e extensão extranodal tiveram associação com axila positiva. **CONCLUSÕES:** Estes fatores associaram-se a maior probabilidade de desenvolver metástases nos LNS.

Palavras-chave: linfonodo sentinela. câncer de mama, metatástases em linfonodos, dissecação.

Summary

INTRODUCTION: The complete axillary lymph node dissection is the standard treatment for patients with positive sentinel lymph node (SLN) in breast cancer. However, several studies report that 38 to 67% of patients with positive SLN do not have involvement of the non-sentinel lymph nodes (NSLN). **OBJECTIVE:** The purpose of this study is to explore the morphological characteristics of the primary breast tumor and the SLN metastases to define subsets of patients that will have receive greater benefit from complete axillary lymph node dissection (CALD). **METHODS:** We studied 546 women with invasive breast carcinoma that were submitted to sentinel lymph node biopsy from July 2002 to March 2007 (data from Instituto de Patologia de Campinas). One hundred and forty one patients (26%) had positive sentinel lymph node and 21 women refused to be submitted to CALD. Univariate analyses were performed using the chi-square test and Fisher exact test for individual variables to determine the association between the morphology of the mammary tumor and the SLN metastasis with the status of the NSLN. Multivariate analyses with logistic regression were done to evaluate the association between the statistically significant variables in univariate analyses with the axillary status. **RESULTS:** SLN from 546 patients

with invasive breast cancer were studied. One hundred and forty one patients had SLN positive (26%) and 21 women refused to be submitted to CALD. Of the remaining 120 patients studied, 51 of them developed additional metastases in the NSLN (43%). Upon univariate analyses, tumor size, histologic type, nuclear grade, number of positive SLN and number of metastatic foci in the SLN were not associated with disease in the NSLN, while histologic grade III, peritumoral vascular invasion, size of the metastasis in SLN, disease localized in the lymph node parenchyma and extranodal extension were associated with additional metastases in NSLN. **CONCLUSION:** These risk factors were associated with greater probability to develop metastases in the NSLN.

KEY-WORDS: sentinel lymph node, breast cancer, metastases in lymph node, axillary lymph node dissection.

1. Introdução

O estado dos linfonodos axilares é o fator prognóstico mais importante em pacientes com câncer de mama. A presença de metástase linfonodal determina a necessidade de terapia adjuvante e o número de metástases pode influenciar no tipo de terapia. A difusão do rastreamento mamográfico tem resultado em detecção mais precoce do câncer de mama, diagnosticado neoplasias mamárias cada vez menores e, conseqüentemente, diminuído o número de prevalência de metástases axilares (Giuliano et al., 1999). Pacientes com linfonodos axilares clinicamente negativos têm comprometimento neoplásico em cerca de 20% a 25% dos casos ao exame histológico (Weaver, 2003). Cerca de 25% a 30% das pacientes com axila negativa ao exame microscópico podem desenvolver metástases e óbito, provavelmente por subestadiamento patológico axilar (Viale, 2005).

1.1. Histórico

O termo LS foi primeiramente mencionado por Gould em 1960, baseado na posição anatômica durante o esvaziamento cervical radical por tumoração

de parótida (Gould et al., 1960). Cabanas (1977) promoveu a primeira descrição fisiológica do LS em câncer peniano através de linfangiografias que mapeavam os linfáticos dorsais do pênis. Concluiu que se tratava do primeiro local de metástase linfonodal, indicando terapia adjuvante quando positivo. A linfocintilografia da mama foi o antecessor indireto do conceito de linfonodo sentinela (LS), pois descreveu o primeiro linfonodo da drenagem axilar, porém seu significado ainda era obscuro (Agwunobi e Boak, 1978; Christensen et al., 1980; Osborne et al., 1983).

Morton et al. (1992) definiram o conceito de primeiro linfonodo a receber a drenagem linfática de um tumor local, utilizando a técnica de azul vital em 223 pacientes com melanoma cutâneo estadio I. Krag et al. (1993) utilizaram o gama-probe para detectar o LS em pacientes com câncer de mama (Krag et al., 1993). Giuliano et al. (1994) modificaram a técnica de Morton ao utilizar corante azul vital isossulfan para detecção do LS em 174 mulheres com câncer de mama. Albertini et al. (1996) e Veronesi (1997) testaram microcolóides de albumina marcada com tecnécio que permitem evidenciar o LS através de uma linfocintilografia e de uma sonda para cirurgia radioguiada, retirando-o mediante uma pequena incisão axilar.

1.2. Importância da avaliação do LS

O LS é o primeiro linfonodo a receber a drenagem linfática de uma neoplasia primária, apresentando importante papel na avaliação das pacientes axila negativas (pN0 verdadeiras), evitando DCLA desnecessária e fornecendo

informações para planejamento de terapia adjuvante com morbidade mínima. Sua avaliação é menos agressiva que a DCLA, proporcionando menor morbidade e custo (Noguchi, 2001). Estudos comprovam que 38% a 67% dos pacientes com LS positivos não têm comprometimento dos demais linfonodos axilares (LA) (Giuliano et al., 1994; Veronesi et al., 1997; Barnwell et al., 1998 e Czerniecki et al., 1999).

1.3. Técnicas de identificação do LS

Existem duas técnicas diferentes de identificação do LS, através de corante vital como o azul patente e o radiofármaco, sendo que ambas apresentam acurácia semelhante maior ou igual a 90% (Giuliano et al, 1994; Albertinil et al., 1996 e Reynolds et al., 1999).

1.4. Número de LS retirados

A média do número de LS retirados e examinados por paciente é 2 na maioria dos estudos, enquanto que a média de linfonodos provenientes de uma DCLA varia em torno de 15 a 20 linfonodos, o que não permite ao patologista realizar um exame detalhado devido ao alto custo e tempo dispendidos (Kamath et al., 2001).

1.5. Métodos de avaliação do LS

Não há consenso na literatura sobre como examinar o LS histologicamente em parafina. Há controvérsias quanto ao número de cortes, intervalos de seccionamento, uso da imunohistoquímica (IHQ) e papel da biologia molecular (Vialle, 2005).

Um exame mais detalhado do LS com cortes seriados e IHQ pode permitir melhor detecção de metástases axilares, pois como o LS é o primeiro linfonodo a ser drenado pelo tumor, tem risco mais elevado para metástases (Kamath et al., 2001).

Nas pacientes com câncer de mama, existe uma gama de denominações aplicadas quando são encontradas metástases linfonodais que refletem, muitas vezes, conceitos e interpretações diversas, tais como: metástase oculta, micrometástase (MIC) e células tumorais isoladas (CTI) (Carvalho e Carvalho, 2004).

Metástase oculta refere-se ao achado de metástase após estudos adicionais, ou seja, quando não foi encontrada ao exame de rotina em corte do bloco de parafina corado por HE, através de cortes seriados, exames imunohistoquímicos ou técnicas moleculares, podendo corresponder a MIC, macrometástase ou CTI (Carvalho e Carvalho, 2004).

1.6. Tipos de metástases em linfonodos

A metástase no LS é subdividida em macrometástase e MIC. O termo MIC foi introduzido por Huvos et al. em 1971, sendo definido na época como depósito metastático menor que 2,0mm de diâmetro, detectado em um único linfonodo após extensa revisão do material histológico original. Qualquer depósito metastático de 2,0mm ou mais de diâmetro e/ou qualquer metástase em 2 ou mais linfonodos é definido como macrometástase. Esta definição tem sido adotada tanto pela União Internacional Contra o Câncer (UICC), quanto pelo American Joint Commission on Cancer (AJCC).

É importante ressaltar que a extensão das MICs varia de células únicas isoladas a grandes colônias de células. Na classificação da UICC, CTI são pequenos agrupamentos *clusters* de células menores ou iguais a 0,2 mm no maior diâmetro e que não mostram evidência de atividade metastática, não penetrando no seio subcapsular do linfonodo, sendo designadas pN0(i+). Entretanto, a classificação TNM não proporciona solução em casos de CTI em múltiplas localizações do linfonodo (Noguchi et al., 2002a).

Em 2002, o AJCC Breast Committee propôs que MIC menor ou igual a 0,2mm deve ser classificada como CTI pNo (itc), não sendo recomendadas DCLA e terapia neo-adjuvante, e quando a MIC for >0,2mm e <2mm, deve ser classificada como pN1 (mcm) (Noguchi et al., 2002a).

Há incertezas a respeito das implicações clínicas do envolvimento mínimo do LS por MIC ou CTI, em relação ao risco de metástases adicionais para linfonodos não-sentinelas axilares e ao valor prognóstico para a sobrevivência das pacientes (Viale, 2005).

1.7. Envolvimento dos linfonodos não-sentinelas

A taxa de metástase nos linfonodos não-sentinelas axilares chega a 50% quando há macrometástase no LS (Viale, 2005). Conseqüentemente, um LS com macrometástase requer uma DCLA, sendo que em casos de MIC, o significado clínico permanece ainda controverso. É importante avaliar o significado das MICs nos LS e definir qual deve necessariamente requerer uma DCLA e um tratamento sistêmico adjuvante. Os estudos procuram avaliar vários métodos de detecção de MICs, tais como cortes seriados e aprofundados no bloco de parafina do LS ou IHQ com pan-citoqueratinas, para se detectar metástases ocultas avaliando a relevância prognóstica e seu impacto na decisão de esvaziar a axila e no posterior tratamento sistêmico das pacientes (Noguchi et al., 2002b).

O uso de cortes seriados e de IHQ em linfonodos negativos provenientes da dissecação axilar já tinha sido testado antes mesmo da introdução do conceito de LS. Embora alguns estudos questionem o significado dos depósitos metastáticos detectados por tais métodos (Nasser et al., 1993), MIC linfonodal parece ter um pequeno, porém significativo, efeito adverso na sobrevivência global e

livre de doença, na maioria dos casos. Tem sido demonstrado que há uma correlação linear entre o tamanho da metástase linfonodal e a sobrevida da paciente (Noguchi et al., 2002b).

Estudo realizado por Liang et al. (2001), demonstrou 15 casos de MIC em 226 LS estudados (6,7% do total), sendo que em nenhum havia comprometimento dos demais LA. Outro estudo realizado por Giuliano et al. (1999) concluiu que pacientes com tumores T1 e T2 e com MIC no LS não tiveram comprometimento dos demais LA. Ambos os estudos concluem que, provavelmente, a MIC no LS era o único local de comprometimento axilar, indicando, portanto, a preservação da axila nesses casos (Liang et al., 2001).

Demais estudos comprovam taxas mais elevadas de comprometimento axilar em casos de MICs no LS, tais como 16% em casos de MIC menor ou igual a 1mm, e 36% em casos de MIC entre 1mm e 2mm (Weaver, 2003). Foram relatados, ainda, 15,6% em casos de MIC menor ou igual a 1mm e 36,4% em casos de MIC entre 1mm e 2mm (Viale et al., 2001) e 15,2% em casos de MIC menor ou igual a 2mm (Reintgen et al., 2001).

1.8. Fatores de risco para prever metástases nos linfonodos não-sentinelas

Alguns desses estudos concluem que tanto o tamanho do tumor quanto o tamanho da metástase no LS interferem no comprometimento dos demais LA (Reintgen, 2001; Viale et al., 2001), embora outro estudo tenha sugerido que a

DCLA não seja necessária em casos de tumores menores que 0,5cm com MIC no LS (Chua et al., 2001).

Quando a MIC é detectada por IHQ, a taxa de comprometimento dos demais LA cai para 7,6% (Reintgen et al., 2001). Outro estudo relata índice de 14,5% de envolvimento axilar (Jakub et al., 2002). O Colégio Americano de Patologistas tem afirmado que os valores prognóstico e preditivo destes casos diagnosticados por IHQ não estão ainda comprovados. Portanto, não são recomendadas decisões terapêuticas nestes casos, até que estudos posteriores demonstrem seu significado clínico (Jakub et al., 2002).

Estudos prospectivos, tais como o do American College of Surgeons Oncology Group Z10 e do NSABP B32, estão sendo realizados para revelar mais informações quanto à relevância prognóstica das MIC no LS (Lannin, 2004). Outro estudo do International Breast Cancer Study Group, também prospectivo, está sendo realizado para avaliar pacientes com CTI e MIC nos LS que são randomizadas para seguimento ou esvaziamento axilar, sendo avaliados o intervalo livre de doença, a sobrevida global e a qualidade de vida (Viale, 2005).

É importante ressaltar que tanto o tamanho do tumor na mama, geralmente maior do que 2cm, como o tamanho da metástase no LS e a presença de invasão vascular angiolinfática peri-tumoral estão relacionados com o comprometimento dos demais LA (Chu et al., 1999; Reynolds et al., 1999; Turner et al., 2000; Wong et al., 2001; Sachdev et al., 2002).

Têm sido descritos vários fatores, tanto no tumor da mama como nos LS positivos, relacionados com presença ou ausência de metástases nos LNS. Em relação ao tamanho do tumor primário na mama, quando este é maior que 1cm, há risco de metástase nos linfonodos em torno de 3% a 37% (Mustafa et al., 1997). Inúmeros estudos revelam associação entre o tamanho do tumor na mama e metástase nos LNS, tais como de Turner et al. (2000); Kamath et al. (2001), Rahusen et al. (2001); Wong et al. (2001); Sachdev et al. (2002); Fleming et al. (2004), Joseph et al. (2004) e Zavagno et al. (2004).

Chu et al. (1999) concluíram que tumores menores ou iguais a 0,5cm na mama, mesmo apresentando macrometástase no LS, não tiveram metástases nos LNS. Chua et al. (2001) concluíram que tumores menores ou iguais a 0,5cm na mama, apresentando micrometástase no LS, não tiveram mais metástases nos demais linfonodos axilares.

Reynolds et al. (1999) concluíram, em um estudo com 60 LS positivos, que tumores menores ou iguais a 2cm e com micrometástase no LS (18 casos) não apresentaram metástase nos demais LA. Cserni (2001), em estudo com 69 LS positivos, verificou que tumores menores do que 1,8cm na mama com MIC confinada aos sinusóides ou seios medulares em um LS não apresentaram metástase nos demais LA.

Em contrapartida, o estudo de Abdessalam et al. (2001) não obteve associação entre tamanho do tumor na mama e metástase nos LNS.

A invasão vascular angiolinfática peritumoral teve associação com metástases nos LNS em alguns estudos, tais como de Turner et al. (2000) e Sachdev et al. (2002). Em contrapartida, os estudos de Reynolds et al. (1999), Fleming et al. (2004) e Joseph et al. (2004) não mostraram associação entre estas duas variáveis.

A idade, o tipo histológico e o grau nuclear da neoplasia não se associaram com metástases nos LNS em estudo feito por Reynolds et al. (1999).

O tamanho da metástase no LS obteve associação com metástases nos LNS no estudo de Chu et al. (1999). Zavagno et al. (2004) concluíram que quando mais de um LS estava comprometido por macrometástase, havia alto índice de comprometimento dos demais LA. Abdessalam et al. (2001) concluíram que invasão vascular angiolinfática peri-tumoral, extensão extranodal e macrometástase no LS correlacionaram-se com 92% de metástases nos LNS. Sachdev et al. (2002), da mesma maneira, concluíram que macrometástase no LS correlacionou-se com metástases nos LNS.

Em relação à localização da metástase no LS, Cserni (2001) concluiu que metástases localizadas no parênquima, associadas com tumores maiores que 1,8cm na mama, associaram-se com metástases nos LNS. Trata-se, portanto, do único estudo avaliando localização de metástases no LS. Em relação à extensão extranodal da metástase no LS, estudo feito por Joseph et al. (2004) concluíram que tal variável teve associação com metástases nos LNS.

1.9. Justificativa

Como a técnica do LS tornou-se amplamente usada como um método de estadiamento de mulheres com câncer de mama e axila negativa, será vantajoso ter um estudo patológico com relação ao tamanho da metástase e sua localização no LS para distinguir mulheres com baixo ou alto risco de desenvolver comprometimento axilar.

Este estudo pretende avaliar se é possível estabelecer correlação entre características morfológicas das metástases no LS, bem como as do tumor primário na mama e o comprometimento dos linfonodos provenientes do esvaziamento axilar, para tentar definir subgrupos de pacientes que mais se beneficiarão de uma DCLA.

2. Objetivos

2.1. Objetivo geral

Avaliar a prevalência de metástases nos linfonodos não-sentinelas e a associação entre as características morfológicas do tumor primário da mama e da metástase do linfonodo sentinela com o estado dos demais linfonodos axilares.

2.2. Objetivos específicos

- Avaliar a associação entre a presença ou ausência de metástases nos linfonodos não-sentinelas e as seguintes variáveis da paciente e do tumor primário na mama:
 - Idade da paciente.
 - Tamanho do tumor.
 - Tipo histológico.
 - Grau histológico e grau nuclear.
 - Presença ou ausência de invasão vascular linfática peritumoral.

- Avaliar a associação entre a presença ou ausência de metástases nos linfonodos não-sentinelas e as seguintes características morfológicas dos linfonodos sentinelas:
 - Tamanho da metástase.
 - Número de linfonodos sentinelas comprometidos.
 - Número de focos metastáticos.
 - Localização da metástase (cápsula, seio subcapsular, sinusóides e/ou parênquima).
 - Presença ou ausência de extensão extranodal.

3. Publicação

Ref.: Ms. No. EJSO-D-07-00547

> HISTOLOGIC LOCALIZATION OF SENTINEL LYMPH NODE METASTASES AND RISK FACTORS FOR PREDICTION OF NON-SENTINEL LYMPH NODE POSITIVITY

> EJSO - "The Journal of Cancer Surgery"

>

> Dear doctor cabello,

>

> We are pleased to consider/accept this paper for publication in the EJSO

> subject to a major rewrite:

>

> It is not clear that your paper contains anything new on a subject which

> has been exhaustively covered in the literature.

>

> Before we can send it out for review, please ensure:

>

> - Your compliance with our guidelines for Effective Writing in the EJSO

>

> - Your attendance to the following specific points:

>

> Please use subtitles throughout the manuscript, in the Methods, Results

> and particularly in the Discussion section.

>

> Please use initials only for forenames in the title.

>

> Please use only integer values for data and do not duplicate with

> percentages in the text and in tables, as this increases data clutter. The

> exception to the bar on %ages is in their use for survival data and other

> specific applications.

>

> Please keep data, statistical analysis and figures to a minimum consistent

> with clear communication of the key data and findings.

>

> The photomicrographs add very little to the paper and should be omitted.

>
> To submit a revised version or decline to revise, go to
> <http://ees.elsevier.com/ejso/> and log in as an 'Author'. You will see a
> menu item called 'Submission needing revision'. Your submission record
> can be found under this heading. If possible please revise your paper by
> Oct 02, 2007.
>
> We are pleased to work closely with our authors to make the very best of
> all submitted manuscripts, consistent with the aims and house style of the
> Journal, and look forward to receiving a revised manuscript in due course.
>
> With best wishes,
>
> David Rew
> Editor
> EJSO - "The Journal of Cancer Surgery"

**HISTOLOGIC LOCALIZATION OF SENTINEL LYMPH NODE METASTASES
AND RISK FACTORS FOR PREDICTION OF NON-SENTINEL LYMPH NODE
POSITIVITY**

CA Alvarenga*, M Alvarenga*, CC dos Santos, SS Morais , HB Brenelli

Division of Oncology and Senology, Department of Obstetrics and Gynecology,
School of Medicine, Universidade Estadual de Campinas (Unicamp), Campinas,
SP - Brazil

*From the laboratory "Instituto de Patologia de Campinas"

ABSTRACT

The complete axillary lymph node dissection is the standard treatment for patients with positive sentinel lymph node (SLN). Several studies report that 38 to 67% of patients with positive SLN do not have involvement of the non-sentinel lymph nodes (NSLN). The purpose of this study is to explore the morphological characteristics of the primary breast tumor and the SLN metastases to define subsets of patients that will have receive greater benefit from axillary lymph node dissection (CALD). We studied 546 women with invasive breast carcinoma that were submitted to sentinel lymph node biopsy from July 2002 to March 2007. One hundred and forty one patients (26%) had positive sentinel lymph node and 21 women refused to be submitted to CALD. Of the remaining 120 patients studied, 51 of them developed additional metastases in the NSLN (43%). Upon univariate analyses, tumor size, histologic type, nuclear grade, number of positive SLN and number of metastatic foci in the SLN were not associated with disease in the NSLN, while histologic grade III, peritumoral vascular invasion, size of the metastasis in SLN, disease localized in the lymph node parenchyma and extranodal extension were associated with additional metastases in NSLN. Patients with these risk factors probably receive greater benefit from CALD.

INTRODUCTION

The complete axillary lymph node dissection (CALD), with the knowledge of adequate axillary status, is the best prognostic factor in patients with invasive breast cancer. The finding of lymph node metastases determines the need for adjuvant therapy and the number of metastases may influence the type of therapy ¹.

The sentinel lymph node (SLN) is the first lymph node to receive the lymphatic drainage of a primary tumor, playing an important role in the evaluation of nodal status, providing important prognostic information for planning systemic therapy. Its evaluation provides a better locoregional disease control, being less aggressive than the CALD, with less morbidity and cost, although with little or no impact on survival ^{2,3,4}.

CALD is the standard treatment for patients with positive SLN ³. Although several studies have investigated which subsets of patients do not need this treatment, results remain conflicting ⁵. Several studies report that 38 to 67% patients with positive SLN do not have involvement of the remaining non-sentinel axillary lymph nodes (NSLN) ^{3,6-11}.

The morphologic characteristics of the primary breast tumor and the SLN metastases seem to be associated with the presence or absence of metastases in the NSLN. The purpose of this study is to explore the morphologic characteristics of the primary breast tumor and the SLN metastases to try to define subsets of patients that will gain more benefit from CALD.

MATERIALS AND METHODS

Patients

From July 2002 to March 2007, 546 consecutive patients with invasive breast carcinoma and clinically negative axillary nodes underwent SLN biopsy. Exclusion criteria were women with negative SLN and patients that refused to be submitted to CALD.

Sentinel lymph node detection technique

The SLNs were identified by the blue dye and/or technetium Tc99-labeled colloidal sulfur with intraoperative gamma probe techniques.

Histopathologic examination of breast carcinoma and sentinel lymph node

Pathology slides from 120 invasive breast carcinoma patients with positive SLN biopsy who underwent subsequent CALD were examined. The hematoxylin and eosin (H&E) slides from the primary tumor, the SLN, and the remaining axillary lymph nodes (NSLN) were examined. The breast carcinoma was evaluated for tumor size (recorded by macroscopic description or measured from microscopic sections), histologic type, nuclear grade (SBR system modified by Elston & Ellis)¹², and peritumoral vascular invasion.

The SLNs were submitted for frozen section and paraffin examination. Lymph nodes measuring up to 1.0 cm were cut in their greatest diameter, while lymph nodes greater of 1.0 cm were sectioned along their smallest axis. All the

SLNs were sectioned with intervals of 2 to 3 mm in thickness, cytologic imprints were taken from each side of the cut surface and were totally submitted for paraffin examination after fixation in 10% buffered formalin. The H&E slides were examined and, if the SLN was negative, six serial sections were taken from the paraffin block at intervals of 50 µm. Immunohistochemical examination was performed in the first section using AE1/AE3 antibody (Dako, Carpinteria, CA, 1:50 dilution), employing the envision-peroxidase technique with antibody retrieval by humid heat. The remaining five sections were stained by H&E and examined microscopically.

The positive SLNs were evaluated for: a)- size of metastases, measured by a millimetric magnifying glass and evaluated according to AJCC¹³ as isolated tumor cells (measuring less than 0.2 mm at greatest diameter), micrometastases (measuring 0.2 to 2.0 mm) or macrometastases (measuring more than 2.0 mm and subdivided in 2.1 to 4.0 mm, 4.1 to 6.0 mm, 6.1 to 8.0 mm, 8.1 to 10.0 mm and greater than 10.0 mm); b)- localization of metastases: capsule, subcapsular sinus, medullary sinus or sinusoids and/or parenchyma (Figures 1 and 2) ; c)- number of metastatic foci, the largest focus being considered as the size of the metastasis; d)- number of involved SLN; e)- presence or absence of extra-nodal involvement by tumor cells.

Examination of non-sentinel axillary lymph nodes

Careful examination of the CALD was carried out and the isolated axillary lymph nodes were fixed in 10% buffered formalin and submitted for paraffin inclusion.

Statistical Analyses

Univariate analyses were performed using the chi-square test and Fisher exact test for individual variables to determine the association between the morphology of the mammary tumor and the SLN metastasis with the status of the NSLN. Multivariate analyses with logistic regression were done to evaluate the association between the statistically significant variables in univariate analyses with the axillary status.

RESULTS

Prevalence of sentinel lymph node metastasis

Sentinel lymph node biopsies from 546 women with invasive breast carcinoma were examined. Biopsies were negative in 405 cases (74%) and revealed 141 metastases (26%). Of these, 14 cases were isolated tumor cells (3%), 24 cases with micrometastases (4%) and 103 cases with macrometastases (19%). Twenty one patients refused to be submitted to CALD and were excluded from the study, 12 with isolated tumor cells, 5 with micrometastases and 4 with small macrometastases in the SLN. Fifty one of the 120 patients studied were found to have metastases in the CALD (43%). A total of 5 to 38 axillary lymph nodes were removed (median: 15).

Breast cancer risk factors for metastases in non-sentinel axillary lymph nodes

Patients' ages ranged from 29 to 83 years with a median age of 51 years. Univariate analyses, demonstrated that there was no association between age of the patients and additional metastases in the CALD. ($p=0.6543$).

The size of the breast tumor was evaluated according to AJCC (13). The 4 pt1a cases were joined to the pt1b cases in a total of 34 cases (28%). Sixty four tumors were pT1c (53%), and the pT2, pT3 and pT4 were grouped in 22 cases (19%). No association was found between the size of the breast tumor and additional metastases in the axillary NSLN, according to univariate analyses ($p=0.1944$). Peritumoral vascular invasion was detected in 34 cases (28%) and this was associated with positive NSLN ($p=0.0005$). The primary carcinomas were infiltrating ductal tumors in 106 patients (87%), infiltrating lobular tumors in 8 patients (7%), mixed infiltrating ductal and lobular or micropapillary tumors in 3 patients (3%), tubular tumors in 2 patients (2%) and inflammatory carcinoma in 1 patient (1%). The histologic type was not associated with positive NSLN ($p=0.6601$). The histologic grade ranged as follows: grade I in 6 cases (5%), grade II in 29 cases (24%) and grade III in 85 cases (71%). The histologic grade III was associated with positive NSLN ($p=0.0485$). This association did not occur with the nuclear grade ($p=0.24$) (Table 1).

Histologic localization of metastases in sentinel lymph nodes and prevalence of non-sentinel axillary lymph node positivity

More than one type of metastatic localization within the same SLN was found in the great majority of cases evaluated exceeding the limit of 100% and ranging as follows: capsular localization in 16 cases (13%), subcapsular sinus in 30 cases (25%), medullary sinus or sinusoids in 9 cases (8%) and in the parenchyma in 97 cases (81%). The predominant capsular localization was associated with a 4-times less risk of disease in the NSLN ($p=0.390$). Parenchymal metastases, with diffuse involvement of the SLN, were associated with a 5-times higher risk of additional metastases in the NSLN ($p=0.067$). Metastases located in the subcapsular and medullary sinuses or sinusoids were not associated with additional involvement of NSLN ($p=0.1098$ and 0.7314 , respectively). Extra-nodal extension of tumor cells was noted in 36 cases (30%) and was associated with additional metastases in NSLN ($p=0.0005$), as well the size of metastases in the SLN ($p<0.0001$) (Table 2).

Size of metastases in sentinel lymph nodes and prevalence of non-sentinel axillary lymph node positivity

The size of the metastases in SLN was associated with additional NSLN involvement, according to univariate analyses ($p=0.0001$). Twenty one patients (18%) had isolated tumor cells or micrometastases in the SLN. The macrometastases in the SLN were subdivided as follows: between 2.1 to 4.0 mm (25%), 4.1 to 6.0 mm (13%), 6.1 to 8.0 mm (18%), 8.1 to 10.0 mm (11%)

and more than 10.0 mm (15%). The crude odds-ratio was calculated for each size of metastasis in SLN. Metastases of less than or equal to 2.0 mm (isolated tumor cells or micrometastases) were not associated with an increased risk for NSLN involvement in the CALD. Metastases of 2.1 to 4.0 mm were noted to have a 1.3 more risk of additional NSLN involvement, when compared to patients with negative SLN. The risk increased to 2.6 for metastases between 4.1 and 6.0 mm, to 7.4 between 6.1 and 8.0 mm, to 5.0 between 8.1 and 10.0 mm and to a 11.1 greater risk of additional NSLN involvement for metastases of more than 10.0 mm in the SLN when compared to women with negative SLN (Table 2).

Multivariate analyses results

Multivariate analyses demonstrated that the predominant parenchymal localization, as well as the extranodal invasion and size of metastases in the SLN, and the peritumoral vascular invasion in the breast, were associated with an increased risk of additional metastases in the NSLN (Table 3).

DISCUSSION

Prevalence of metastases in non-sentinel axillary lymph nodes

The high prevalence of NSLN metastases in our study (43%) was found because most cases presented macrometastases in the SLN. These data may be compared to the study of Vialle et al (2005) who reported a prevalence of 50% of NSLN involvement under the same circumstances.

Correlation of non-sentinel axillary lymph nodes metastases with clinicopathologic parameters

The patients' ages were not associated with additional metastases in the NSLN ($p=0.65$), as seen in previous reports (Van Zee et al., 2003; Bolster et al., 2006; Vialle et al., 2005). The median size of the breast tumor was 1.6cm for the cases with negative axilla and 1.8cm for the cases with positive axilla (0.1-6.0cm). Half of the patients with tumors of less than or equal to 0.5cm had positive axilla, explaining why the breast tumor size was not associated with positive NSLN. Abdessalam et al (2001) evaluated 100 cases and reported 23% to be positive for SLN, the size of the breast tumor was also not associated with positive NSLN. Fleming et al (2004) studied 180 cases of positive SLN, and verified that the size of the breast tumor was associated with metastases in the SLN but was not associated with additional metastases in the NSLN. The following studies with positive SLN found associations between size of breast tumor and positive NSLN: Chu et al (1999) studied 158 cases, where the size of SLN metastasis was more important and predictive of additional metastases in the NSLN than the size of the breast tumor; Zavagno et al (2004) studied 167 cases and Wong et al (2001) studied 389 cases (multicentric study).

Peritumoral vascular invasion occurred in 34 patients in our study (28%) and this was associated with additional metastases in the NSLN ($p=0.0005$). Some studies presented similar results (Turner et al., 2000 and Sachdev et al., 2002; Abdessalam et al., 2001). Other studies did not find any association

between peritumoral vascular invasion and additional metastases in the NSLN (Reynolds et al., 1999; Joseph et al., 2004; Zavagno et al., 2004). The histologic grade III tumor was associated with metastases in the NSLN ($p=0.04$).

Correlation of non-sentinel axillary lymph node positivity with size of sentinel lymph node metastases

The size of SLN metastasis was associated with positive axillary lymph nodes ($p=0.001$), and metastases of greater or equal to 4 mm had a 3-times greater risk of additional metastases in the NSLN (IC-0.7 to 12.8). Multivariate analyses, demonstrated that the results were similar and that metastases greater or equal to 4 mm were associated with positive axilla (OR=2.1(IC-0.3 to 13.6)). Despite the small number of cases studied with isolated tumor cells and micrometastases in the SLN (18%), our results did not find any association with positive axilla.

Correlation of non-sentinel axillary lymph node positivity with histological localization of metastases within sentinel lymph node

The data analyses of the histological localization of the metastases within SLN provided similar results to the progression of the metastatic disease in the lymph node. The neoplastic emboli are harbored in the lymph node (SLN or NSLN) through the afferent lymphatic channel, traveling first to the capsule, then to the subcapsular sinus and to the sinusoids or to the lymph node

parenchyma. Finally the tumor cells travel beyond the capsule promoting an extranodal invasion.

We found sixteen cases of metastases situated predominantly in the SLN capsule, of which 13 cases had NSLN free of disease (81%). This represented, by multivariate analyses, an approximately 6-times (IC – 1.1 to 34.2) greater risk of disease in the NSLN when the SLN had metastases in other localizations.

When the metastasis was situated in the SLN parenchyma (68%), the risk of additional NSLN involvement was 5-times greater (IC – 1.1 to 14.1) according to univariate analyses. Extranodal extension of the disease in the SLN also increased the risk of additional metastases in the NSLN. Consequently, it may be inferred that the metastasis situated in the capsule represent an initial stage of disease within the SLN, while the parenchymal and extranodal metastases represent an advanced stage of disease, with greater risk of additional involvement of the NSLN.

REFERENCES

- 1- Giuliano AE. Mapping a pathway for axillary staging. A personal perspective on the current status of sentinel lymph node dissection for breast cancer. *Arch Surg* 1999; 134:195-199.
- 2- Noguchi M. Sentinel lymph node biopsy as an alternative to routine axillary lymph node dissection in breast cancer patients. *Journal of Surgical Oncology* 2001; 76: 144-156.
- 3- Veronesi U, Paganelli G, Vialle G, et al. A randomized comparación of sentinel-node biopsy with routine axillary dissection in breast cancer. *N Engl J Med* 2003; 349: 546-553.
- 4- Fisher B, Anderson S, Bryant J, et al. Twenty-year follow-up of a randomized trial comparing total mastectomy, lumpectomy, and lumpectomy plus irradiation for treatment of invasive breast cancer. *N Engl J Med* 2002; 347:1233-1241.
- 5- Van Zee KJ, Manasseh DME, Bevilacqua JLB, et al. A nomogram for predicting the likelihood of additional nodal metastases in breast cancer patients with a positive sentinel node biopsy. *Annals of Surgical Oncology* 2003; 10: 1140-1151.
- 6- Giuliano AE, Kirgan DM, Guenther JM, Morton DL. Lymphatic mapping and sentinel lymphadenectomy for breast cancer. *Ann Surg* 1994; 220: 391-398.

- 7- Czerniecki BJ, Scheff AM, Callans LS, et al. Immunohistochemistry with pancytokeratins improves the sensitivity of sentinel lymph node biopsy in patients with breast carcinoma. *American Cancer Society* 1999; 85: 1098-1103.
- 8- Albertini JJ, Lyman GH, Cox C, et al. Lymphatic mapping and sentinel lymph node biopsy in the patient with breast cancer. *JAMA* 1996; 276: 1818-22.
- 9- Veronesi U, Paganelli G, Galimberti V, et al. Sentinel-node biopsy to avoid axillary dissection in breast cancer with clinically negative lymph-nodes. *Lancet* 1997; 349:1864-67.
- 10- Kamath VJ, Giuliano R, Dauway EL, et al. Characteristics of the sentinel lymph node in breast cancer predict further involvement of higher-echelon nodes in the axilla: a study to evaluate the need for complete axillary lymph node dissection. *Arch Surg* 2001; 13: 688-92.
- 11- Veronesi U, Paganelli G, Viale G, et al. Sentinel lymph node biopsy and axillary dissection in breast cancer: results in a large series. *J Natl Cancer Inst* 1999; 91: 368-73.
- 12- Elston CW, Ellis JO. Pathological prognostic factors in breast cancer: experience from a long study with long-term follow up. *Histopathology* 1991; 19: 403-410.
- 13- AMERICAN JOINT COMMITTEE ON CANCER. AJCC Cancer Staging Manual. Sixth Ed. Springer Verlag: New York, 2002.

- 14- Bolster MJ, Peer PGM, Bult P, et al. Risk factors for non-sentinel lymph node metastases in patients with breast cancer. The outcome of a multi-institutional study. *Annals of Surgical Oncology* 2006; 14: 181-189.
- 15- Viale G, FRCPath, Maiorano E, et al. Predicting the risk for additional axillary metastases in patients with breast carcinoma and positive sentinel lymph node biopsy. *Annals of Surgery* 2005; 241: 319-325.
- 16- Wong SL, Chao C, Edwards MJ et al. Frequency of sentinel lymph node metastases in patients with favorable breast cancer histologic subtypes. *The American Journal of Surgery* 2002;184:492-498.
- 17- Abdessalam SF, Zervos EE, Prasad M et al. Predictors of positive axillary lymph nodes after sentinel lymph node biopsy in breast cancer. *The American Journal of Surgery* 2001; 182: 316-320.
- 18- Fleming FJ, Kavanagh D, Crotty TB et al. Factors affecting metastases to non-sentinel lymph nodes in breast cancer. *J Clin Pathol* 2004; 57: 73-76.
- 19- Chu K, Turner R, Hansen NM et al. Do all patients with sentinel node metastasis from breast carcinoma need complete axillary node dissection ? *Ann Surg* 1999; 229: 536-541.
- 20- Zavagno G, De Salvo GL, Bozza F et al. Number of metastatic sentinel nodes as predictor of axillary involvement in patients with breast cancer. *Breast Cancer Research and Treatment* 2004; 86: 171-179.

- 21- Wong S L, Edwards MJ, Chao C et al. Predicting the status of the nonsentinel axillary nodes. *Arch Surg* 2001; 136: 563-568.
- 22- Turner RR, Chu KU, Qi K et al. Pathologic features associated with nonsentinel lymph node metastases in patients with metastatic breast carcinoma in a sentinel lymph node. *Cancer* 2000; 89: 574-581.
- 23- Sachdev U, Murphy K, Derzie A et al. Predictors of nonsentinel lymph node metastasis in breast cancer patients. *The American Journal of Surgery* 2002; 183: 213-217.
- 24- Reynolds C, Mick R, Donohue J et al. Sentinel lymph node biopsy with metastasis: can axillary dissection be avoided in some patients with breast cancer ? *J Clin Oncol* 1999; 17: 1720-1726.
- 25- Joseph KA, El-Tamer M, Komenaka I et al. Predictors of nonsentinel metastasis in patients with breast cancer after sentinel node metastasis. *Arch Surg* 2004; 139: 648-651.

TABLE I- Association between several breast tumor variables and patients' age with non-sentinel lymph node positivity

	Total	Positive axilla		Negative axilla		p values	Crude OR (IC 95%)
	n	n	%	n	%		
Histologic type						0.6601*	
Tubular	2	0	0	2	100		(a)
Lobular	8	4	50	4	50		1.4 (0.3 a 5.7)
Inflammatory	1	1	100	0	0		(a)
Ductal	106	45	42	61	58		1.0
Mixed	3	1	33	2	67		0.7 (0.1 a 7.7)
Histologic grade						0.0485*	
I	6	2	33	4	67		1.0
II	29	7	24	22	76		0.6 (0.1 a 4.2)
III	85	42	49	43	51		2.0 (0.3 a 11.2)
Nuclear grade						0.2437	
1	9	4	44	5	56		1.0
2	48	16	33	32	67		0.6 (0.1 a 2.7)
3	63	31	49	32	51		1.2 (0.3 a 4.9)
Tumor size						0,1944	
pT1a/pT1b	34	10	29	24	71		1.0
pT1c	64	30	47	34	53		2.1 (0.9 a 5.1)
pT2/pT3/pT4	22	11	50	11	50		2.4 (0.8 a 7.3)
Peritumoral vascular invasion						0.0005	
Absent	86	28	33	58	67		1.0
Present	34	23	68	11	32		4.3 (1.9 a 10.1)
Age						0.6543	
Equal or less than 50 years	56	23	41.1	33	58.9		1.0
More than 50 years	62	28	45.2	34	54.8		1.2 (0.6 a 2.5)

Chi-square test

Fisher's exact test*

TABLE II- Univariate analyses between sentinel lymph node variables and non-sentinel lymph node positivity

	Total	Positive axilla		Negative axilla		p values	Crude OR (IC 95%)
	n	n	%	n	%		
Number of SLN involved						0.0699	
1	90	34	38	56	62		1.0
2 or more	30	17	57	13	43		2.2 (0.9 a 5.0)
Capsule						0.0390	
Present	16	3	19	13	81		1.0
Absent	104	48	46	56	54		3.7 (1.0 a 13.8)
Parenchyma						0.0067	
Present	97	47	48	50	52		4.5 (1.1 a 14.1)
Absent	23	4	17	19	83		1.0
Subcapsular sinus						0.1098	
Present	30	9	30	21	70		0.5 (0.2 a 1.2)
Absent	90	42	47	48	53		1.0
Sinusoids						0.7314*	
Present	9	3	33	6	67		0.7 (0.2 a 2.8)
Absent	111	48	43	63	57		1.0
Extranodal extension						0.0005	
Present	36	24	67	12	33		4.2 (1.8 a 9.7)
Absent	84	27	32	57	68		1.0
Size of metastasis in SLN (mm)						0.0010*	
≤ 2	21	4	19	17	81		1.0
2 - 4	27	5	19	22	81		1.0 (0.2 a 4.2)
4 - 6	17	7	41	10	59		3.0 (0.7 a 12.8)
6 - 8	15	9	60	6	40		6.4 (1.4 a 28.6)
8 - 10	13	9	69	4	31		9.6 (1.9 a 47.6)
> 10	27	17	63	10	37		7.2 (1.9 a 27.6)
Number of metastatic foci in SLN						0.8646	
1	95	40	42	55	58		1.0
2 or more	25	11	44	14	56		1.1 (0.4 a 2.6)

Chi-square test

Fisher's exact test*

SLN: sentinel lymph node

TABLE III- Multivariate analyses between morphologic variables and non-sentinel lymph node positivity

		Multiple OR (IC 95%)	
Capsular invasion of SLN			
	Present	1.0	
	Absent	6.9	(1.1 to 44.3)
Parenchymal invasion of SLN			
	Present	1.5	(0.3 to 7.1)
	Absent	1.0	
Extranodal extension of SLN			
	Present	2.7	(0.9 to 8.4)
	Absent	1.0	
Peritumoral vacular invasion			
	Absent	1.0	
	Present	5.3	(1.7 to 16.5)
Size of metastasis in SLN			
	≤ 2	1.0	
	2 - 4	0.8	(0.1 to 4.6)
	4 - 6	2.1	(0.3 to 13.8)
	6 - 8	2.0	(0.3 to 14.2)
	8 - 10	2.2	(0.3 to 18.0)
	> 10	6.4	(0.9 to 46.3)

4. Conclusões

- A prevalência de metástases nos LNS foi de 43%.
- A idade das pacientes não se associou com metástases nos LNS.
- O tamanho do tumor na mama não se associou com metástases nos LNS.
- O tipo histológico não se associou com metástases nos LNS.
- O grau III histológico associou-se com metástases nos LNS. O grau nuclear 3 não se associou com metástases nos LNS.
- A invasão vascular peritumoral, que ocorreu em 28% das pacientes, associou-se com metástases nos LNS.
- O tamanho das metástases no LS teve associação com axila positiva, sendo que metástases maiores ou iguais a 4mm obtiveram risco 3 vezes maior para metástases nos LNS.
- O número de LS comprometidos não se associou com metástases nos LNS.

- O número de focos metastáticos no LS não se associou com metástases nos LNS.
- Quando a metástase não se localizou na cápsula do LS, ou seja, estava localizada em qualquer local diferente deste, obtivemos risco 3 vezes maior para metástases nos LNS. Na análise multivariada, o risco aumentou para aproximadamente 7 vezes maior.
- Metástases localizadas no parênquima associaram-se com axila positiva (obteve-se risco 4,5 vezes maior na análise univariada e 1,5 vezes maior na análise multivariada).
- Metástases localizadas no seio subcapsular e nos sinusóides não se associaram com axila positiva.
- A extensão extranodal no LS associou-se com metástases nos LNS (risco 4 vezes maior para tais metástases na análise univariada e risco 2,7 vezes maior na análise multivariada).

5. Referências Bibliográficas

Abdessalam SF, Zervos EE, Prasad M, Farrar WB, Yee LD, Walker MJ, et al. Predictors of positive axillary lymph nodes after sentinel lymph node biopsy in breast cancer. **Am J Surg** 2001; 182: 316-320.

Agwunobi TC, Boak JL. Diagnosis of malignant breast disease by axillary lymphoscintigraphy: a preliminary report. **Br J Surg** 1978; 65: 379-83.

Albertini JJ, Lyman GH, Cox C. Lymphatic mapping and sentinel node biopsy in the patient with breast cancer. **JAMA** 1996; 276: 1818-22.

American Joint Commission on Cancer. AJCC Cancer Staging Manual. Sixth Ed. Springer Verlag: New York, 2002.

Barnwell JM, Arredondo MA, Kollmorgen D. Sentinel node biopsy in breast cancer. **Ann Surg Oncol** 1998; 5:126-30.

Bolster MJ, Peer PGM, Bult P, et al. Risk factors for non-sentinel lymph node metastases in patients with breast cancer. The outcome of a multi-institutional study. **Annals of Surgical Oncology** 2006; 14: 181-189.

Cabanas RM. An approach for the treatment of penile carcinoma. **Cancer** 1977; 39: 456-66.

Carvalho FM, Carvalho JP. Processamento do linfonodo sentinela no câncer de mama: seu valor e suas limitações. **Revista de Ginecologia e Obstetrícia** 2004; 15(4): 229-233.

Christensen B, Blichert-Toft M, Sieminssen OJ, Nielsen SL. Reability of axillary lymph node scintiphotography in suspected carcinoma of the breast. **Br J Surg** 1980; 67: 667-8.

Chu K, Turner R, Hansen N, Brennan M, Bilchik A, Giuliano A. Do all patients with sentinel lymph node metastasis from breast carcinoma need complete axillary node dissection ? **Ann Surg** 1999; 229: 536-541.

Chua B, Ung O, Taylor R, Bilous M, Salisbury E, Boyages J. Treatment implications of a positive sentinel lymph node biopsy for patients with early-stage breast carcinoma. **Cancer** 2001; 92: 1769-74.

Cserni G. Sentinel lymph-node biopsy-based prediction of further breast cancer metastases in the axilla. **EJSO** 2001; 27: 532-538.

Czerniecki BJ, Scheff AM, Callans LS, Spitz FR, Bedrosian I, Conant EF, et al. Immunohistochemistry with pancytokeratins improves the sensitivity of sentinel lymph node biopsy in patients with breast carcinoma. **Cancer** 1999; 85:1098-103.

Elston CW, Ellis JO. Pathological prognostic factors in breast cancer: experience from a long study with long-term follow up. **Histopathology** 1991; 19: 403-410.

Fisher B, Anderson S, Bryant J, et al. Twenty-year follow-up of a randomized trial comparing total mastectomy, lumpectomy, and lumpectomy plus irradiation for treatment of invasive breast cancer. **N Engl J Med** 2002; 347:1233-1241.

Fleming FJ, Kavanagh D, Crotty TB, Quinn CM, McDermott EW, O'Higgins N, et al. Factors affecting metastases to non-sentinel lymph nodes in breast cancer. **J Clin Pathol** 2004; 57: 73-76.

Giuliano AE, Kirgan DM, Guenther JM, Morton DL. Lymphatic mapping and sentinel lymphadenectomy for breast cancer. **Ann Surg** 1994; 220: 391-401.

Giuliano AE. Mapping a pathway for axillary staging. A personal perspective on the current status of sentinel lymph node dissection for breast cancer. **Arch Surg** 1999; 134:195-199.

Gould EA, Winship T, Philbin PH, Hyland Kerr H. Observations on a "sentinel node" in cancer of the parotid. *Cancer* 1960; 13:77-8.

Huvos AG, Hutter RV, Berg JW. Significance of axillary macrometastases and micrometastases in mammary cancer. **Ann Surg** 1971; 173: 44-46.

Jakub JW, Diaz NM, Ebert MD, Cantor A, Reintgen DS, Dupont EL, et al. Completion axillary lymph node dissection minimizes the likelihood of false negatives for patients with invasive breast carcinoma and cytokeratin positive only sentinel lymph nodes. **Am J Surg** 2002; 184: 302-306.

Joseph KA, El-Tamer Mahmoud, Komenaka I, Troxel A, Ditkoff A, Schnabel F. **Arch Surg** 2004; 139: 648-651.

Kamath VJ, Giuliano R, Dauway EL, Cantor A, Berman C, Ku NN, et al. Characteristics of the sentinel lymph node in breast cancer predict further involvement of higher-echelon nodes in the axilla. A study to evaluate the need for complete axillary lymph node dissection. **Arch Surg** 2001;136: 688-692.

Krag DN, Weaver DL, Alex JC, Fairbank JT. Surgical resection and radiolocalization of the sentinel node in breast cancer using a gamma probe. **Surg Onc** 1993;2:335-40.

Lannin DR. How many breast cancer cells in a sentinel lymph node are OK ? **Ann Surg Oncol** 2004; 11 (6): 553-554.

Liang WC, Sickle-Santanello BJ, Nims TA. Is a completion axillary dissection indicated for micrometastases in the sentinel lymph node? **Am J Surg** 2001; 182(4):365-8.

Morton DL, Wen DR, Wong JH. Technical details of intraoperative lymphatic mapping for early stage melanoma. **Arch Surg** 1992; 127: 392-9.

Mustafa KA, Cole B, Wanebo HJ, Bland KI, Chang HR. The impact of histopathology on nodal metastases in minimal breast cancer. **Arch Surg** 1997; 132: 384-391.

Noguchi M. Sentinel lymph node biopsy as an alternative to routine axillary lymph node dissection in breast cancer patients. **J Surg Oncol** 2001; 76: 144-156.

Noguchi M. Therapeutic relevances of breast cancer micrometastases in sentinel lymph nodes. **Br J Surg** 2002 a; 89: 1505-1515.

Noguchi M. Sentinel lymph node biopsy and breast cancer. **Br J Surg** 2002 b; 89: 21-34.

Osborne MP, Payne JH, Richardson VJ. The preoperative detection of axillary lymph node metastases in breast cancer by isotope imaging. **Br J Surg** 1983; 70:141-4.

Rahusen FD, Torrença H, van Diest PJ, Pijpers R, van der Wall E, Licht J, et al. Predictive factors for metastatic involvement of nonsentinel nodes in patients with breast cancer. **Arch Surg** 2001; 136: 1059-1063.

Reintgen D. Expanding indications for lymphatic mapping and sentinel lymph node biopsy in the breast cancer population. **Ann Surg Oncol**. 2001; 8(9): 687.

Reynolds C, Mick R, Donohue JH, Grant CS, Farley DR, Callans LS, et al. **J Clin Oncol** 1999; 17: 1720-1726.

Sachdev U, Murphy K, Derzie A, Jaffer S, Bleiweiss IJ, Brower S. Predictors of nonsentinel lymph node metastasis in breast cancer patients. **Am J Surg** 2002; 183: 213-217.

Turner RR, Chu KU, Qi K, Botnick LE, Hansen NM, Glass EC, et al. Pathologic features associated with nonsentinel lymph node metastases in patients with metastatic breast carcinoma in a sentinel lymph node. **Cancer** 2000; 89: 574-81.

União Internacional Contra o Câncer. Hermanek P, Hutter RVP, Sobin LH, Wittekind C. International Union Against Cancer. Classification of isolated tumor cells and micrometastasis. **Cancer** 1999; 86: 2668-73.

Van Zee KJ, Manasseh DME, Bevilacqua JLB, et al. A nomogram for predicting the likelihood of additional nodal metastases in breast cancer patients with a positive sentinel node biopsy. **An Surg Oncol** 2003; 10: 1140-1151.

Veronesi U, Paganelli G, Galimberti V, Viale G, Zurrada S, Bedoni M, et al. Sentinel-node biopsy to avoid axillary dissection in breast cancer with clinically negative lymph-nodes. **Lancet** 1997; 349: 1864-67.

Veronesi U, Paganelli G, Vialle G, et al. A randomized comparación of sentinel-node biopsy with routine axillary dissection in breast cancer. **N Engl J Med** 2003; 349: 546-553.

Veronesi U, Paganelli G, Viale G, et al. Sentinel lymph node biopsy and axillary dissection in breast cancer: results in a large series. **J Natl Cancer Inst** 1999; 91: 368-73.

Viale G, Maiorano E, Mazzarol G, Zurrada S, Galimberti V, Luini A, et al. Histologic detection and clinical implications of micrometastases in axillary sentinel lymph nodes for patients with breast carcinoma. **Cancer** 2001; 92: 1378-84.

Viale G, FRCPath, Maiorano E, Pruneri G, Mastropasqua MG, Valentini S, et al. Predicting the risk for additional axillary metastases in patients with breast carcinoma and positive sentinel lymph node biopsy. **Annals of Surgery** 2005; 241: 319-325.

Weaver DL. Sentinel lymph nodes and breast carcinoma. Which micrometastases are clinically significant ? **Am J Surg Pathol** 2003; 27(6): 842-845.

Wong SL, Edwards MJ, Chao C, Tuttle TM, Noyes D, Woo C, et al. Predicting the status of the nonsentinel axillary nodes. A multicenter study. **Arch Surg** 2001; 136: 563-568.

Wong SL, Chao C, Edwards MJ et al. Frequency of sentinel lymph node metastases in patients with favorable breast cancer histologic subtypes. **The American Journal of Surgery** 2002;184:492-498.

Zavagno G, De Salvo GL, Bozza F, Scalco G, Marconato R, Valletta S, et al. Number of metastatic sentinel nodes as predictor of axillary involvement in patients with breast cancer. **Breast Cancer Research and Treatment** 2004; 86: 171-179.

6. Anexos

6.1. Anexo 1 – Imagens de Microscopia Óptica

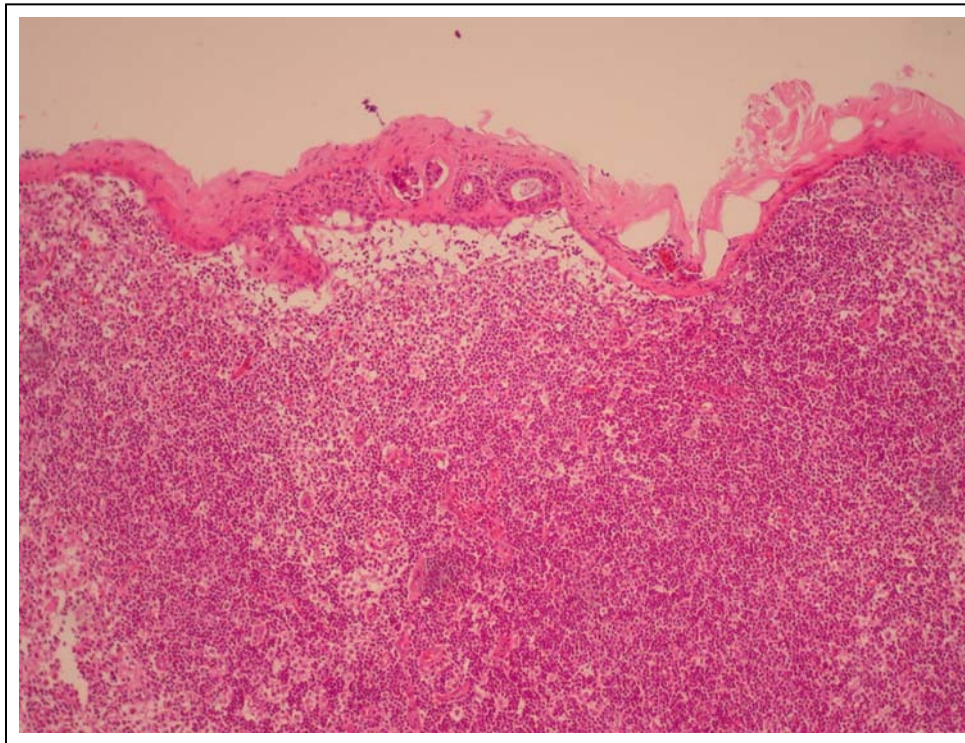


Figura 1. Foto de microscopia óptica de metástase localizada na cápsula do linfonodo sentinela (HE 100X).

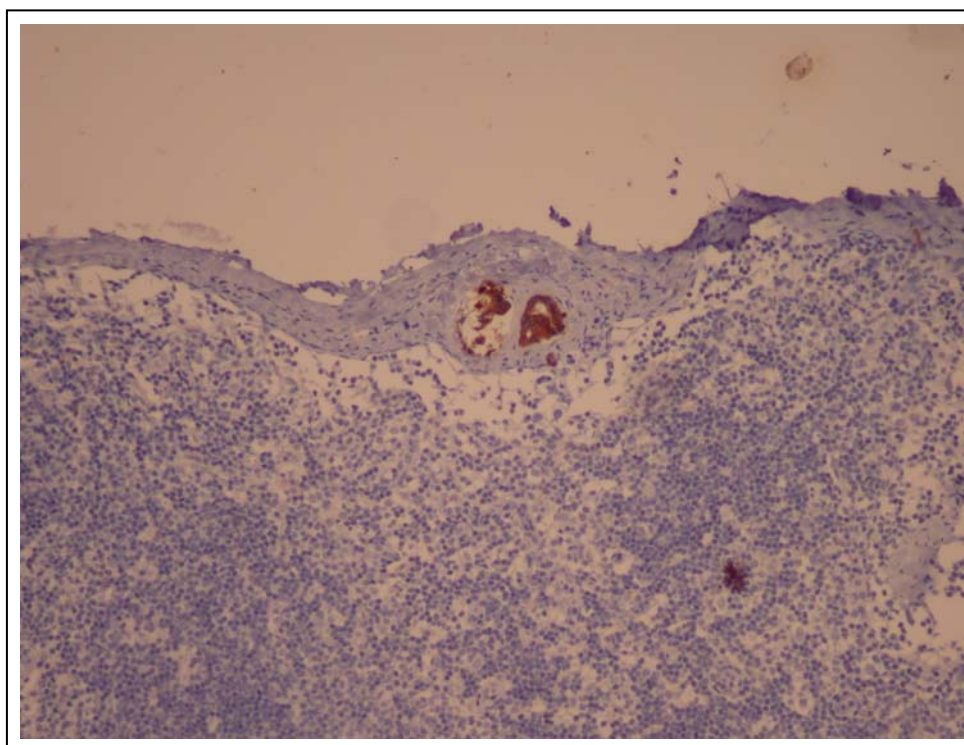


Figura 2. Foto de microscopia óptica de metástase localizada na cápsula do linfonodo sentinela (IHQ AE1/AE3).

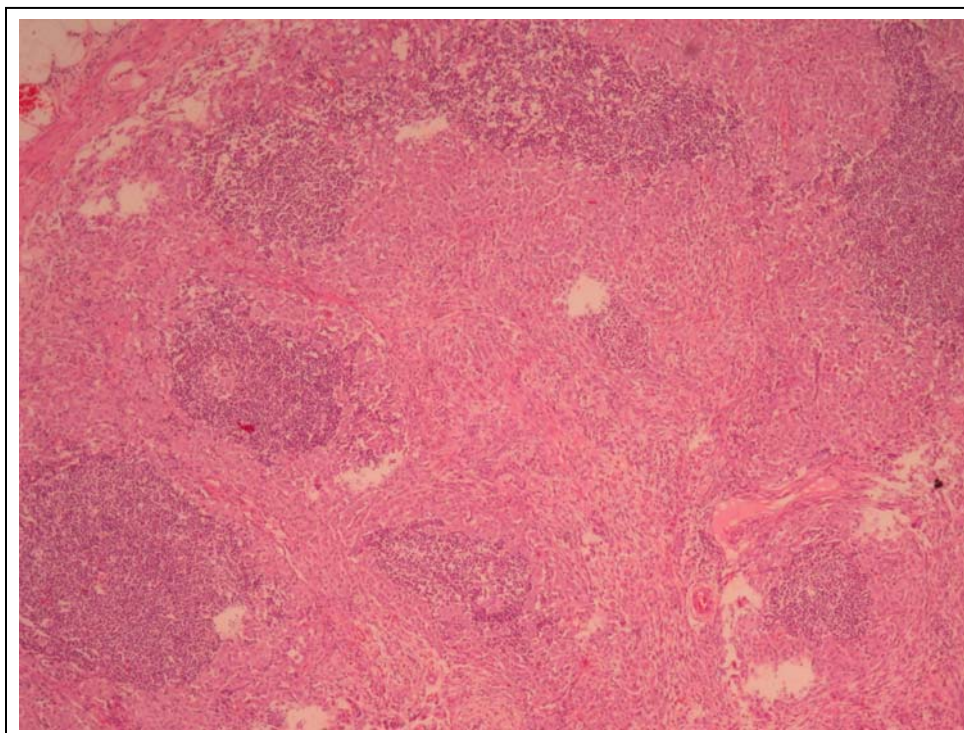


Figura 3. Foto de microscopia óptica de metástase localizada no parênquima do linfonodo sentinela (HE- 100X).