



**UNIVERSIDADE ESTADUAL DE CAMPINAS
FACULDADE DE ODONTOLOGIA DE PIRACICABA**

Deborah Queiroz de Freitas

**AVALIAÇÃO DO EFEITO RADIOPROTETOR DO SELENITO DE SÓDIO NA
REPARAÇÃO DE TÍBIAS DE RATAS OVARIECTOMIZADAS**

Tese apresentada à Faculdade de Odontologia de Piracicaba, da Universidade Estadual de Campinas, para obtenção do título de Doutor em Radiologia Odontológica.

**Piracicaba
2007**

**UNIVERSIDADE ESTADUAL DE CAMPINAS
FACULDADE DE ODONTOLOGIA DE PIRACICABA**

Deborah Queiroz de Freitas

**AVALIAÇÃO DO EFEITO RADIOPROTETOR DO SELENITO DE SÓDIO NA
REPARAÇÃO DE TÍBIAS DE RATAS OVARIECTOMIZADAS**

**Tese apresentada à Faculdade de
Odontologia de Piracicaba, da Universidade
Estadual de Campinas, para obtenção do
título de Doutor em Radiologia
Odontológica.**

Orientadora: Prof^a. Dr^a. Solange Maria de Almeida

**Piracicaba
2007**

**FICHA CATALOGRÁFICA ELABORADA PELA
BIBLIOTECA DA FACULDADE DE ODONTOLOGIA DE PIRACICABA
Bibliotecário: Marilene Girello – CRB-8ª. / 6159**

F884a	<p>Freitas, Deborah Queiroz de. Avaliação do efeito radioprotetor do selenito de sódio na reparação de tíbias de ratas ovariectomizadas. / Deborah Queiroz de Freitas. -- Piracicaba, SP : [s.n.], 2007.</p> <p style="text-align: center;">Orientador: Solange Maria de Almeida. Tese (Doutorado) – Universidade Estadual de Campinas, Faculdade de Odontologia de Piracicaba.</p> <p style="text-align: center;">1. Osteoporose. 2. Radioterapia. I. Almeida, Solange Maria de. II. Universidade Estadual de Campinas. Faculdade de Odontologia de Piracicaba. III. Título.</p> <p style="text-align: right;">(mg/fop)</p>
--------------	--

Título em Inglês: Evaluation of the radioprotector effect of sodium selenite on bone healing in the tibia of ovariectomized rats

Palavras-chave em Inglês (Keywords): 1. Osteoporosis. 2. Radiotherapy

Área de Concentração:

Titulação: Doutor em Radiologia Odontológica

Banca Examinadora: Solange Maria de Almeida, Frab Norberto Bóscolo, Gulnara Scaf, Guilherme Monteiro Tosoni, Andréa Gonçalves

Data da Defesa: 11-12-2007


Programa de Pós-Graduação em Radiologia Odontológica



UNIVERSIDADE ESTADUAL DE CAMPINAS
FACULDADE DE ODONTOLOGIA DE PIRACICABA





A Comissão Julgadora dos trabalhos de Defesa de Tese de DOUTORADO, em sessão pública realizada em 11 de Dezembro de 2007, considerou a candidata DEBORAH QUEIROZ DE FREITAS aprovada.


PROF.^a DR.^a SOLANGE MARIA DE ALMEIDA


PROF.^a DR.^a GULNARA SCAF


PROF.^a DR.^a ANDREA GONÇALVES


PROF.^a DR. GUILHERME MONTLEIRO TOSONI


PROF. DR. FRAIB NORBERTO BOSCOLO

Dedicatória

*À Deus, pela proteção e bênçãos nessa etapa e em toda
minha vida.*

*A minha mãe Marina, pessoa que eu tanto admiro e amo,
pelo amor e pelo apoio durante a elaboração desse
trabalho e em todos os momentos da minha vida.*

Agradecimento Especial

À professora Dra. Solange Maria de Almeida, da Faculdade de Odontologia de Piracicaba, pela compreensão, respeito, capacidade, incentivo, confiança e amizade, que me possibilitaram a realização e a conclusão desse trabalho e do curso.

Agradecimentos

Ao professor Dr. Frab Norberto Bóscolo, responsável pela Área de Radiologia Odontológica da Faculdade de Odontologia de Piracicaba, pela amizade, capacidade, conhecimentos transmitidos e apoio.

Ao professor Dr. Francisco Haiter Neto, da Faculdade de Odontologia de Piracicaba, pelo professor dedicado, exigente, criterioso e competente.

Ao professor Dr. Mário Roberto Vizioli, da Faculdade de Odontologia de Piracicaba, pelo apoio e disponibilidade com os quais me auxiliou esse trabalho.

Aos professores da banca examinadora, pela disponibilidade para avaliação desse trabalho.

Aos meus irmãos Luiz Gustavo e Paulo Marcos e minha cunhada Aline, pelo carinho, auxílio e amizade.

A minha avó Nair, pela preocupação, ajuda e atenção dispensada a mim sempre.

Ao Paulo, pelo auxílio na execução desse trabalho, mas especialmente pelo carinho, paciência, compreensão, dedicação e respeito.

Às amigas Flávia Ramos e Ellen Gaby, pelo apoio e auxílio na execução desse trabalho, sem os quais não teria sido possível sua realização. Não tenho palavras para agradecê-las...

Às amigas Janaína Dantas, Márcia Casanova e Maria Caldas.

Aos colegas do Curso de Doutorado.

À Roberta, Waldech, Fernando e Giselda, funcionários da Área de Radiologia Odontológica da Faculdade de Odontologia de Piracicaba.

À Maria Aparecida, Eliene e Ivani, pelo auxílio na área de Histologia.

Ao Departamento de Histologia da Faculdade de Odontologia de Piracicaba, por cederem seus laboratórios e materiais.

À Rose Coelho e Marcelo (Histologia), pelo apoio e auxílio na execução desse trabalho.

Resumo

A osteoporose e a irradiação são fatores que interferem no processo de reparação óssea e podem ocorrer simultaneamente, especialmente em mulheres idosas. Atualmente, várias substâncias, conhecidas como radioprotetores, têm sido estudadas, pois minimizam os efeitos deletérios da radiação; dentre eles, pode-se citar o selênio. O objetivo desse trabalho foi avaliar o efeito radioprotetor do selenito de sódio no processo de reparo ósseo em ratas ovariectomizadas submetidas à irradiação. Para isso, oitenta ratas foram submetidas à ovariectomia e divididas em quatro grupos: ovariectomizado, ovariectomizado/selênio, ovariectomizado/irradiado e ovariectomizado/selênio/irradiado. Quarenta dias após, um defeito ósseo foi confeccionado nas tíbias dos animais. Dois dias após essa cirurgia, os animais dos grupos ovariectomizado/selênio e ovariectomizado/selênio/irradiado receberam 0,8 mg Se/Kg de peso corpóreo. No dia seguinte, apenas os animais pertencentes aos grupos ovariectomizado/irradiado e ovariectomizado/selênio/irradiado receberam 10 Gy de radiação X na região dos membros inferiores. Os animais foram sacrificados 7, 14, 21 e 28 dias após a cirurgia. O processo de reparação óssea foi avaliado por análise morfológica, utilizando-se a coloração pelo Tricrômico de Masson, e por análise do número de trabéculas ósseas e da birrefringência (coloração pelo Picrosírius). Pela análise morfológica, foi possível observar um atraso no processo de reparo ósseo nos animais do grupo ovariectomizado/irradiado e similaridade entre os grupos ovariectomizado, ovariectomizado/selênio e ovariectomizado/selênio/irradiado, o que demonstrou o efeito radioprotetor do selênio sem toxicidade.

Abstract

Osteoporosis and ionizing radiation affect the bone healing and people can suffer both conditions, especially older women. At the moment, antioxidant radioprotectors have been evaluated, such selenium compounds. This study aimed at evaluating the selenium protection in the bone repair process in ovariectomized rats submitted to an irradiation procedure. For this purpose, eighty ovariectomized female Wistar rats were randomly divided in four experimental groups: ovariectomized, ovariectomized/selenium, ovariectomized/irradiated and ovariectomized/selenium/irradiated. A bone defect was made on all animals' tibias forty days after ovariectomy. Two days after surgery, only ovariectomized/selenium and ovariectomized/selenium/irradiated rats received 0.8 mg Se/Kg. Three days after surgery, only ovariectomized/irradiated and ovariectomized/selenium/irradiated rats received 10 Gy of X rays on the lower limbs region. The animals were sacrificed 7, 14, 21 and 28 days after surgery in order to assess the repair process, which was evaluated by morphologic analysis in Masson Tricomic. It was also evaluated by analysis of trabecular bone number in Masson Tricomic and birefringence analysis in Picrosirius. It was possible to observe a delay in the bone repair process in the irradiated/ovariectomized group and similarity between ovariectomized, ovariectomized/selenium and ovariectomized/selenium/irradiated, which proved the selenium radioprotection without its toxicity.

Sumário

1	Introdução.....	1
2	Revisão de Literatura	3
2.1	Osteoporose.....	3
2.2	Irradiação.....	11
2.3	Selênio	17
3	Proposição	27
4	Material e Métodos	28
4.1	Seleção dos Animais.....	28
4.2	Ovariectomia.....	28
4.3	Grupos Experimentais	30
4.4	Confecção dos Defeitos Ósseos.....	30
4.5	Administração do Selenito de Sódio	32
4.6	Irradiação.....	33
4.7	Obtenção das Peças.....	33
4.8	Avaliação do Efeito da Ovariectomia.....	34
4.9	Procedimento Histológico	34
4.10	Avaliação das Lâminas.....	35
4.10.1	Lâminas coradas pelo Tricrômico de Masson	35
4.10.2	Lâminas coradas pelo Picosírius	35
4.11	Análise dos dados	36
5	Resultados	37
5.1	Avaliação Qualitativa	37
5.1.1	Descrição Morfológica: Coloração pelo Tricrômico de Masson	37
5.1.2	Coloração pelo Picosírius	45
5.2	Avaliação Quantitativa.....	47
5.2.1	Trabéculas Ósseas	47
5.2.2	Brilho das Fibras Colágenas	48
6	Discussão.....	49
7	Conclusão	55
8	Referências	56
9	Anexo.....	58

1 Introdução

O osso é um tecido que apresenta contínua renovação no decorrer da vida, caracterizada por um processo de reabsorção do osso existente e formação de novo osso. A esse processo dá-se o nome de remodelamento ósseo ou *turnover*.

Um dos fatores mais importantes que influenciam nesse remodelamento é o hormônio estrógeno. Sua diminuição causa um desequilíbrio no remodelamento ósseo, uma vez que acarreta aumento do processo de reabsorção e diminuição da formação óssea, o que, dependendo da severidade, produz a osteoporose. Dessa forma, a osteoporose acomete principalmente mulheres após a menopausa, fase da vida em que o nível de estrógeno decai.

Os indivíduos idosos também estão mais sujeitos a desenvolverem neoplasias. Nessas situações, as mulheres podem, além de apresentar a menopausa fisiológica, estarem sujeitas a uma menopausa precoce, devido a tratamentos quimioterápicos ou à excisão de seus ovários, como forma de tratamento para o câncer.

Além da cirurgia e da quimioterapia, uma das formas mais utilizadas de tratamento das neoplasias malignas é a combinação de cirurgia e radioterapia. Apesar dos altos índices de sucesso dessa terapia, devem ser destacados seus efeitos colaterais, uma vez que parte do tecido normal é incluso no campo de radiação. O efeito deletério da radiação no processo de reparo de tecido mole e tecido duro já é bem conhecido. O desenvolvimento de osteorradionecrose e osteomielite em regiões adjacentes às áreas que receberam tratamento com altas doses de radiação são as complicações pós-irradiação do tecido ósseo mais conhecidas. Essas apresentam como fator etiológico a combinação de irradiação, trauma e infecção.

Um fator que contribui para os efeitos deletérios causados pela radiação é o fato de os tecidos vivos absorverem a energia da radiação, ocorrendo ionização e, com isso, a produção de radicais livres no interior das células.

Com a finalidade de reduzir o dano provocado pela radiação nos tecidos saudáveis, estudos têm sido realizados para avaliar substâncias chamadas de radioprotetores. Sua atuação pode se dar de forma direta, pela eliminação de radicais livres, ou de forma

indireta, pelo aumento de enzimas antioxidantes, como a glutatona peroxidase, que auxilia na redução do nível de peróxidos nos tecidos, por causar sua destruição. Estudos indicam que o selênio é parte integrante dessa enzima, sendo por isso considerado um radioprotetor (Hafeman *et al.*, 1974; Lawrence & Burck, 1976; Stewart *et al.*, 1999; Saito *et al.*, 2003; Weiss & Landauer, 2003; Jacobson *et al.*, 2006).

Assim, como a osteoporose ocasiona fragilidade óssea, a radiação ionizante acarreta dificuldades no processo de reparação óssea e essa combinação de fatores pode ocorrer em indivíduos com deficiência de estrógeno que sejam submetidos ao tratamento de radioterapia, julga-se importante a avaliação do efeito radioprotetor do selênio no processo de reparo ósseo, em uma circunstância de associação dessas condições, uma vez que a ação radioprotetora do selênio já foi demonstrada no processo de reparação tecidual (Tuji, 2005), na reparação óssea em tíbias irradiadas de ratos (Rocha, 2005) e nas células secretoras de glândulas submandibulares de ratos (Pontual, 2005), porém nenhum estudo avaliou sua ação radioprotetora em osso osteoporótico.

2 Revisão de Literatura

2.1 Osteoporose

Uma das formas de induzir o aparecimento da osteoporose em animais de laboratório é a realização da ovariectomia, o que causa uma deficiência de estrógeno, provocando o aparecimento da doença, o que permite o estudo das alterações no metabolismo, arquitetura e remodelamento ósseo. Um dos animais utilizados para a produção de ovariectomia são as ratas. Ainda em 1975, Hoar & Hickman demonstraram as mudanças no tecido vaginal, o efeito da remoção dos ovários e o efeito da administração de estrógeno no animal ovariectomizado.

Wronski *et al.*, em 1985, realizaram um estudo a fim de determinar por métodos histomorfométricos a extensão da perda óssea trabecular e a alteração na reabsorção e formação óssea em ratas ovariectomizadas. Foram utilizadas ratas divididas em dois grupos: um grupo com ovariectomia bilateral e outro controle. Derivados da tetraciclina foram administrados para cada animal em duas ocasiões, a fim de realizar a marcação dos sítios de formação óssea. Todos os animais foram sacrificados 5 semanas após a ovariectomia. Foi realizada análise óssea histomorfométrica quantitativa na tíbia, o que permitiu aos autores concluir que a ovariectomia induz a perda óssea e acelera o metabolismo esquelético em ratas.

Em 1987, Dannucci *et al.* avaliaram o efeito precoce da ovariectomia, utilizando análise bioquímica do soro e análise do remodelamento trabecular ósseo em cães beagles adultos divididos em dois grupos, controle e ovariectomizado, acompanhados por 6 meses. Durante a cirurgia foi realizada uma biópsia na crista ilíaca para estabelecer dados base de remodelamento. Os animais foram sacrificados 8, 10, 14, 16, 22 e 24 semanas após a cirurgia, sendo obtida uma segunda biópsia contralateral, o que permitiu aos autores concluir que até os 6 meses, houve significativo aumento na taxa de remodelamento ósseo ilíaco. As mudanças séricas, bem como as no remodelamento trabecular, foram consistentes com aquelas observadas nas mulheres pós-menopausa, que sofrem de alto remodelamento osteoporótico.

Wronski *et al.*, em 1988, com o propósito de caracterizar as mudanças osteopênicas em ratas ovariectomizadas em função do tempo, utilizaram ratas divididas em dois grupos, um controle e outro com ovariectomia bilateral. Os animais foram sacrificados nos tempos 14, 35, 52, 70, 100, 125 e 180 dias pós ovariectomia e as peças devidamente processadas para análise. Os resultados obtidos permitiram aos autores concluir que a fase inicial rápida de perda óssea em ratas ovariectomizadas coincide com o aumento da máxima taxa de *turnover* ósseo. Nos tempos mais tardios, perda e *turnover* ósseo diminuíram. Esses achados enfatizaram a associação temporal entre o desenvolvimento de osteopenia e aumento do *turnover* ósseo em ratas ovariectomizadas.

Wronski *et al.*, em 1989, estudaram as alterações ósseas que podem ocorrer em longo prazo após a ovariectomia ou decorrentes da idade avançada. Os autores utilizaram ratas com 90 dias de idade, sendo divididas em 2 grupos, um controle e outro ovariectomizado. Os animais foram sacrificados nos tempos de 270, 370 e 540 dias pós ovariectomia. As tíbias proximais foram processadas e foi realizada análise óssea quantitativa histomorfométrica, o que permitiu aos autores concluir que houve uma relação temporal entre o desenvolvimento de osteopenia e o aumento do *turnover* ósseo tanto em ratas ovariectomizadas, quanto em ratas mais velhas.

O objetivo do trabalho de Devlin & Ferguson, em 1989, foi determinar se medidas lineares e o peso do osso intacto estariam estatisticamente associados com mudanças no conteúdo de cálcio em fêmur, após ovariectomia. Os autores utilizaram ratas que foram divididas em grupo controle e ovariectomizado, com sacrifício dos animais 210 dias pós-ovariectomia, quando foi removido o fêmur esquerdo e fixado. Os espécimes foram radiografados, e tiveram calculado a sua perda de cálcio através de dois índices de osteoporose, o índice ponderal e o escore do fêmur. Concluíram que a ovariectomia em ratas acelera tanto a perda de cálcio do fêmur quanto a deposição de gordura.

Frost & Jee, em 1992, realizaram uma revisão da literatura e concluíram que as ratas podem proporcionar um modelo muito útil de osteopenia humana e de alguns outros problemas esqueléticos humanos importantes, havendo uma resposta similar entre ratas e humanos quanto às influências mecânicas, hormonais e de drogas.

Com a finalidade de avaliar o efeito de níveis fisiológicos de estrógeno na formação

óssea, Chow *et al.*, em 1992, utilizaram ratas Wistar ovariectomizadas, sendo que 3 dias após a cirurgia, foi administrada uma dose subcutânea única de bifosfonato em um grupo e em outros grupos foram administradas injeções subcutâneas diárias de 1, 10 e 100 µg/Kg de 17β-estradiol durante 17 dias. Calceína e tetraciclina hidrocloreada foram injetadas intraperitonealmente 12 e 6 dias antes do sacrifício, respectivamente. Vinte e quatro horas após a injeção do agente experimental, os animais foram sacrificados e removidas as tíbias para análise histomorfométrica. Os autores concluíram que o estrógeno manteve o volume ósseo, não somente através da inibição da reabsorção óssea, mas também através da estimulação da formação óssea.

Giardino *et al.*, em 1993, avaliaram a patofisiologia da osteoporose. Para isso, os animais tiveram seus ovários removidos e foram sacrificados 40 e 100 dias após a cirurgia. Foram realizadas avaliações laboratoriais de calcemia, fosforemia, fosfatase alcalina, osteocalcina; e exame densitométrico, histológico e mineral do fêmur. Concluíram que 40 dias após ovariectomia foi possível observar osteopenia, que se tornou progressivamente pronunciada até os 100 dias.

Li & Nishimura, 1994, realizaram um estudo com o objetivo de investigar o efeito da deficiência de estrógeno e progesterona no remodelamento ósseo da crista residual de ratas ovariectomizadas. Dez dias após ovariectomia, os animais tiveram seus molares removidos e então sacrificados 2, 4 e 8 semanas após exodontia, sendo observada a crista residual em microscopia ótica e microscopia eletrônica de varredura. Puderam concluir que as ratas ovariectomizadas são modelos experimentais de osteoporose bastante úteis e que os níveis plasmáticos de estrógeno e progesterona diminuem 8 dias após ovariectomia.

Bagi *et al.*, em 1997, com o objetivo de quantificar as mudanças ósseas corticais e medulares da cabeça do fêmur em ratas ovariectomizadas, bem como de correlacionar as mudanças na massa óssea, utilizaram 80 ratas divididas em 2 grupos, ovariectomizado e controle, sacrificadas 4, 8 e 12 semanas após ter sido realizada a ovariectomia. Os animais receberam marcadores ósseos 9 e 2 dias antes do sacrifício. Todas as ratas antes da cirurgia e do sacrifício foram examinadas por Absorçometria por Raios X de Dupla Energia (DEXA) para verificação da densidade mineral. O fêmur direito foi removido e usado para a realização de histomorfometria óssea, enquanto o esquerdo foi utilizado para medidas *in*

vitro no DEXA e testes mecânicos. Os autores concluíram que os animais ovariectomizados aumentaram seu peso corpóreo e acumularam gordura; a densidade mineral mostrou-se diminuída, sendo observada redução no número de trabéculas e na espessura, com aumento da separação trabecular e espaço medular; a espessura da cortical mostrou-se reduzida pela alta reabsorção endocortical. Além disso, a cabeça do fêmur mostrou reduzida força e menor espessura.

Segundo Finkelstein (1997), o mecanismo pelo qual a deficiência de estrógeno resulta em perda óssea ainda não foi definido, porém evidências sugerem que a deficiência de estrógeno aumenta a produção local de citocinas, como a interleucina-1 e 6 (IL-1 e IL-6), responsáveis pela ativação do processo de reabsorção óssea, diminuindo a produção do fator de crescimento insulino-símile I (IGF-I) e do fator de crescimento de transformação- β (TGF β), responsáveis pela formação óssea. Ainda haveria um aumento da sensibilidade do esqueleto aos efeitos reabsortivos do paratormônio (PTH). Assim sendo, a deficiência de estrógeno resulta em pequena elevação dos níveis séricos de cálcio, o que suprime a secreção de PTH, com conseqüente redução da formação renal de 1,25-(OH)₂ vitamina D que, a seguir, limita a absorção intestinal do cálcio.

Walsh *et al.*, em 1997, examinaram a tensão, curvatura e propriedades histológicas da reparação de fraturas em ratas ovariectomizadas e não ovariectomizadas. Seis semanas após a ovariectomia, foi realizada fratura no fêmur, sendo os animais sacrificados em 2, 4 e 6 semanas. Foram realizadas radiografias, testes biomecânicos e estudo histológico. Os dados dos testes mecânicos de tensão e curvatura demonstraram que a ovariectomia prejudica a reparação de fraturas. Após 2 semanas, a fratura óssea no grupo controle já estava unida enquanto no grupo ovariectomizado havia mais tecido indiferenciado e trabéculas ósseas mais finas, que permaneceram presentes por mais tempo do que no grupo controle. Aos 42 dias, o calo de fratura mostrou-se similar nos dois grupos.

Kubo *et al.*, 1999, induziram osteoporose em ratas por meio de ovariectomia, mantendo-as sob dieta com baixa quantidade de cálcio. Os animais foram pesados e foi medida a densidade mineral óssea antes e 4, 8 e 12 semanas depois da ovariectomia. Doze semanas após ovariectomia, foram realizadas fratura transversa na diáfise do fêmur e estabilização com fio de aço. O processo de reparação foi acompanhado radiografica,

histológica e biomecanicamente durante 8 e 12 semanas. Os autores concluíram que deficiência de estrógeno e baixa ingestão de cálcio afetam muito o osso no período tardio do processo de reparação, mas não afetam muito no período inicial de reparação.

Tanaka *et al.*, 2001, estudaram o efeito agudo da ovariectomia no processo de reparação óssea após extração do primeiro molar inferior, por meio de análise quantitativa, microscopia eletrônica de varredura e microanálise de energia dispersiva de Raios X. Os autores utilizaram ratas que foram divididas em dois grupos: um controle e outro com animais ovariectomizados bilateralmente. Sete dias após a ovariectomia, foi realizada a exodontia do primeiro molar inferior e os animais foram sacrificados aos 7, 30 e 60 dias com remoção da mandíbula para análise. Os resultados observados sugeriram que deficiência aguda de estrógeno estimula a reabsorção do osso de sustentação, mas possui menor efeito na formação óssea. Assim, a reparação óssea alveolar após extração não tem significativo atraso, mas o osso de suporte recém formado na superfície óssea maxilar do lado vestibular do alvéolo encontrou-se significativamente diminuído, devido ao aumento da reabsorção óssea.

Meyer *et al.*, 2001, estudaram o impacto da idade e da ovariectomia na reparação de fraturas em fêmur de ratas, concluindo que ambas prejudicam significativamente o processo de reparação de fraturas, que foi avaliado por meio da medida de rigidez e força de quebra em 3 pontos de envergadura.

Namkung-Matthai *et al.*, em 2001, examinaram as propriedades mecânicas e histológicas durante a fase precoce de reparação de fraturas em ratas normais e osteoporóticas, induzidas por ovariectomia e baixa ingestão de cálcio. Três meses após ovariectomia, foi criada uma fratura no fêmur, sendo a seguir estabilizada com pino intramedular, tanto no grupo ovariectomizado, quanto no grupo controle. As ratas foram sacrificadas aos 4, 7, 14, 18 e 21 dias pós fratura, onde foi realizada análise morfológica da calosidade óssea, localização histoquímica de osteoclastos e marcação com tetraciclina. Ainda foi realizada aos 18 dias histomorfometria do calo ósseo e aos 21 dias, o teste de força biomecânica. Concluíram que excessiva perda óssea, devido à deficiência de estrógeno e baixa dieta em cálcio, afeta marcadamente o processo precoce de reparação óssea em ratas osteoporóticas, sendo necessários mais estudos a fim de investigar se as

alterações na força óssea permanecem em longo prazo.

Xu *et al.*, 2003 avaliaram o efeito da osteoporose na reparação de fraturas por meio da análise de mudanças histomorfológicas, densidade mineral do calo ósseo, da distribuição do fator de crescimento de fibroblastos básico (FGFb) e da proteína óssea morfogenética 2 (BMP-2) em ratas ovariectomizadas, com 12 semanas de idade, que foram divididas em 2 grupos: ovariectomizado e controle. Três meses após a cirurgia, foi realizada uma fratura no fêmur com estabilização do sítio da fratura. Antes da ovariectomia e 3 meses após, foi medida a densidade óssea mineral de todos os animais, sacrificando-os aos 3, 7, 14, 28 e 42 dias pós fratura. A seguir, foi observada a formação do calo ósseo, usando métodos histológicos e imunohistoquímicos. Os autores concluíram que a osteoporose influencia a quantidade e qualidade do calo ósseo no período inicial da reparação. O efeito da reparação de fraturas em indivíduos osteoporóticos tem relação com a expressão de BMP-2 ou FGFb, havendo diminuição da expressão de osteoblastos, que pode causar uma diminuição na qualidade da reparação de fraturas após osteotomia.

Waarsing *et al.*, 2005, avaliaram a perda óssea e sua arquitetura em ratas ovariectomizadas, utilizando a micro-TC. Dez ratas Wistar com idade de 10 meses foram divididas em dois grupos: controle e ovariectomizado. Os animais foram submetidos à micro-TC antes da cirurgia e 4, 14, 34 e 54 semanas após. Para observar a possível influência da radiação, um 3º grupo foi submetido à simulação da ovariectomia e à micro-TC apenas na 54ª semana. Os autores observaram que os animais ovariectomizados apresentaram rápida perda óssea em volume após a cirurgia; após 14 semanas, o ritmo de perda óssea diminuiu e entre 34 e 54 semanas o volume ósseo ficou quase constante. Os animais do grupo controle apresentaram perda menor e em um grau mais constante durante todo o experimento. Além disso, a espessura do trabeculado remanescente aumentou, especialmente no grupo ovariectomizado. Os animais não irradiados não demonstraram diferença no volume ósseo em relação aos do grupo controle. Os autores concluíram que a dinâmica das alterações ósseas foi similar em animais com idade avançada e com deficiência de estrogênio. Entretanto, defenderam que houve diferença na escala de tempo em que essas ocorreram, uma vez que a diminuição do hormônio acelerou o metabolismo ósseo.

Armada *et al.*, em 2006, avaliaram os efeitos da deficiência dos hormônios sexuais no remodelamento ósseo da mandíbula. Para isso, ratos Wistar machos e fêmeas foram submetidos à remoção de gônadas. As fêmeas foram avaliadas 10, 30, 60 e 90 dias após a cirurgia. Já os machos foram avaliados 90 dias após a castração. Na análise morfológica das mandíbulas, foram observados sinais de reabsorção do osso alveolar 30 dias após a ovariectomia, mas a mesma foi mais intensa 90 dias após a cirurgia. Os machos apresentaram sinais de reabsorção semelhante ao grupo de 60 dias das fêmeas. Os autores concluíram que houve alteração nas mandíbulas em ambos os sexos, devido à deficiência dos hormônios sexuais e que essa foi mais precoce nas ratas do que nos ratos. Eles defenderam que é importante para os profissionais da área de saúde conhecerem o metabolismo ósseo para propiciar qualidade de vida para as pessoas idosas.

Chun *et al.*, em 2006, avaliaram a espessura do fêmur durante a vida de animais, por meio de micro tomografia computadorizada, sem o sacrifício dos mesmos, sendo, portanto, um estudo longitudinal. Foram utilizadas ratas divididas em 3 grupos: ratas ovariectomizadas, ratas ovariectomizadas com alimentação deficiente em cálcio e grupo controle. Os autores observaram que a espessura do fêmur diminuiu nos grupos ovariectomizado e ovariectomizado com deficiência de cálcio 10,7% e 15,5%, respectivamente, quando comparada à do grupo controle dentro de 12 semanas após a cirurgia.

Segundo Iwaniec *et al.*, em 2006, os estudos com animais em laboratório têm fornecido grande contribuição no entendimento da patofisiologia da osteoporose, bem como no desenvolvimento de tratamentos. Explicaram que ratas ovariectomizadas têm sido o modelo predominante para caracterizar os efeitos da diminuição hormonal nos ossos por causa de sua habilidade em simular as alterações ósseas que ocorrem nas mulheres após a menopausa. Em ambas, a deficiência do hormônio gonadal resulta em aumento do *turnover* ósseo, com perda óssea rápida. Isso é seguido por um período de diminuição do *turnover*, quando a perda óssea torna-se mais lenta.

Segundo Lirani-Galvão *et al.*, em 2006, a osteoporose e as fraturas conseqüentes dessa condição são complicações de grande importância social e médica nas mulheres pós-menopausa. Segundo os autores, formas de prevenção e tratamento de baixo custo e com

um mínimo de efeitos colaterais são necessárias. Por isso, pesquisaram o efeito da estimulação elétrica na osteogênese em ratas ovariectomizadas. Trinta animais foram divididos em 3 grupos: controle, ovariectomizado e ovariectomizado com estimulação elétrica. A estimulação elétrica foi realizada em sessões de 20 minutos com pulso de baixa intensidade (1.5 MHz, 30 mW/cm²), iniciando-se 7 dias após a cirurgia, 5 vezes por semana, com um total de 55 sessões. A densidade óssea foi medida por Absorçometria por Raios X de Dupla Energia (DEXA) antes da cirurgia e 84 dias após. O grupo ovariectomizado com estimulação elétrica mostrou maior conteúdo mineral significativo quando comparado com os outros, demonstrando que a estimulação elétrica estimulou a osteogênese em ratas ovariectomizadas.

Anbinder *et al.*, em 2007, avaliaram a influência da deficiência estrogênica e dos tratamentos com sinvastatina ou alendronato sódico (substâncias utilizadas no tratamento de doenças caracterizadas pelo aumento da reabsorção óssea, como a osteoporose) no osso alveolar em ratas. Cinquenta e quatro ratas sofreram ovariectomia ou cirurgia simulada. Um mês após, os animais passaram a receber diariamente, via oral, 25 mg/kg de sinvastatina, 2 mg/kg de alendronato ou água (controle). Trinta e cinco dias após o início do tratamento, os animais foram sacrificados, as hemimandíbulas esquerdas removidas e radiografadas em aparelho de raios X digital. Foi calculada a densidade radiográfica da área de osso alveolar sob o primeiro molar mandibular. Ratas ovariectomizadas ganharam mais peso que as demais. Os valores de densidade radiográfica foram menores nos animais do grupo ovariectomizados-água do que aqueles observados no grupo que recebeu alendronato e no grupo controle-água. Concluiu-se que a ovariectomia reduziu a densidade óssea alveolar e que o tratamento com alendronato sódico foi eficiente para o tratamento dessa situação.

Para investigar os efeitos da ovariectomia no fêmur de ratas por parâmetros biomecânicos, densidade óssea e análise histológica, Comelekoglu *et al.*, em 2007, utilizaram 14 ratas divididas em grupo controle e ovariectomizado. A densidade óssea foi medida por Absorçometria por Raios X de Dupla Energia (DEXA). Os parâmetros biomecânicos foram avaliados na porção medial do fêmur, quando foram medidas carga máxima, rigidez, capacidade de absorção de energia, tensão e elasticidade. A densidade óssea do grupo ovariectomizado foi 14% mais baixa que a do grupo controle, bem como a

carga máxima foi 55% inferior e a rigidez, 72%. Os fêmures dos animais ovariectomizados absorveram 32% menos de energia do que os controles. Também a elasticidade e a tensão foram menores (53% e 25%, respectivamente). Foi possível concluir que os parâmetros biomecânicos diminuem na osteoporose.

Segundo Yingjie *et al.*, em 2007, a osteoporose é uma questão bastante importante quando o assunto é saúde. Por isso, os autores avaliaram as mudanças das estruturas ósseas osteoporóticas no remodelamento de fraturas. Noventa e oito ratas foram divididas em dois grupos: controle e ovariectomizado. Foram realizadas fraturas nos fêmures dos animais 12 semanas após a cirurgia. Os animais foram sacrificados 4, 8 e 12 semanas após a fratura e as peças foram avaliadas por meio de TC, micro-TC, histologia e teste biomecânico. Os resultados demonstraram que a área externa do calo ósseo foi menor no grupo ovariectomizado 4 semanas após a fratura e maior 12 semanas após a fratura. A densidade mineral foi significativamente menor no grupo ovariectomizado em todos os tempos. Histologicamente, tecidos de conectividade se apresentaram em quantidade inferior no grupo ovariectomizado. Também nesse grupo, a resposta aos testes biomecânicos foi pior. Os autores defenderam que a diminuição do tecido mineralizado e do tecido de conectividade em calos ósseos neoformados poderiam explicar a diminuição das propriedades mecânicas nas ratas ovariectomizadas.

2.2 Irradiação

Lorente *et al.*, em 1992, realizaram um estudo com o objetivo de desenvolver um sistema de modelo de ratos para mandíbula irradiada, examinando a contribuição do perióstio, do tecido mole e do osso, na reparação de um defeito ósseo em uma área irradiada. Os autores estudaram o efeito do tempo de reparação de cirurgia após radiação. A contribuição do componente tecidual na reparação de defeito ósseo foi estudada usando pó de osso desmineralizado (DBP) irradiado ou não. O melhor preenchimento ósseo ocorreu no leito irradiado e preenchido com DBP não irradiado, sugerindo que, pelo menos no período inicial após irradiação, o leito não é o fator limitante em reparação de defeitos ósseos e o componente osteogênico de osso na DBP pode ser mais afetado pela irradiação.

No leito irradiado, o defeito produzido 2 semanas após irradiação curou-se mais rapidamente do que aqueles realizados 4 semanas após. Assim, o tempo para realização da cirurgia após irradiação também tem papel imponente no processo de reparação, onde a cirurgia precoce produziu melhores resultados.

Em 1993, Widmann *et al.* avaliaram se a radiação antes de uma injúria impede a reparação de fraturas e afeta a força e rigidez da união. Os autores utilizaram ratos que foram irradiados com dose única de 900 rads, administrada 1 dia antes da fratura do fêmur, sacrificando-os 2, 3, 4, 8 e 15 semanas pós-fratura. Foram realizados testes biomecânicos e histológicos nas peças, que sugeriram que ossos irradiados 1 dia antes da produção da fratura podem produzir uma resposta reparatória significativamente fraca, persistindo até a 8ª semana.

O objetivo do trabalho de Arnold *et al.*, em 1995, foi descrever e quantificar o efeito da irradiação pré-operatória. No trabalho, foram utilizados ratos Wistar adultos, que tiveram o fêmur irradiado localmente com dose única de Raios X de 0, 10, 15, 19 e 22 Gy. Um dia após, foi realizada, com brocas de 1,2 mm de diâmetro, uma ferida que estendeu-se através da diáfise cortical dentro da cavidade medular. A reparação da lesão foi acompanhada nos tempos 7, 10, 16 e 30 semanas. Os autores concluíram que em ossos não irradiados a reparação foi completa na 7ª semana. Irradiação com dose acima de 15 Gy causou um atraso dose-dependente na formação do calo primário e sua subsequente substituição por osso maduro e, com doses mais altas, a reparação permaneceu permanentemente comprometida ou até suprimida.

Segundo Shirota *et al.*, em 1995, estudos experimentais têm mostrado que a capacidade de reparação óssea é retardada pelo avanço da idade, o que diminui, por exemplo, capacidade de reparação após a colocação de implantes. Além disso, defenderam que osso irradiado parece ter uma limitada capacidade de restabelecer-se da injúria da radiação, especialmente após exposição a altas doses. Segundo os autores a reparação óssea do tecido irradiado após implante é dependente da dose de radiação, do método de irradiação e do intervalo de tempo após radioterapia, sendo ratos mais velhos mais vulneráveis ao efeito da radiação do que ratos jovens.

Wall *et al.*, em 1996, avaliaram as complicações ósseas em crianças que realizaram

tratamentos de quimio e radioterapia para neoplasias. Para isso, foram revisados prontuários de 70 crianças com sarcoma de tecido mole nas extremidades inferiores, no período de 1962 a 1991. Desses pacientes, 12 haviam recebido radiação após excisão cirúrgica dos tumores. Três deles desenvolveram fraturas, sendo que 2 dos 3 haviam também recebido quimioterapia. Os achados indicaram que, embora a causa de fraturas após terapia para sarcoma de tecido mole possa ser multifatorial, a radiação pode ter papel significativo no problema, pois a radioterapia em ossos em crescimento pode conduzir a uma redução na mitose, maturação desordenada das células e subsequente necrose, sendo possível observar mudanças microscópicas com doses abaixo de 3 Gy, que podem ser observadas a partir de 2 a 4 dias. O restabelecimento do tecido geralmente é mais rápido quando são irradiados com doses abaixo de 12 Gy. Doses de 30 a 50 Gy normalmente estão associadas a danos celulares e morte, podendo ser observado alterações ósseas radiográficas.

Dare *et al.*, em 1997, investigaram o efeito da radiação ionizante na proliferação e diferenciação de osteoblastos, utilizando células semelhantes a osteoblastos, isoladas da calvária de ratos recém nascidos (ROB) e uma linha de células osteoblásticas clonais (MC3T3-E1). As células foram expostas no terceiro dia de cultura a doses únicas de raios X de 40, 100, 400 ou 4000 mGy. O efeito da radiação em células de crescimento e a atividade específica de fosfatase alcalina (ALP) foram avaliados em intervalos de 3 dias após a irradiação, acima de 12 dias em células ROB e avaliados até o décimo segundo dia em células MC3T3-E1. Os resultados indicaram que a radiação em dose única até 400mGy não induz mudanças significativas em células de crescimento e diferenciação das células semelhantes a osteoblastos *in vitro*. Altas doses de radiação (4000mGy) podem exercer efeito diferente na proliferação celular e diferenciação de osteoblastos, dependendo do tipo de célula afetada.

O objetivo do trabalho de Würzler *et al.*, em 1998, foi investigar o potencial de BMPs (proteínas ósseas morfogenéticas) de melhorar a reparação óssea prejudicada pela irradiação. Dois defeitos de 3 mm de diâmetro foram criados na calvária de ratos. O defeito foi tratado com diferentes doses de BMP-2 recombinante humano, utilizando colágeno tipo I como carreador. Irradiação com dose única de 1.200 rads foi realizada 2 ou 7 dias antes da

cirurgia. Animais não irradiados serviram como controle. Nova formação óssea foi avaliada por quantificação de radiografias da calvária e histologia no 21º dia após a cirurgia. Foi possível concluir que a radiação induziu prejuízo na reparação da calvária, que pôde ser evitado pela BMP-2. Assim, o conceito de regeneração induzida pela BMP-2 tem importante aplicação em cirurgia crânio-maxilo-facial reconstrutiva após irradiação, na qual o uso de BMP-2 minimiza a perda e enfraquecimento ósseo.

Arnold *et al.*, em 1998, investigaram o efeito de doses únicas de radiação na reparação óssea, em diferentes tempos antes ou depois do trauma cirúrgico no fêmur de ratos. Os animais foram irradiados com raios X na dose de 4,5 Gy/min, nos tempos 1 dia, 1, 4, 7, 10 e 26 semanas antes da cirurgia e 6 horas, 1, 2, 3, 4, 7 e 14 dias após cirurgia. Foi realizada análise morfométrica. Os autores puderam observar que a irradiação do osso adulto resulta em depressão do metabolismo mineral e alteração do remodelamento ósseo, que persiste por muitos meses. Além disso, conduz a uma progressiva diminuição do volume vascular, fluxo sanguíneo e tensão de oxigênio no tecido. Outra alteração encontrada foi que a radiação prejudica a reparação óssea, principalmente por seu efeito específico sobre a capacidade proliferativa de precursores celulares, localizados no retículo medular ósseo, periendóstio e endóstio, que apresentam um intervalo de *turnover* celular de aproximadamente 6 semanas, havendo portanto um período de latência. Dessa forma, somente será notada a ocorrência da alteração, quando essas células mesenquimais indiferenciadas precisarem se proliferar frente a um estímulo e não conseguirem responder satisfatoriamente à necessidade local.

Tai *et al.*, em 2000, revisaram os prontuários de pacientes com neoplasia endometrial e vaginal, irradiados entre os períodos de 1991 a 1995. Todos os pacientes foram tratados com aparelhos megavolts e fótons de energia com 25MV de cobalto. Os autores concluíram que fraturas podem ser facilmente confundidas com lesões metastáticas, que acabam sendo tratadas com dose maior de radiação. Embora sem diferença estatisticamente significativa, houve uma tendência de reparação precoce com drogas quimioterápicas. Mais estudos são requeridos para garantir dados quantitativos a fim de relacionar dose e resposta, e ainda avaliar o efeito de drogas terapêuticas na reparação de tais fraturas.

Segundo Dudziak *et al.*, em 2000, sabe-se que a radiação ionizante em sítio de fratura óssea ocasiona diminuição no número de osteócitos, supressão da atividade osteoblástica e diminuição da vascularização. Contudo, os mecanismos biológicos da osteoradionecrose e da prejudicada reparação de fratura de um osso irradiado permanecem indefinidos. O propósito do trabalho foi investigar o efeito da radiação ionizante na proliferação, maturação e produção de citocinas de células semelhantes a osteoblastos (MC3T3-E1) *in vitro*. Para isso, culturas de células foram irradiadas com radiação gama Césio-(137) nas doses 0, 40, 400 e 800 cGy. A seguir, foram avaliados a expressão do TGF- β 1, o fator de crescimento endotelial vascular (VEGF), a fosfatase alcalina, a proliferação celular de MC3T3-E1, a habilidade de regulação da proliferação de células endoteliais aórticas e o efeito da terapia de gene TGF- β 1, mediada por adenovírus na tentativa de evitar danos em osteoblastos irradiados. Observou-se que a exposição de células semelhantes a osteoblastos à radiação ionizante resultou em diminuição na proliferação celular, sendo dose-dependente, estimulou a diferenciação celular, causou diminuição na produção total de TGF- β 1 e proteína VEGF. Porém, não estimulou a proliferação de células endoteliais aórticas bovinas e finalmente diminuiu a produção celular de proteína TGF- β 1 e VEGF. Assim, os autores levantaram a hipótese de que as alterações induzidas pela radiação ionizante no perfil das citocinas e estado de diferenciação de osteoblastos podem ser fatores intrínsecos do mecanismo celular, provocando osteoradionecrose e prejudicando a reparação de fraturas.

O objetivo de Gal *et al.*, em 2000, foi avaliar os fatores envolvidos no remodelamento ósseo e reparação de feridas, que podem ser alterados por radioterapia. Para isso, foram utilizadas células de ratos irradiadas com 0, 2, 4 ou 6 Gy e os espécimes foram obtidos aos 1, 7, 17, 28 e 42 dias após irradiação, sendo feitos testes imunohistoquímicos da expressão de TGF- β 1 e TGF- β tipo I e II para seu receptores. A produção de colágeno foi medida aos 1, 7, 28, 35 e 49 dias após irradiação, sendo avaliado ainda o efeito da dexametazona na produção de colágeno e proliferação de células. Puderam verificar que a atividade da fosfatase alcalina tornou-se ligeiramente diminuída nas células irradiadas. A irradiação inibiu a proliferação de osteoblastos, que parece ter ocorrido em função de uma atenuada taxa de crescimento em células irradiadas e não em função da morte celular

induzida pela radiação. A proliferação de osteoblastos foi diminuída em células tratadas com dexametasona, conforme o já conhecido efeito de corticóides na formação óssea, que pareceu ser acentuado pela radiação. Outras alterações encontradas foram a redução prolongada na produção de colágeno, principalmente nas células que receberam 4 e 6 Gy, cujo efeito aparentemente diminuiu com o tempo. O efeito da radiação sobre as células MC3T3-E1 inclui ainda um aumento em receptores de TGF- β tipo I e II.

O objetivo do estudo de Nagler, em 2001, foi examinar vários parâmetros sistêmicos após exposição aguda à radiação na região de cabeça e pescoço de ratos e a validade desse modelo animal para estudo de desenvolvimento de anormalidade em humanos. Os autores utilizaram ratos Wistar divididos em seis grupos, que foram avaliados por um período de um ano. O grupo controle, não irradiado, foi comparado com os outros cinco grupos irradiados com diferentes doses de 2,5; 5; 7; 10 e 15 Gy. Foram removidos vários órgãos para exame e o grupo controle e grupo que recebeu 15 Gy foram analisados aos 2, 6, 9 e 12 meses pós irradiação. Os dados acumulados demonstraram o devastador resultado da irradiação na região de cabeça e pescoço em modelos de ratos, sendo o efeito da irradiação dose dependente e manifestado por uma deterioração prolongada e crônica no estado geral de saúde, eventualmente resultando em morte animal.

Szymczyk *et al.*, em 2004, a fim de testar a hipótese de que a radiação induz a osteoradionecrose devido indução da apoptose de células ósseas, expuseram células semelhantes a osteoblastos à radiação γ em doses que variaram de 0 a 60 Gy. Os autores avaliaram a vitalidade celular 24 horas após a irradiação e mediram a atividade de desidrogenase dos osteoblastos. Como resultado, encontraram que as células irradiadas exibiram elevada atividade de fosfatase alcalina e diminuição nos níveis de TGF- β 1; a radiação ionizante produziu uma interrupção da fase G2 de divisão celular e sensibilizou células ósseas à apoptose, ativando o processo de morte celular. A análise dos resultados permitiu concluir que a radiação ionizante suprime a proliferação normal de osteoblastos e que, devido à profunda alteração provocada na função osteoblástica, há uma redução na massa óssea e força mecânica.

Williams & Davies, em 2005, realizaram uma revisão dos efeitos da radiação no tecido ósseo, salientando as características histológicas, clínicas e radiográficas de tais

alterações. Afirmaram que os efeitos da radiação no osso maduro variam de acordo com fatores, como dose de radiação e fracionamento. Segundo os autores, a irradiação causa danos aos osteoblastos, com diminuição de produção da matriz óssea. Essas células podem ser destruídas ou apresentarem divisão alterada. Os autores acreditam que essas mudanças ocorram a partir de 3.000 cGy.

Chicarelli *et al.*, em 2007, avaliaram o processo de reparo ósseo em ratas ovariectomizadas submetidas à irradiação. Para isso, cem ratas foram divididas em quatro grupos: controle, ovariectomizado, irradiado e ovariectomizado/irradiado. Um defeito ósseo foi confeccionado nas tíbias dos animais. Três dias após a cirurgia, apenas os animais pertencentes aos grupos irradiado e ovariectomizado/irradiado receberam 8 Gy de radiação gama na região dos membros inferiores. Os animais foram sacrificados 7, 14, 21 e 28 dias após a cirurgia. Foi possível observar um atraso no processo de reparo ósseo nos animais do grupo ovariectomizado/irradiado, no qual houve uma marcante associação entre deficiência de estrógeno e radiação ionizante, resultando na redução da produção de osso neoformado e acelerando o processo de reabsorção.

Também em 2007, Sakurai *et al.* afirmaram que a radioterapia causa danos ao tecido ósseo e pode aumentar o risco à fratura nos tratamentos de neoplasias da região de cabeça e pescoço e da pelve. Os autores avaliaram o efeito da radiação ionizante na diferenciação de osteoblastos. Para isso, células C2C12 foram diferenciadas em células da linhagem osteogênica pelo tratamento com proteína osteogênica 2 (BMP-2) e heparina 6 horas após a irradiação com 2 e 4 Gy de radiação X. A avaliação foi realizada com base na atividade da fosfatase alcalina e expressão do colágeno tipo I. A radiação ionizante suprimiu o crescimento das células e diminuiu a atividade da fosfatase alcalina e expressão do colágeno tipo I nessas células em comparação com células não irradiadas.

2.3 Selênio

Hafeman *et al.* (1974) investigaram a relação entre dieta com ingestão de selênio e a atividade da glutathione peroxidase em eritrócitos e fígado de ratos. Para isso, foram realizados dois experimentos. No primeiro, os ratos foram divididos em seis grupos, nos

quais foram adicionados 0, 0,05, 0,1, 0,5, 1 e 1,5 ppm de selenito de sódio à dieta, sendo cada concentração de selênio para um grupo. No segundo experimento, os ratos foram submetidos a uma dieta com deficiência de selênio durante nove meses; após esse tempo, os animais foram divididos em quatro grupos, que foram submetidos a uma dieta com as seguintes concentrações de selenito: 0, 0,1, 0,5 e 5 ppm. No experimento 1, foi observado que o selênio teve grande influência na atividade da glutathione peroxidase nos eritrócitos. O efeito do selênio no fígado foi mais pronunciado, com maior atividade da glutathione peroxidase, no grupo com 1 ppm de selenito de sódio. Foi observado no segundo experimento que, antes da administração do selênio, os ratos apresentaram uma deficiência na atividade da glutathione peroxidase. Nos eritrócitos, após a adição do selênio, o aumento da atividade da enzima foi maior no grupo com 5 ppm de selenito.

Thomson & Stewart (1974) realizaram uma pesquisa para avaliar a qualidade nutricional do selênio em indivíduos da Nova Zelândia. Participaram da pesquisa três jovens mulheres que receberam uma dose oral de selenito de sódio, contendo não mais que 10 µg de selênio. Após a ingestão do selênio, foi realizada a coleta de urina, fezes, amostra de sangue, mensuração da excreção respiratória, da perda dérmica, da radioatividade do corpo todo e dos órgãos. Os resultados mostraram que o selênio foi rapidamente excretado pela urina no primeiro dia, sendo a maior taxa de excreção de 0,4-1,4% dose/dia dentro das duas primeiras horas. A excreção urinária do selênio foi diminuindo gradualmente durante a pesquisa e nas semanas 16-20 os valores foram de 0,06-0,08% dose/dia. A excreção fecal teve seu valor máximo no quarto e quinto dias. Os valores para a retenção de selenito no organismo foram determinados pela mensuração da excreção urinária e fecal, que variaram entre 38 e 60% da dose no dia 7 e de 35 e 53% no dia 14. Os autores concluíram que a absorção do selenito variou consideravelmente entre as três voluntárias e esses valores foram significativamente menores que a média de absorção em ratos (92% da dose), provavelmente devido a menor absorção intestinal do selênio pelo homem.

Lawrence & Burck (1976) afirmaram que a glutathione peroxidase está diretamente ligada à dieta com selênio e que dietas deficientes de selênio diminuíam a atividade dessa enzima. Em seu estudo, foram utilizados ratos divididos em dois grupos: um com dieta deficiente de selênio e o outro com adição de 0,5 mg Se/kg de peso corpóreo do animal de

selenito de sódio. Foi observado que a atividade da enzima glutathiona peroxidase em relação ao peróxido de hidrogênio diminuiu em ratos com dieta deficiente de selênio de 8% a 42% em relação ao grupo com administração de selênio.

Cekan *et al.*, em 1985, avaliaram o efeito radioprotetor do selênio contra malformações induzidas pela radiação ionizante em ratos. Para isso, os grupos de animais receberam 0,5 mg/kg de selenito de sódio via intraperitoneal 30 minutos e 2 horas antes da irradiação. Os ratos foram submetidos a uma dose de 1,75 Gy de radiação no corpo todo no nono dia de gestação. Foi observado nos resultados que a dose de selenito usada não causou morte ou qualquer sinal clínico aparente de intoxicação por selênio nas ratas mães por todo o experimento; observou-se também que a irradiação em ratas grávidas resultou em uma diminuição significativa do número de fetos sobreviventes e o pré-tratamento dos animais com selenito 2 horas antes da irradiação diminuiu o número de fetos malformados, porém nenhuma mudança no número e tipo de malformações foi observada quando o selenito foi administrado 30 minutos antes da irradiação.

Patterson *et al.* (1989) desenvolveram um modelo que descreve a cinética do metabolismo do selenito de sódio em humanos. Para isso, foram obtidas amostras de plasma, urina e fezes de seis voluntários depois de uma dose oral única de 200 µg de selenito de sódio. Foi observado que o selenito é rapidamente absorvido pelo plasma em um tempo de 30 minutos e rapidamente excretado pela urina, sendo seu pico entre 2 e 4 horas. O selênio também é excretado pelas fezes e, em humanos, é excretado em maior quantidade pela bile e suco pancreático do que em ratos. A máxima concentração do selênio ocorre entre 9 e 14 horas após a administração. Aproximadamente 84% da dose administrada foram absorvidos e, 12 dias após, 65% ainda permaneciam no organismo. Foi verificado também que, após 90 dias da administração do selenito, aproximadamente 65% foi excretado, sendo 38% pela urina e 27% pelas fezes, e aproximadamente 35% da dose foi retida no organismo, principalmente nos tecidos.

Weiss *et al.*, em 1992, realizaram uma pesquisa para avaliar o efeito radioprotetor do selenito de sódio em ratos machos. Os animais foram divididos em grupos e submetidos à administração de 0,8 mg Se/kg de peso corpóreo 24 horas e 1 hora antes e 15 min depois da irradiação com cobalto 60. A radioproteção do selenito foi observada quando aplicado

antes ou após a irradiação, com a diminuição da mortalidade dos animais, principalmente no tempo de 24 horas antes da irradiação.

Yan & Spallholz (1993) avaliaram a capacidade de formação de oxigênio e/ou o peróxido do hidrogênio da reação de quatro compostos de selênio quimicamente diferentes, dentre eles o selenito de sódio, com a glutatona e outros tióis na ausência e presença de células de tumores mamários. A produção de radicais livres foi mensurada pela quimioluminescência. Foi observado que o selenito de sódio é mais reativo com a glutatona do que os outros compostos de selênio, para produzir superóxidos e a quimioluminescência aumentou na presença de células tumorais de mama. Os autores concluíram que a dieta de componentes de selênio em excesso causa oxidação da glutatona e de outros tióis para produzir radicais superóxidos e peróxido de hidrogênio.

Em 1995, Groenbaek *et al.* examinaram o efeito do selenito de sódio no crescimento, nos fatores de crescimento de insulina (IGF-1) e de proteína em ratos, visto que, segundo os autores, embora o selênio seja um micronutriente essencial, em altas doses ele pode ser tóxico, causando vários sintomas, incluindo retardo no crescimento. Para isso, os animais foram divididos em três grupos: o grupo A, tratado com uma dose de 10 mg/l de selenito de sódio diluído na água de beber, o que equivalia a 3,3 mg/l de selênio; o grupo B, controle e o grupo C, com alimentação controlada. O peso corpóreo e a ingestão da comida dos animais foram registrados e o comprimento do rabo e da tíbia foram mensurados após a dissecação do animal para a obtenção dos rins e fígado. Os fatores de crescimento foram determinados nos dias 0, 14 e 35. Os resultados mostraram que o peso corpóreo dos animais tratados com selênio foi significativamente mais baixo comparado com os grupos B e C. O comprimento da tíbia em ratos tratados com selênio, assim como o peso dos rins foi menor. Foi observado também que houve uma diminuição dos fatores de crescimento do grupo tratado com selênio em relação aos grupos B e C. Os autores concluíram que o selenito de sódio leva a um retardo do crescimento, acompanhado por níveis reduzidos dos fatores de crescimento.

Wilson *et al.* (1997) avaliaram a farmacocinética do selenito de sódio em patos. Para isso, foram aplicados nesses animais 160-190 µg de selênio. Foram utilizados cinco animais por grupo que eram determinados de acordo com o tempo em que os níveis de

selênio nos tecidos eram mensurados: 15 min, 1, 4, 12 e 24 horas após a injeção. Os tecidos analisados incluíram o fígado, rim, pâncreas, coração, pulmão, baço, cérebro, ovário e plasma sanguíneo, nos quais foi encontrado acúmulo de selênio, sendo que o cérebro teve um acúmulo contínuo durante o período de tempo estudado e o ovário mostrou uma concentração bastante elevada em relação aos outros órgãos em 24 horas, sugerindo que o acúmulo de selênio em altos níveis pode levar a efeitos teratogênicos durante o desenvolvimento do embrião.

Rafferty *et al.* (1998) afirmaram que a geração de espécies de oxigênio reativa tem sido apontada como parte do mecanismo responsável pelos danos na pele, induzidos pela radiação UVB. Os autores se propuseram avaliar o efeito radioprotetor do selênio em queratinócitos e melanócitos contra efeito letal da radiação UVB. Nas culturas de células às quais as formas de selênio não foram adicionadas, houve morte de 80% das células 48 horas após a irradiação com uma dose de 960 J/m^2 . A adição do selenito e da selenometionina antes da exposição ao UVB preveniu as mortes celulares, sendo o efeito radioprotetor diferente entre os dois compostos. A proteção efetiva do selenito de sódio para os queratinócitos foi vista em uma dose de 10 nM e nenhum efeito protetor significativo da selenometionina foi observado abaixo desse valor; sua máxima proteção foi encontrada com 50 nM. Os melanócitos apresentaram-se mais sensíveis do que os queratinócitos à radiação UVB; sua proteção máxima foi realizada com selenito de sódio e selenometionina em concentrações de 10 nM e 100 nM, respectivamente. Quando o selenito e a selenometionina foram adicionados aos queratinócitos após a exposição, a proteção não foi tão eficiente quanto àquela em que o selênio foi adicionado às células 24 horas antes da exposição ao UVB. Os resultados sugeriram que a forma inorgânica do selênio como o selenito de sódio foi mais potente em promover proteção contra UVB do que a forma orgânica como a selenometionina.

Em 1999, Stewart *et al.* compararam três componentes de selênio (Se): o selenito de sódio, a selenocistamina e a selenometionina em relação à citotoxicidade, à atividade da enzima glutatona peroxidase, à radioproteção e à apoptose em cultura de células queratinócitos de ratos. As culturas de células foram previamente tratadas com os compostos de selênio e após 24 horas as análises foram realizadas. Dos três compostos, o

selenito de sódio produziu maior citotoxicidade, induzida em concentração de Se acima de 10µg Se/ml. Foi observado também que os três derivados de selênio testados aumentaram a atividade da glutathiona peroxidase e protegeram as células contra lesões oxidativas no DNA induzidas pela exposição à radiação UVB. Quanto à apoptose, o selenito de sódio causou o maior índice, enquanto que não houve indução de apoptose por parte da selenometionina em comparação as células controle.

Mutlu-Turkoglu *et al.* (2000) avaliaram o efeito do pré-tratamento com selenito de sódio, vitamina E e selênio mais vitamina E antes da irradiação do intestino de ratos. Os animais foram irradiados com uma dose de 10 Gy de radiação X e, três dias depois, uma parte do intestino delgado foi removida para avaliação. Foi observado que o tratamento com selênio e/ou vitamina E antes da irradiação preveniram parcialmente a diminuição do número e tamanho das vilosidades intestinais, aumentaram os níveis de glutathiona significativamente, reduziram a atividade de superóxidos e que houve um aumento na atividade da glutathiona peroxidase, exceto nos grupos tratados apenas com vitamina E. Esses resultados sugeriram que o tratamento antes da irradiação, principalmente com selênio mais vitamina E, teve algum efeito protetor contra as injúrias intestinais induzidas pela radiação.

Saito *et al.* (2003) avaliaram a morte das células humanas causadas pela deficiência de selenito. Quando os meios de cultura estavam deficientes de selênio, foi observada a diminuição da quantidade de células com 24 horas e com 60 horas foi observado uma perda de 95%, em contraste com células cultivadas em meio contendo 100 nM de selenito de sódio, que não mostrou perda significante. Foi observado também que a atividade da glutathiona peroxidase e a tioredoxina redutase foi reduzida em 36% e 39%, respectivamente em meio deficiente de selênio após 24 horas. Os autores concluíram que a deficiência de selênio diminuiu a atividade das selenoenzimas, aumentou a peroxidação lipídica nas membranas e induziu a morte celular. Esses resultados indicam que as espécies oxigênio reativas, especialmente hidroperóxidos lipídicos, estão envolvidas nas mortes celulares causados por deficiência de selênio.

Ainda em 2003, Weiss & Landauer revisaram o efeito radioprotetor de várias substâncias antioxidantes. Explicaram que estudos com animais têm indicado que

substâncias como a vitamina D e compostos de selênio protegem contra a mortalidade e outros efeitos da radiação. Os autores ainda salientaram que o efeito radioprotetor dos derivados de selênio ainda não está totalmente esclarecido; entretanto, relataram a relação entre a presença do selênio e a manutenção dos níveis da enzima glutathione peroxidase, cuja concentração está diminuída em animais pós-irradiação.

Schueller *et al.* (2004) avaliaram o efeito radioprotetor do selenito de sódio em células tumorais expostas a altas, porém não tóxicas, concentrações de selênio. Primeiramente, foi mensurada a toxicidade do selenito para determinar a concentração máxima tolerável que foi de 3,6 μM . Essa concentração foi definida de modo que nenhuma morte ou dano visível pudesse ser detectado nas células por uma observação em microscópio. As células foram cultivadas em quatro concentrações não tóxicas de selenito (controle, 2, 3 e 3,6 μM) por 14 dias; em seguida, elas foram submetidas à radiação gama com cobalto 60 com doses de 0, 2, 5, 10, 15 e 20 Gy. Foi observado que, em doses acima de 2 Gy de radiação, menores quantidades de células sobreviveram e que células irradiadas expostas à concentração de selenito aumentada mostraram uma menor eficiência de plaqueamento. Esses resultados sugeriram um efeito radiosensibilizante do selenito de sódio nas células tumorais em concentrações de 2 a 3 μM .

Em estudo realizado por Sagowski *et al.*, em 2004, para avaliar o efeito da amifostina e selenito de sódio na radiosensibilidade de tumor experimental e a influência das drogas na constituição geral dos ratos durante a radioterapia, foram utilizados 66 ratos com tumores. Desses, 6 eram controle e 60 foram divididos em 4 grupos. Os animais do grupo 1 foram apenas irradiados; do grupo 2 foram irradiados e receberam amifostina; do grupo 3 foram irradiados e receberam selenito de sódio e do grupo 4 foram irradiados e receberam as duas drogas. A dose de selenito de sódio recebida pelos animais foi 15 μg Se/kg de peso corpóreo. Essas drogas eram administradas 30 minutos antes de cada irradiação, que foram doses fracionadas, com um total de 60 Gy de radiação gama. Foram observados nos resultados que a irradiação inibiu o crescimento do tumor e os radioprotetores não aumentaram a frequência de formação de metástase. Em relação ao peso corpóreo dos ratos, esse não foi tão afetado pelo selenito, mostrando sua menor toxicidade em relação ao outro radioprotetor; o efeito radiosensibilizante do selenito de

sódio foi menor quando comparado com o grupo apenas irradiado, porém não diferiu estatisticamente. Os autores concluíram que a aplicação de amifostina e selenito de sódio antes da irradiação não teve influência na radiosensibilidade dos tumores.

Tuji, em 2004, realizou uma pesquisa com a finalidade de avaliar ultra-estruturalmente o efeito radioprotetor do selenito de sódio nas células acinares de glândulas parótidas de ratos. Foram utilizados 57 ratos divididos em 4 grupos experimentais: controle, irradiado, selênio e selênio irradiado. Os animais dos grupos selênio e selênio irradiado receberam uma dose de 0,5 mg Se/kg de peso corpóreo do animal e os dos grupos irradiado e selênio irradiado foram submetidos a uma dose de 15 Gy de radiação gama na região de cabeça e pescoço. Após 4, 8, 12, 24, 48 e 72 horas da irradiação, todos os ratos foram sacrificados. Foi observado nos resultados que a radiação causou alterações celulares a partir do grupo de 4 horas. No tempo de 24 horas após a irradiação, deu-se o início do processo de reparo no tecido glandular, observando-se melhor organização com 48 e 72 horas. O grupo selênio irradiado apresentou menos danos em relação ao grupo apenas irradiado, tendo a reparação tecidual ocorrido mais cedo, mostrando a radioproteção do selenito. Contudo, observou-se que o selenito causou alterações celulares, sendo evidente a partir do tempo de 8 horas, mostrando assim a toxicidade do selenito de sódio.

Pontual, em 2005, avaliou o efeito radioprotetor do selenito de sódio nas células secretoras das glândulas submandibulares de ratos, por meio da análise ultra-estrutural. Foram utilizados 57 ratos divididos em quatro grupos experimentais: controle, irradiado, selênio e selênio irradiado. Os animais dos grupos irradiado e selênio irradiado foram submetidos à 15 Gy de radiação gama e os animais dos grupos selênio e selênio irradiado receberam 0,5 mg/kg de peso de selenito de sódio 24 horas antes da irradiação. As glândulas foram removidas após 4, 8, 12, 24, 48 e 72 horas da irradiação. Como resultado, foi observado que a radiação causou danos nas células secretoras desde o primeiro tempo de estudo e que o grupo selênio irradiado apresentou maior semelhança com o grupo controle que os outros grupos. Foi concluído que o selenito de sódio possui ação radioprotetora nas células secretoras das glândulas submandibulares.

Tuji *et al.*, em 2005, avaliaram a ação radioprotetora do selenito de sódio no processo de reparação epitelial. Para isso utilizaram 50 ratos machos, nos quais foram

realizadas feridas na região dorsal. Em seguida, foram divididos em quatro grupos experimentais: controle, selênio, irradiado e selênio irradiado. Os grupos selênio e selênio irradiado receberam 2 mg/kg de peso de selenito de sódio 48 horas após a cirurgia e apenas os grupos irradiado e selênio irradiado receberam uma dose única de 6 Gy de radiação. Os animais foram sacrificados nos tempos pré-determinados de 4, 7, 13 e 21 dias e avaliados por meio de análise morfológica, histoquímica e birrefringência do tecido. Foi possível observar por essas análises intenso retardo no processo de reparação tecidual desde o quarto dia provocado pela radiação, bem como o efeito radioprotetor do selênio, concluindo que o selenito de sódio apresentou-se como eficaz radioprotetor, visto que o processo de reparação no grupo selênio irradiado comportou-se, histologicamente, semelhante ao grupo controle.

Sendo a radiação ionizante causadora de efeitos deletérios no processo de reparação tecidual e o selênio um agente antioxidante atuando contra radicais livres no organismo, Rocha (2005) avaliou o efeito radioprotetor do selenito de sódio no processo de reparação óssea em tíbias de ratos. Para isso, foram utilizados 100 ratos divididos em 4 grupos: controle, selênio, irradiado e selênio irradiado. Foram produzidos defeitos ósseos nas tíbias dos animais 3 dias antes da irradiação e administrado 1 mg Se/kg de peso corpóreo do animal de selenito de sódio em ratos dos grupos selênio e selênio irradiado, 15 horas antes da irradiação com uma dose de 8 Gy de radiação gama. As peças contendo defeitos ósseos foram obtidas 7, 14, 21, 28 e 45 dias após a cirurgia. Foi observado que aos 7 e 14 dias o grupo selênio irradiado apresentou o processo de reparação óssea atrasada em relação ao controle, indicando a não proteção do selênio para esses tempos; já nos dias 21 e 28 dias, o grupo irradiado apresentou-se atrasado em relação aos demais e o padrão de reparação óssea do selênio irradiado foi bastante semelhante ao do grupo controle, mostrando-se como eficaz radioprotetor na reparação óssea em tíbias de ratos, apesar da toxicidade inicial do selenito.

Sagowski *et al.* (2005) realizaram uma pesquisa para avaliar o efeito radioprotetor do selenito de sódio em glândulas salivares de ratos durante irradiação fracionada. Selenito de sódio (15 µg Se/kg de peso corpóreo) foi administrado nos animais 30 minutos antes da irradiação com uma dose de 60 Gy de cobalto 60 fracionada. Com a aplicação da dose de

16 Gy, foi observado edema intracelular nas células acinares, com maior progresso com a aplicação de uma dose de 30 Gy, mostrando também vacuolização; com a dose de 60 Gy, ocorreu necrose das células acinares, que foram reduzidas de 75% no grupo controle para 30% no grupo com adição de selenito. A administração do selenito de sódio atrasou o desenvolvimento dos danos descritos. De acordo com os resultados encontrados, o selenito de sódio pareceu ser um potente radioprotetor de glândulas salivares.

Segundo Jacobson *et al.* (2006), muitas análises têm investigado a atividade da glutatona peroxidase, mas existem poucos relatos dos métodos de determinação dessa enzima no plasma e sua relação com o selênio no plasma. Participaram dessa pesquisa 170 adultos selecionados aleatoriamente, dos quais foram coletadas amostras de sangue. Em laboratório, o plasma foi colhido para a análise dos resultados e foram realizadas as seguintes análises: ELISA, avaliação magnética do selênio no plasma (ICP-MS) e eletroforese, a fim de determinar a atividade e a quantidade de glutatona peroxidase e de selênio no plasma. Foi observado que a glutatona peroxidase do plasma foi associada com os níveis de selênio. A enzima foi maior em homens que em mulheres e mais baixa em fumantes que em não e ex-fumantes. Baseados nos resultados, os autores concluíram que, embora haja uma considerável variabilidade de glutatona peroxidase entre os paciente, a enzima do plasma está correlacionada com o selênio.

Em 2007, Neves avaliou o efeito radioprotetor do selenito de sódio no processo de reparação óssea em alvéolos de ratos. Para isso, foram utilizados 100 ratos divididos em 4 grupos: controle, selênio, irradiado e selênio irradiado. Foram realizadas exodontias dos incisivos superiores dos animais 3 dias antes da irradiação e administrado 0,5 mg Se/kg de peso corpóreo do animal de selenito de sódio em ratos dos grupos selênio e selênio irradiado, sendo que essa administração foi realizada 24 horas antes da irradiação com uma dose de 15 Gy de radiação X. As peças foram obtidas 4, 7, 14, 21 e 28 dias após a cirurgia. Foi observado que o selenito de sódio não se comportou como um potente radioprotetor. Houve apenas uma discreta proteção aos 4, 7 e 14 dias.

3 Proposição

Diante do fato de que a reparação óssea pode ser afetada pela deficiência de estrógeno e pela exposição à radiação terapêutica e de que o selênio apresenta uma ação antioxidante, teve-se como objetivo nesse trabalho avaliar, por meio de análise qualitativa e quantitativa, se o selenito de sódio tem efeito radioprotetor no processo de reparação óssea em tíbias de ratas ovariectomizadas e irradiadas.

4 Material e Métodos

4.1 Seleção dos Animais

Após aprovação pelo Comitê de Ética na Experimentação Animal da Universidade Estadual de Campinas, foram selecionadas 80 ratas (*Rattus norvegicus*, Albinus, Wistar), com idade de 50 dias e média de peso de 200 gramas, procedentes do Biotério Central da UNICAMP. Durante a realização da pesquisa, os animais foram mantidos em gaiolas de policarbonato, em local com temperatura e umidade controladas e com um ciclo alternado de 12 horas claro-escuro. A alimentação dos animais constou de ração balanceada padrão e água *ad libitum*, diariamente.

4.2 Ovariectomia

Os animais selecionados, aos 50 dias após o nascimento, foram pesados, receberam via intramuscular 1,0 ml/Kg de peso corpóreo de Cloridrato de Ketamina (Dopalen[®] Agribrands do Brasil Ltda., Paulínia, SP, Brasil) e 1,5 ml/10 Kg de peso corpóreo de Xylasina (Rompum, Bayer, Alemanha) e foram submetidos à tricotomia das regiões laterais. Após anti-sepsia local com álcool iodado, foram realizadas incisões cutâneas bilaterais e divulsão do tecido muscular com tesoura romba (Figura 1) para exposição dos ovários (Figura 2), que foram excisionados. Após, foi realizada a sutura com fio Mononylon 4.0 (Ethicon[®], Johnsons do Brasil S.A., São José dos Campos SP, Brasil) e administração intraperitoneal de 1 mg/Kg de peso corpóreo de antibiótico (Pentabiótico Veterinário Pequeno Porte, Laboratório Fort Dodge Saúde Animal, Campinas, SP, Brasil).

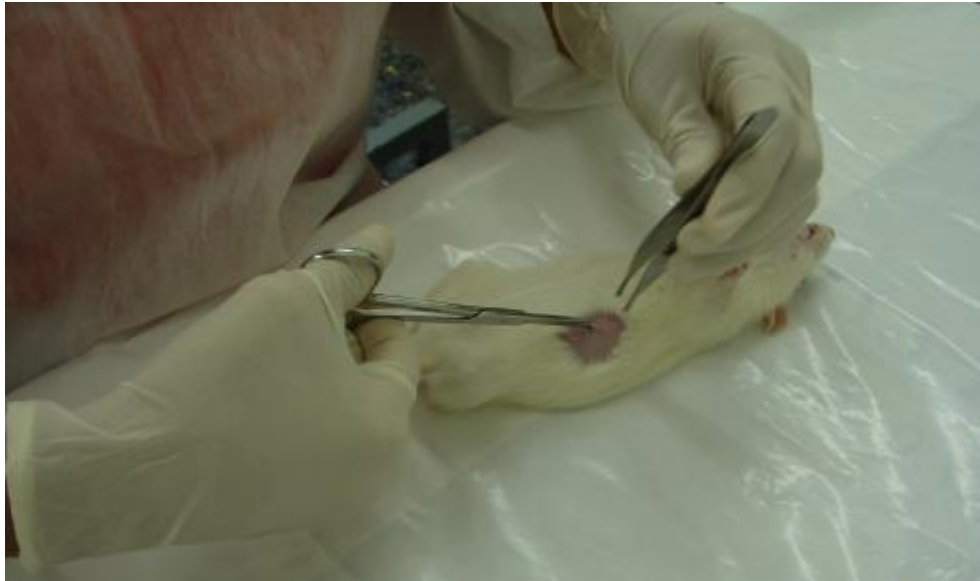

Figura 1 – Após tricotomia, foram realizadas incisões cutâneas bilaterais e divulsão do tecido muscular.

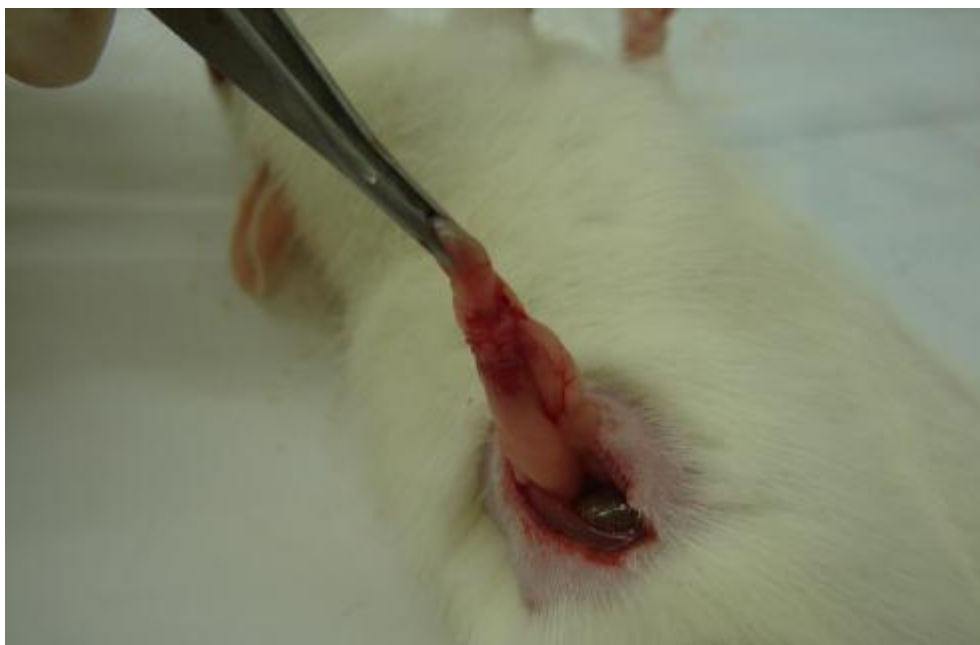

Figura 2 – Identificação do ovário.

4.3 Grupos Experimentais

Os animais foram divididos aleatoriamente em quatro grupos experimentais:

- Ovariectomizado (Ov) (n = 20): animais que sofreram a ovariectomia;
- Ovariectomizado Irradiado (Ov Irr) (n = 20): animais que sofreram a ovariectomia e receberam na região de membros inferiores dose única de 10 Gy de radiação X;
- Ovariectomizado Selênio (Ov Sel) (n = 20): animais que sofreram a ovariectomia e receberam tratamento com 0,8 mg de selenito de sódio/Kg de peso corpóreo do animal;
- Ovariectomizado Selênio Irradiado (Ov Sel Irr) (n = 20): animais que sofreram a ovariectomia, receberam tratamento com 0,8 mg de selenito de sódio/Kg de peso do animal e dose única de 10 Gy de radiação X nos membros inferiores.

4.4 Confeção dos Defeitos Ósseos

Quarenta dias após a cirurgia para ovariectomia, os animais foram submetidos a um segundo procedimento cirúrgico para confecção do defeito ósseo em suas tíbias. Eles foram novamente pesados e anestesiados, segundo o protocolo descrito previamente. Em seguida, foram realizadas a tricotomia na região das tíbias, a anti-sepsia local com álcool iodado e uma incisão de aproximadamente 1,0 cm na porção proximal das tíbias com lâmina de bisturi nº 5 para exposição da superfície óssea.

Sob irrigação constante com solução salina, foi produzido o defeito nas tíbias direita e esquerda, com broca carbide n.º 8, em baixa rotação (Figura 3). O defeito ósseo foi realizado de forma padronizada, na região proximal das tíbias, com o comprimento equivalente a duas vezes o diâmetro da broca, largura equivalente ao diâmetro da broca e profundidade equivalente à metade do diâmetro da broca (Figura 4). Posteriormente, os tecidos foram reposicionados e suturados com fio Mononylon 4.0 (Ethicon[®], Johnsons do Brasil S.A., São José dos Campos SP, Brasil). Os animais receberam, via intraperitoneal, 1 mg/Kg de peso corpóreo de antibiótico (Pentabiótico Veterinário Pequeno Porte, Laboratório Fort Dodge Saúde Animal, Campinas, SP, Brasil). Não foi realizado nenhum tipo de contenção.

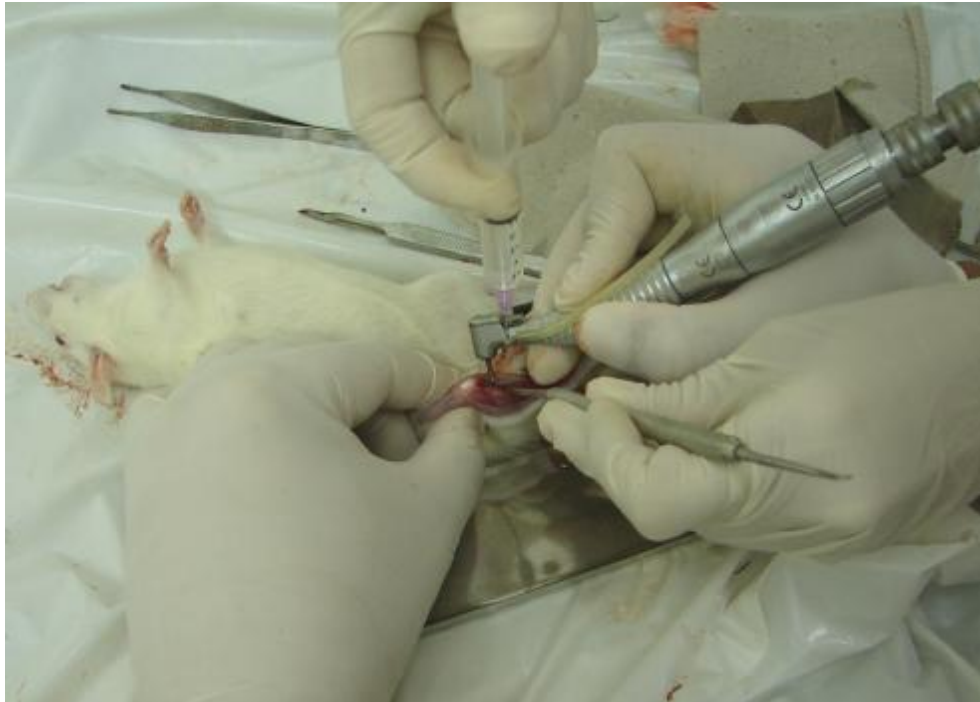

Figura 3 – Realização do defeito ósseo na tíbia, com broca em baixa rotação, sob irrigação constante com solução salina.

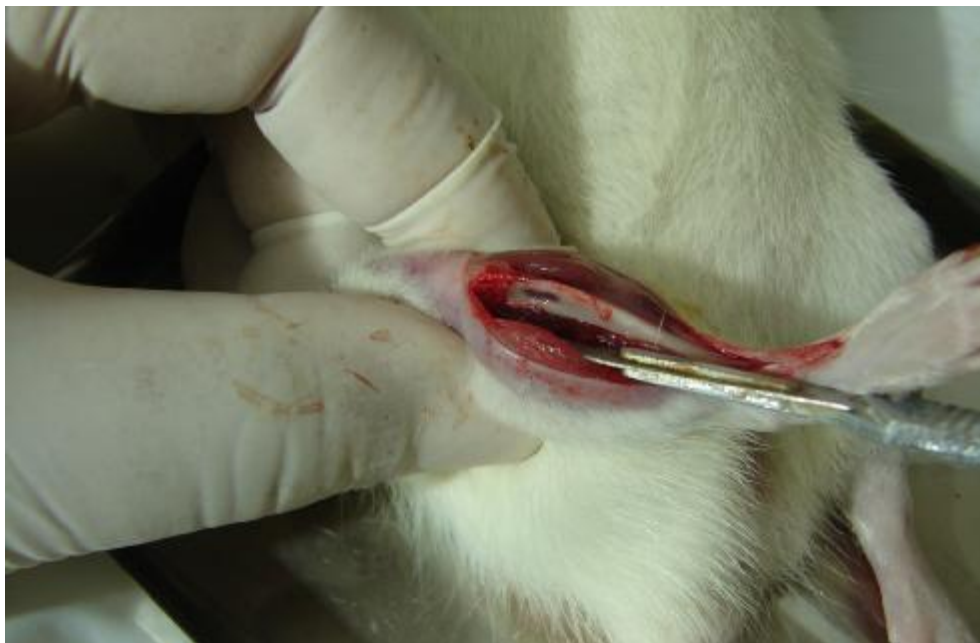

Figura 4 – Defeito ósseo produzido na tíbia do animal.

4.5 Administração do Selenito de Sódio

Dois dias após a confecção do defeito ósseo, os animais pertencentes aos grupos ovariectomizado/selênio e ovariectomizado/selênio/irradiado receberam 0,8 mg de selenito de sódio/kg de peso corpóreo (Merck KgaA, Darmstadt, Germany), via intraperitoneal (Figuras 5 e 6). Nos animais dos demais grupos, foi administrada água destilada, utilizada para dissolução do selenito nos grupos de selênio. A administração de água destilada foi realizada para que os animais fossem submetidos aos mesmos estímulos e situações de estresse que os animais que receberam selênio, sendo que a dose de água foi em quantidade equivalente ao selenito de sódio. Essa administração foi realizada 24 horas antes da irradiação para os grupos irradiados e simulação da irradiação para os grupos não irradiados.




Figura 5 – Selenito de Sódio Pentahidratado (pró-análise).

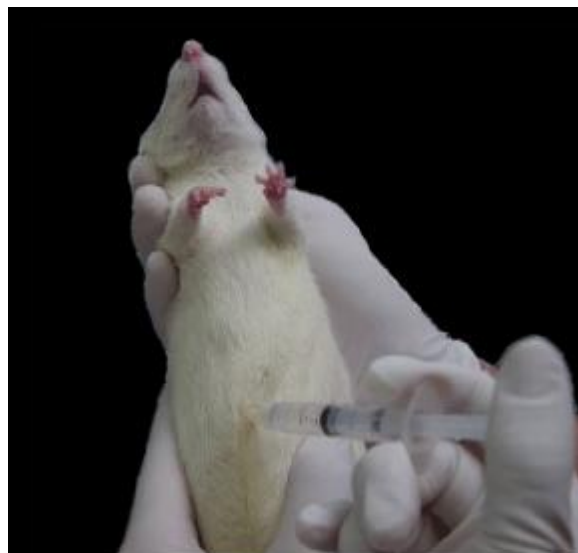

Figura 6 – Aplicação da solução de selenito de sódio intraperitonealmente.

4.6 Irradiação

Três dias após a confecção do defeito ósseo, ou seja, um dia após a administração do selênio ou água destilada, todos os animais foram anestesiados segundo o protocolo já descrito e, em seguida, os animais pertencentes aos grupos ovariectomizado/irradiado e ovariectomizado/selênio/irradiado foram submetidos a uma dose única de 10 Gy de radiação X. A irradiação foi realizada em um acelerador linear, da marca Varian, modelo Clinic 6/100, com a distância focal de 100 cm e campo de colimação de 15x30 cm (Figura 7). Foi incluída nesse campo exclusivamente a região de membros inferiores dos animais.

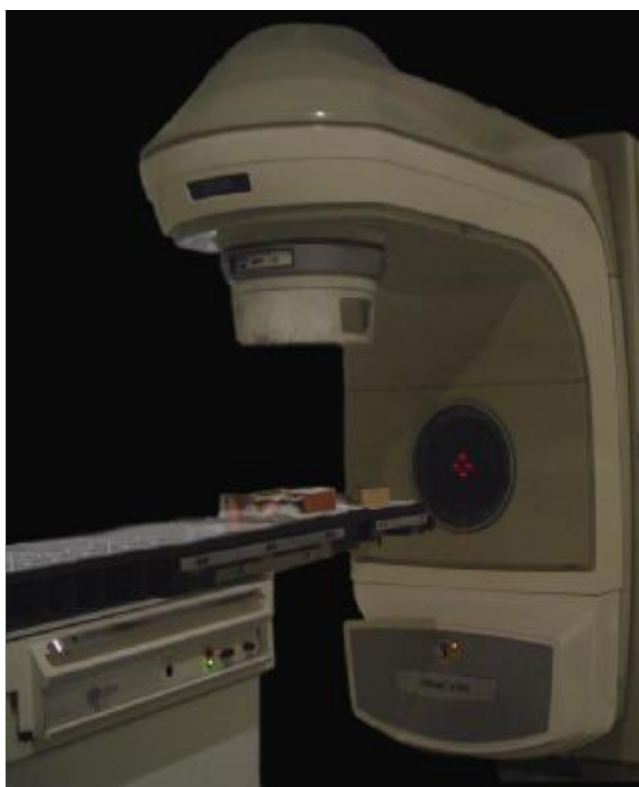

Figura 7 – Irradiação dos animais, na região de membros inferiores.

4.7 Obtenção das Peças

Os animais foram sacrificados nos tempos de 7, 14, 21 e 28 dias após o procedimento cirúrgico, com cinco ratos por grupo. Os sacrifícios foram realizados por

aprofundamento de anestesia (cloridrato de ketamina). Após o sacrifício dos animais, foram removidos os espécimes, que correspondiam às tíbias direita e esquerda de cada animal. Essas foram imediatamente colocadas em formol neutro tamponado, onde permaneceram por no mínimo 72 horas.

4.8 Avaliação do Efeito da Ovariectomia

Para essa avaliação, foi realizado o exame macroscópico dos cornos uterinos. Imediatamente após o sacrifício dos animais, foi realizada uma incisão na região abdominal para a localização dos respectivos cornos. Na presença de hormônio, eles apresentar-se-iam róseos, volumosos e totalmente preenchidos por fluido, enquanto que na deficiência do mesmo, ou seja, nos animais ovariectomizados, apresentaram-se finos, atróficos e anêmicos (Figuras 8 e 9).

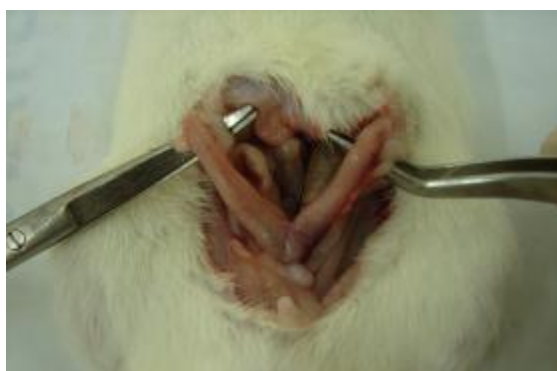

Figura 8 – Útero de aspecto normal.

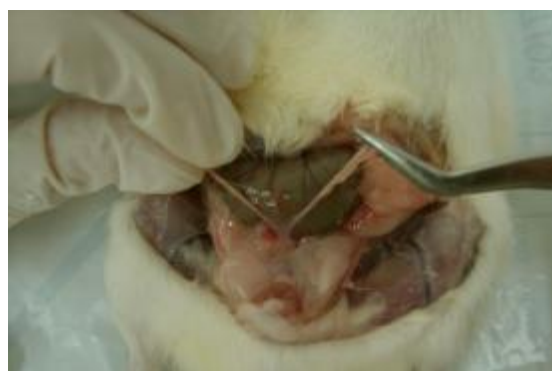

Figura 9 – Útero atrofiado em animal ovariectomizado.

4.9 Procedimento Histológico

Após a fixação, as tíbias dos animais foram descalcificadas em EDTA 4,13%, incluídas em Paraplast Plus e foram obtidos cortes com 5 μ m de espessura, transversais em

relação ao defeito ósseo, na região central do mesmo, utilizando um micrótomo (Leica RM 2155), de acordo com o protocolo estabelecido pela Disciplina de Histologia da FOP/UNICAMP. Os cortes foram montados em lâminas e corados para posterior avaliação com:

- Tricrômico de Masson: permite a avaliação morfológica do tecido ósseo neoformado;
- Picrosírius: avalia a birrefringência de forma da matriz colágena do osso, sob luz polarizada.

4.10 Avaliação das Lâminas

4.10.1 Lâminas coradas pelo Tricrômico de Masson

Foi realizada avaliação qualitativa, quando o processo de reparação óssea foi analisado com auxílio de um microscópio de luz (Zeiss, Axiolab, Berlim, Germany), em aumento de 10X.

Ainda foi realizada análise quantitativa, com o uso de uma ocular reticulada (objetiva 40x, PK 8x, Reichert), por meio da contagem dos pontos de intersecção entre a grade e as trabéculas ósseas. A grade com 100 pontos foi superposta ao defeito ósseo e a contagem foi realizada em três regiões: no centro do defeito e de ambos os lados do mesmo.

4.10.2 Lâminas coradas pelo Picrosírius

A análise da birrefringência foi realizada no microscópio de polarização (Zeiss Axiolab, Zeiss, Alemanha), com lente objetiva com aumento de 10X. Nesse, foi realizada a avaliação qualitativa do reparo ósseo.

Também foi realizada a avaliação quantitativa relativa à intensidade do brilho das fibras colágenas. Para isso, as imagens foram digitalizadas com o auxílio de uma micro-câmera (Sony, CCD/RGB Color, Tóquio, Japão) e processadas por um programa analisador de imagens (KS 400 2.0 - Kontron Electronics, Munique, Alemanha).

4.11 Análise dos dados

Após análise exploratória dos dados, foi realizada análise de variância (ANOVA) em esquema fatorial 2 x 2 x 4 (irradiação x selênio x tempo).

5 Resultados

5.1 Avaliação Qualitativa

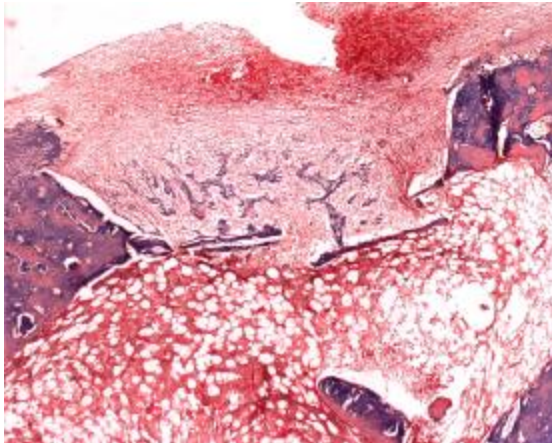
5.1.1 Descrição Morfológica: Coloração pelo Tricrômico de Masson

- 7º Dia do Processo de Reparação Óssea (Prancha 1)

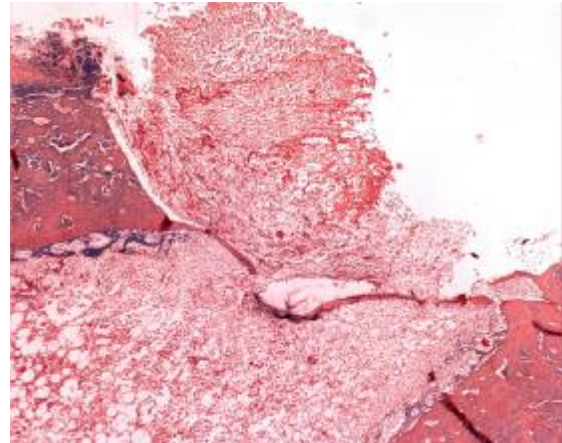
O grupo **ovariectomizado** apresentou o local do defeito ósseo coberto por tecido de granulação com a presença de trabéculas ósseas em sua porção inferior. Já o grupo **ovariectomizado/irradiado** exibiu, no local do defeito, grande quantidade de tecido de granulação, sem a formação de trabéculas ósseas. Os grupos **ovariectomizado/selênio** e **ovariectomizado/selênio/irradiado** apresentaram o processo de reparo semelhante ao do primeiro grupo, pois havia além do tecido de granulação, a presença das trabéculas ósseas recobrando o defeito.

Dessa forma, sob análise morfológica, os grupos ovariectomizado, ovariectomizado/selênio e ovariectomizado/selênio/irradiado exibiram paridade no processo de reparação, o que demonstrou a radioproteção do selênio sem toxicidade; ainda o grupo ovariectomizado/irradiado apresentou atraso no reparo.

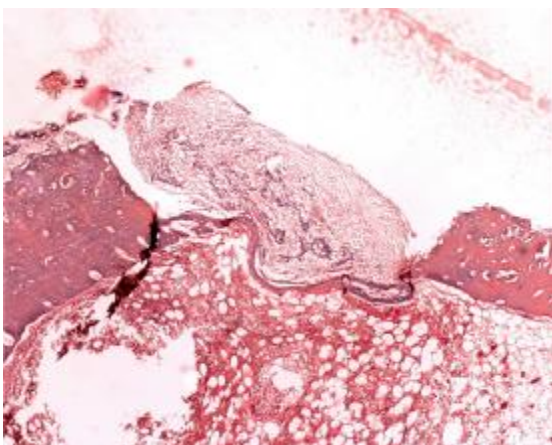
Prancha 1: Coloração pelo Tricrômico de Masson
7º Dia (aumento original x 5)



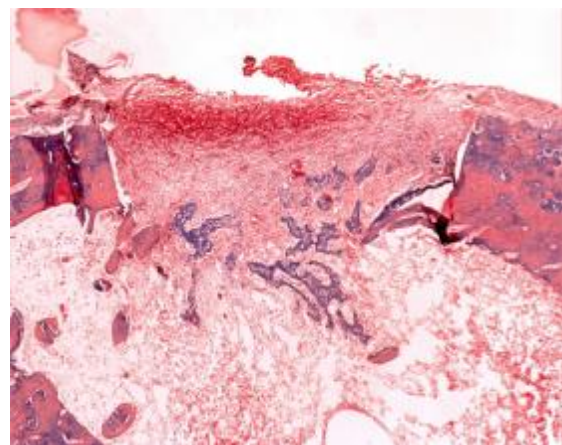
Ovariectomizado



Ovariectomizado/Irradiado



Ovariectomizado/Selênio



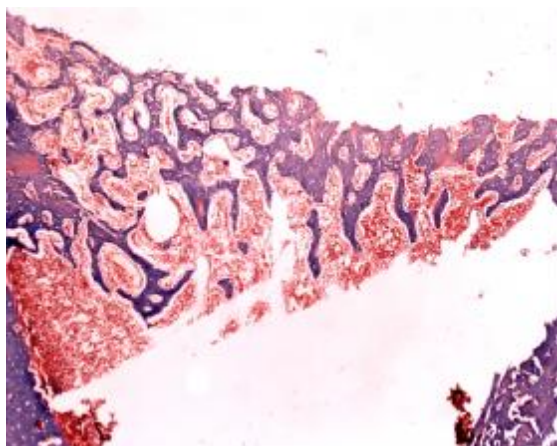
Ovariectomizado/Selênio/Irradiado

- 14º Dia do Processo de Reparação Óssea (Prancha 2)

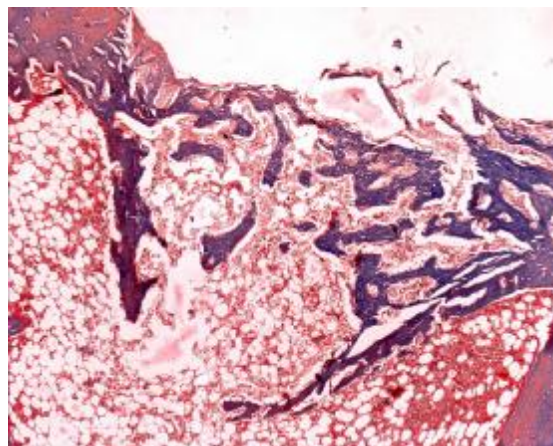
Aos 14 dias, o grupo **ovariectomizado** apresentou o local do defeito preenchido por grande quantidade de trabéculas ósseas, que ocupavam já sua porção superior, com sinais de formação de medula vermelha. O grupo **ovariectomizado/irradiado** exibiu padrão semelhante, porém com quantidade menor de trabéculas ósseas e menor organização. O grupo **ovariectomizado/selênio** também mostrou o mesmo padrão, com quantidade menor de trabéculas, quando comparado ao ovariectomizado, porém superior em relação à do ovariectomizado/irradiado. Já o grupo **ovariectomizado/selênio/irradiado**, se assemelhou ao do primeiro grupo (**ovariectomizado**), observando-se que o defeito ósseo encontrava-se preenchido com grande quantidade de trabéculas ósseas na porção superior, havendo também a formação de medula vermelha.

A análise morfológica demonstrou uma evolução no processo de reparação em todos os grupos, sendo que o padrão entre eles permaneceu semelhante ao que ocorreu aos 7 dias, ou seja, houve similaridade entre os grupos ovariectomizado, ovariectomizado/selênio e ovariectomizado/selênio/irradiado, devido à radioproteção do selênio e atraso no reparo do grupo ovariectomizado/irradiado.

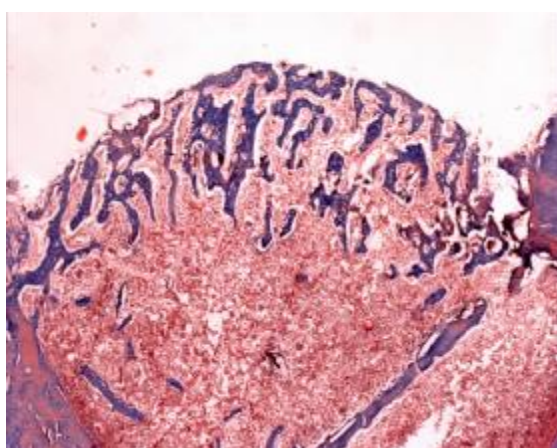
Prancha 2: Coloração pelo Tricrômico de Masson
14º Dia (aumento original x 5)



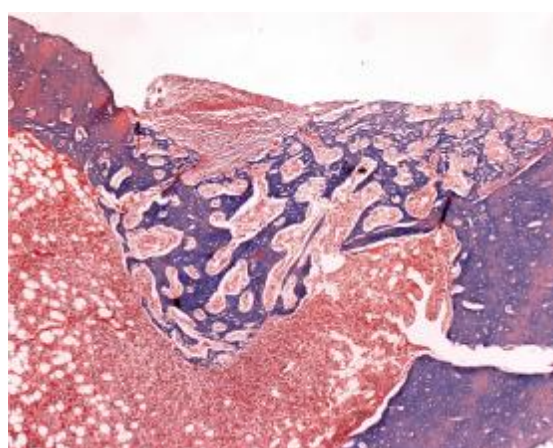
Ovariectomizado



Ovariectomizado/Irradiado



Ovariectomizado/Selênio



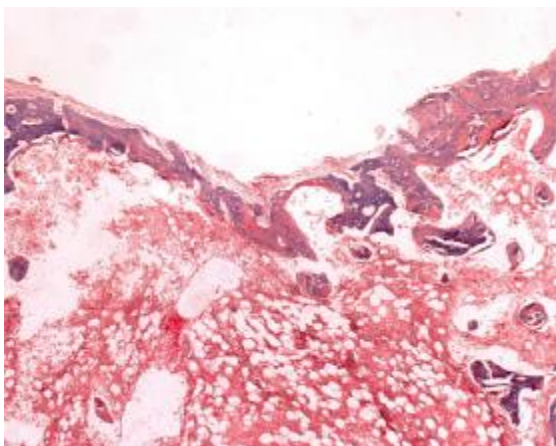
Ovariectomizado/Selênio/Irradiado

- 21º Dia do Processo de Reparação Óssea (Prancha 3)

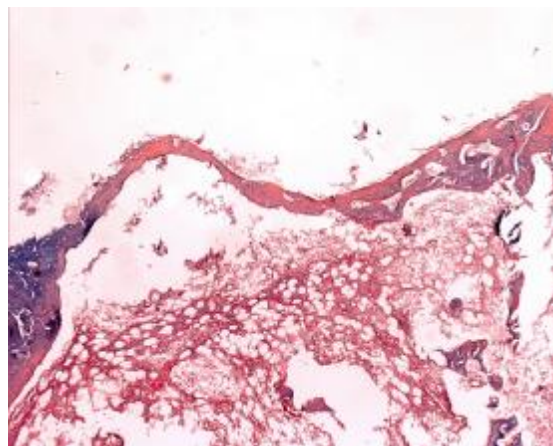
O processo de reparo do defeito ósseo mostrou-se bem evoluído aos 21 dias, evidenciado pela presença de cortical óssea fechando-o. Foi encontrado número reduzido de trabéculas ósseas, o que demonstrou a fisiologia dentro do padrão de normalidade do tecido. A cortical óssea neoformada apresentou maior espessura nos grupos **ovariectomizado**, **ovariectomizado/selênio** e **ovariectomizado/selênio/irradiado**. O grupo **ovariectomizado/irradiado** exibiu a cortical de menor espessura, o que demonstrou que sua formação ocorreu posteriormente às dos demais.

A análise morfológica aos 21 dias confirmou os achados dos períodos anteriores, demonstrando radioproteção do selênio sem toxicidade e atraso no reparo do grupo ovariectomizado/irradiado.

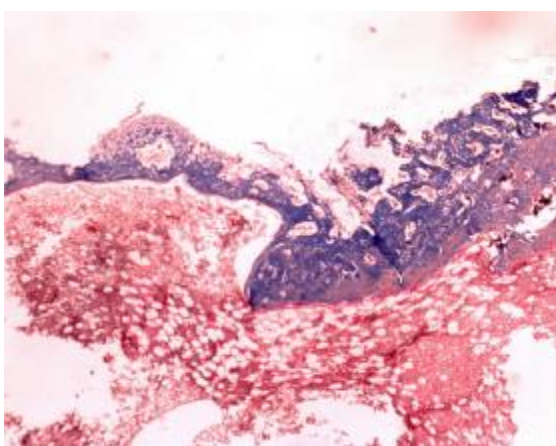
Prancha 3: Coloração pelo Tricrômico de Masson
21º Dia (aumento original x 5)



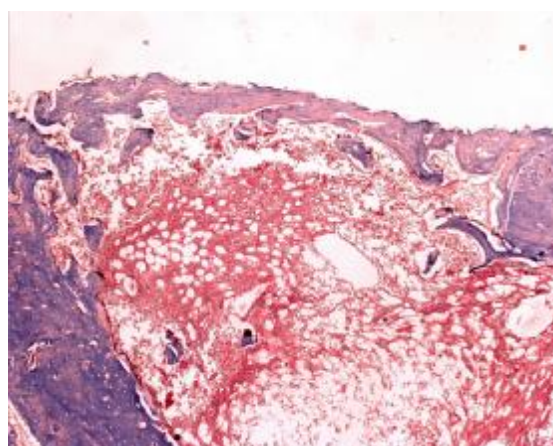
Ovariectomizado



Ovariectomizado/Irradiado



Ovariectomizado/Selênio



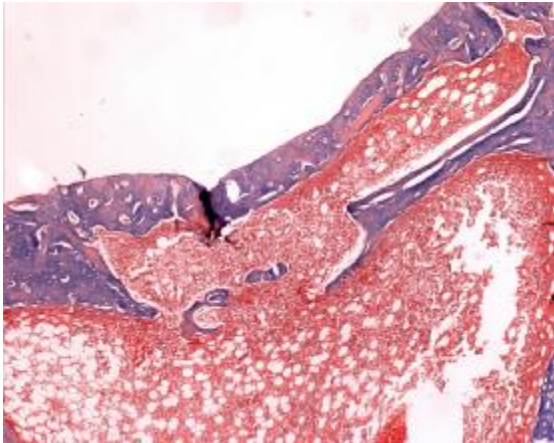
Ovariectomizado/Selênio/Irradiado

- 28º Dia do Processo de Reparação Óssea (Prancha 4)

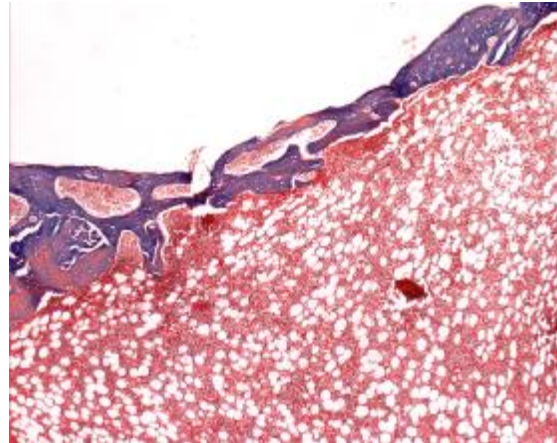
Aos 28 dias, o processo de reparo do defeito ósseo continuou sua evolução, quando foi possível observar a presença de camada de osso cortical agora recobrimo trabéculas maduras, com intensa medula vermelha. No entanto, como no período anterior, o grupo **ovariectomizado/irradiado** exibiu a cortical óssea de menor espessura. Os grupos **ovariectomizado**, **ovariectomizado/selênio** e **ovariectomizado/selênio/irradiado** apresentaram padrão semelhante de cortical óssea.

A análise morfológica demonstrou proteção do selênio e certo atraso do processo de reparação do grupo ovariectomizado/irradiado em relação aos demais também aos 28 dias.

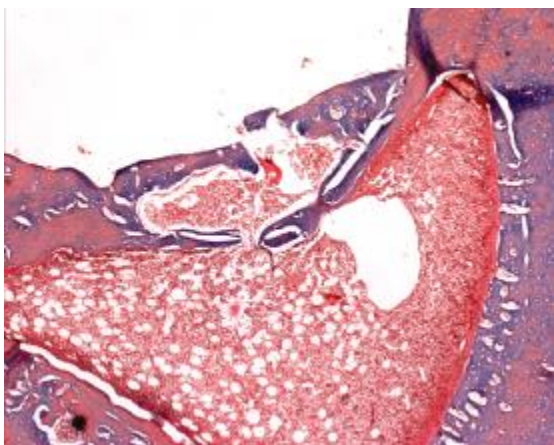
Prancha 4: Coloração pelo Tricrômico de Masson
28º Dia (aumento original x 5)



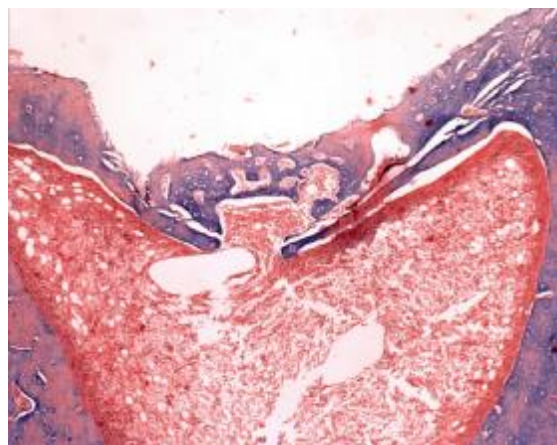
Ovariectomizado



Ovariectomizado/Irradiado



Ovariectomizado/Selênio



Ovariectomizado/Selênio/Irradiado

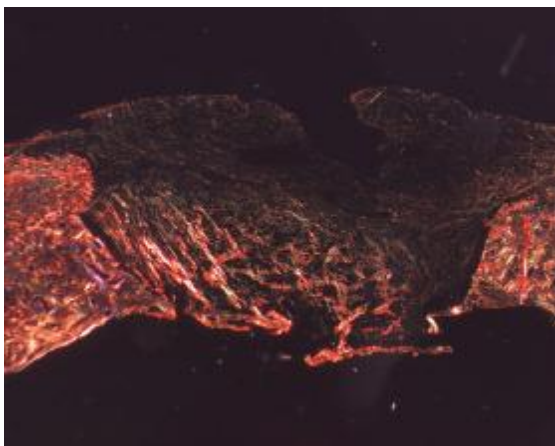
5.1.2 Coloração pelo Picosírius

A coloração pelo Picosírius foi utilizada para a detecção da birrefringência da matriz orgânica colágena do osso, sob luz polarizada. Essa análise permite observar o brilho dos feixes de colágeno, que expressa seu grau de orientação. O brilho torna-se mais intenso quanto mais numerosos e mais maduros esses estejam. Assim, sob luz polarizada, o brilho dos feixes de fibras colágenas em tons vermelhos indica o grau de organização macromolecular do tecido.

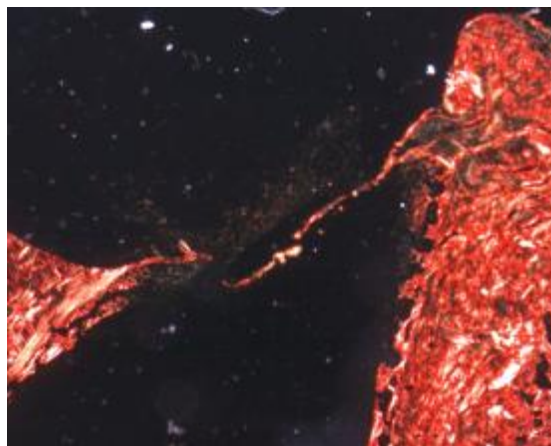
Pela análise das lâminas coradas pelo Picosírius, foi possível observar, no início do processo de reparação, o brilho intenso na região do defeito ósseo nos grupos **ovariectomizado**, **ovariectomizado/selênio** e **ovariectomizado/selênio/irradiado**, em decorrência da quantidade de fibras colágenas no local. Também ficou evidente o atraso do grupo **ovariectomizado/irradiado**, que apresentou inexpressivo brilho na região, demonstrando que a presença do tecido de granulação imaturo era mais marcante nesse período para esse grupo e que nos grupos anteriormente citados, esse mesmo tecido já estava sendo substituído por fibras colágenas (prancha 5).

Prancha 5: Coloração pelo Picrosírius

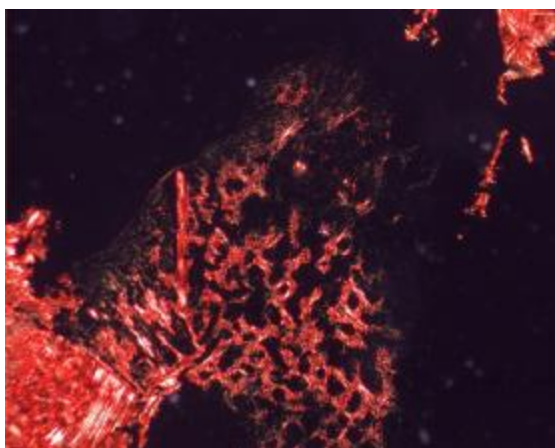
7º Dia (aumento original x 5)



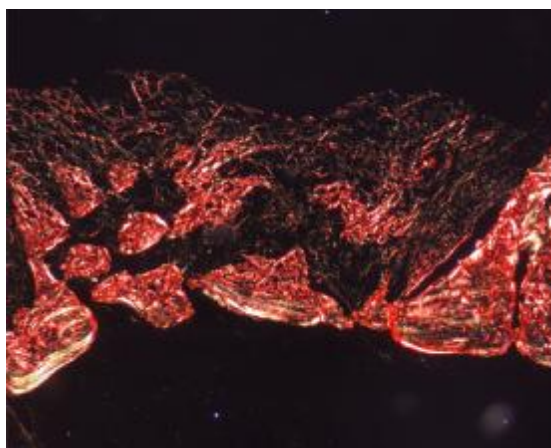
Ovariectomizado



Ovariectomizado/Irradiado



Ovariectomizado/Selênio



Ovariectomizado/Selênio/Irradiado

5.2 Avaliação Quantitativa

A análise de variância não indicou diferença estatisticamente significativa entre os grupos, na análise da quantidade de trabéculas ósseas e na análise do brilho das fibras colágenas.

5.2.1 Trabéculas Ósseas

O gráfico 1 apresenta a quantidade de trabéculas ósseas, nos quatro grupos, nos diferentes períodos avaliados.

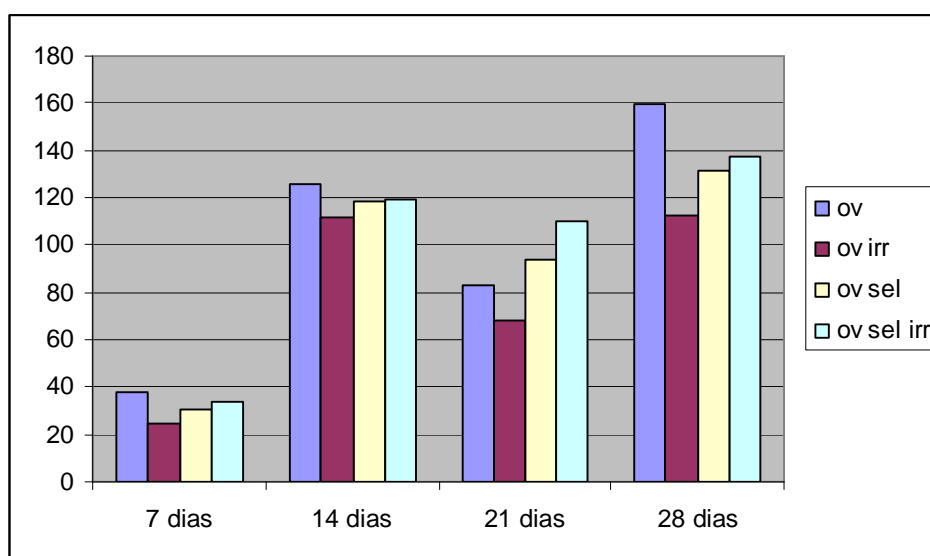


Gráfico 1 – Média do número de trabéculas ósseas formadas em função do tempo.

5.2.2 Brilho das Fibras Colágenas

O gráfico 2 apresenta a intensidade do brilho das fibras colágenas, nos quatro grupos, nos diferentes períodos avaliados.

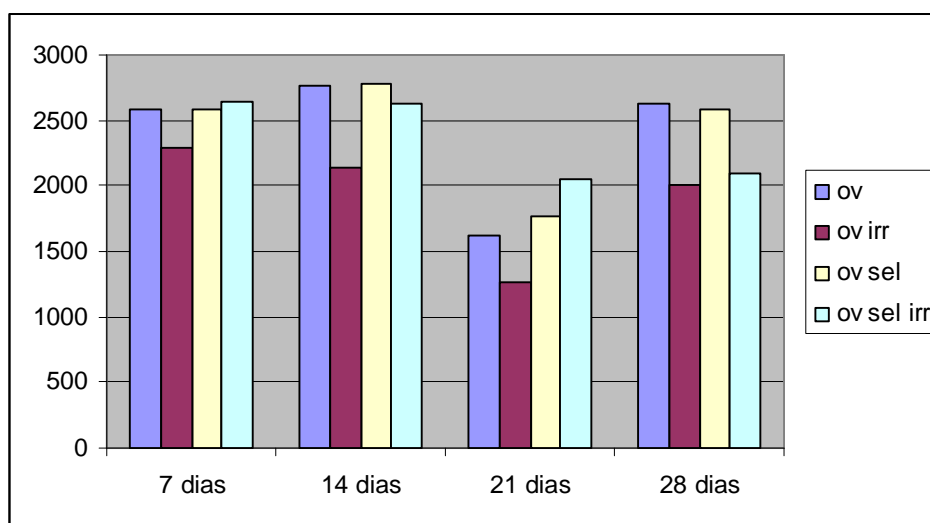


Gráfico 2 – Média da intensidade do brilho das fibras colágenas em função do tempo.

6 Discussão

A formação do tecido ósseo tem início durante a vida intra-uterina. Porém, esse tecido apresenta constante renovação durante a vida, processo que recebe o nome de remodelamento ou *turnover*. Esse é caracterizado por reabsorção e formação óssea, que geralmente apresentam um equilíbrio, havendo manutenção da integridade do tecido. Vários fatores, locais e sistêmicos, são responsáveis por tal equilíbrio. Dentre os fatores sistêmicos, o estrógeno tem sido considerado o principal responsável pela manutenção da massa óssea (Anbinder *et al.*, 2007; Comelekoglu *et al.*, em 2007), que ocorre por supressão da sua reabsorção. Esse efeito anti-reabsorção tem sido demonstrado ser um efeito direto do estrógeno no osso, induzindo células da linhagem osteoblástica a inibir reabsorção óssea osteoclástica (Chow *et al.*, em 1992). Dessa forma, sua diminuição causa uma alteração no tecido ósseo, conhecida como osteoporose, que é caracterizada pela diminuição da massa óssea e deterioração do tecido presente, com aumento da fragilidade e susceptibilidade a fraturas.

Pelas alterações que causa, a osteoporose causa atraso no processo de reparo ósseo (Walsh *et al.*, 1997; Kubo *et al.*, 1999; Meyer *et al.*, 2001; Namkung-Matthai *et al.*, 2001; Xu *et al.*, 2003; Waarsing *et al.*, 2005; Armada *et al.*, 2006; Iwaniec *et al.*, 2006; Anbinder *et al.*, 2007; Chicarelli *et al.*, 2007; Yingjie *et al.*, 2007).

Outro fator que influencia negativamente a reparação óssea é a radiação ionizante (Lorente *et al.*, 1992; Williams & Davies, 2005; Rocha, 2005; Chicarelli *et al.*, 2007; Sakurai *et al.*, 2007). Isso ocorre, pois a radiação causa danos aos osteoblastos, com diminuição de produção da matriz óssea, além dos prejuízos que produz na vascularização local. Dessa forma, a radiação causa danos aos tecidos ósseos circunvizinhos a neoplasias que sejam tratadas com radioterapia e pode aumentar o risco à fratura da região de cabeça e pescoço e da pelve.

As duas situações, osteoporose e radioterapia, podem ocorrer simultaneamente, uma vez que ambas tem maior predileção por pacientes idosos. Chicarelli *et al.* (2007), ao avaliarem a associação dos dois fatores no processo de reparo ósseo, observaram atraso em

relação ao grupo controle e atribuíram-no à redução da produção de osso neoformado e aceleração do processo de reabsorção.

Como os efeitos colaterais do tratamento de radioterapia são amplamente conhecidos, substâncias que os diminuem, chamadas de radioprotetores, têm sido estudadas. Dentre elas, pode-se citar o selênio, que é um nutriente essencial para muitas espécies de animais, incluindo os humanos, e também é um constituinte do sítio ativo da enzima glutathione peroxidase (Stewart *et al.*, 1999), podendo ser essa a explicação do seu efeito radioprotetor, visto que o mecanismo primário dessa enzima é a degradação do peróxido de hidrogênio nas células, mostrando ser um importante protetor dos lipídios da membrana celular contra a desintegração a partir da oxidação (Tuji *et al.*, 2005). Entretanto, o selênio pode ser tóxico, dependendo da concentração, efeito que pode ocorrer mesmo com doses consideradas baixas (Schueller *et al.*, 2004; Rocha, 2005).

O selênio já foi avaliado na radioproteção de várias células e tecidos, como nos queratinócitos e melanócitos (Rafferty *et al.*, 1998), no tecido intestinal (Mutlu-Turkoglu *et al.*, 2000), na reparação tecidual epitelial (Tuji *et al.*, 2005), no tecido de glândulas salivares (Tuji, 2004; Sagowski *et al.*, 2005; Pontual, 2005) e até mesmo na reparação de tecido ósseo. Rocha (2005) avaliou a reparação de feridas em tíbias de ratos e Neves (2007) pesquisou a radioproteção do selênio em alvéolos de ratos após a exodontia. Levando em consideração essas afirmações e que a radioproteção do selênio ainda não havia sido avaliada em osso osteoporótico, nesse estudo foi proposta a utilização do selenito de sódio na tentativa de reduzir o tempo da reparação óssea em animais com osteoporose induzida e que foram submetidos à radiação.

A ovariectomia em ratas é considerada um modelo apropriado para estudos sobre a osteoporose humana pós-menopausa, devido à similaridade em seus mecanismos (Wronski *et al.*, 1985; Dannucci *et al.*, 1987; Frost & Jee, 1992; Li & Nishimura, 1994; Iwaniec *et al.*, 2006; Comelekoglu *et al.*, em 2007). Diante disso, a ovariectomia foi realizada na presente pesquisa para produzir osteoporose nos animais. Os defeitos ósseos foram realizados 40 dias após a ovariectomia, período aguardado para que se obtivesse o padrão osteoporótico desejado. Wronski *et al.*, em 1988 e Iwaniec *et al.*, em 2006 concluíram que, na fase inicial, houve rápida perda óssea em ratas ovariectomizadas e que nos tempos mais

tardios, perda e *turnover* ósseo diminuíram. Ainda Giardino *et al.*, em 1993, concluíram que 40 dias após ovariectomia foi possível observar osteopenia, que se tornou progressivamente pronunciada até os 100 dias.

Como o tecido ósseo osteoporótico já foi exaustivamente comparado com o tecido ósseo não osteoporótico, considerado nesses estudos como grupo controle (Walsh *et al.*, 1997; Kubo *et al.*, 1999; Meyer *et al.*, 2001; Namkung-Matthai *et al.*, 2001; Xu *et al.*, 2003; Waarsing *et al.*, 2005; Armada *et al.*, 2006; Iwaniec *et al.*, 2006; Anbinder *et al.*, 2007; Chicarelli *et al.*, 2007; Yingjie *et al.*, 2007), assim como o tecido ósseo irradiado foi bastante comparado com o não irradiado (Lorente *et al.*, 1992; Williams & Davies, 2005; Rocha, 2005; Chicarelli *et al.*, 2007; Sakurai *et al.*, 2007), e as diferenças em ambos os casos já estão bem definidas, tanto em relação à morfologia dos tecidos quanto às suas propriedades mecânicas, não foram incluídos nessa pesquisa grupos não ovariectomizados. Apenas animais com deficiência de estrógeno foram utilizados, uma vez que o objetivo era a avaliação da radioproteção do selênio nesses casos e não a comparação da reparação óssea de animais com e sem deficiência do hormônio. Dessa forma, pode-se considerar o grupo ovariectomizado, sem os tratamentos utilizados no estudo, que foram a irradiação e o selênio, como grupo controle.

Segundo a avaliação morfológica realizada aqui pela coloração com Tricrômico de Masson, o processo de reparação óssea seguiu o padrão esperado no grupo ovariectomizado. No primeiro período avaliado, 7 dias, havia grande quantidade de tecido de granulação recobrimo o defeito e a presença de algumas trabéculas ósseas. No período seguinte, 14 dias, havia grande quantidade de trabéculas ósseas na região, denotando a formação do calo ósseo. Aos 21 dias, ficou visível que a quantidade de trabéculas ósseas estava diminuída, havendo a formação da cortical óssea. Essa diminuição ocorre, uma vez que o calo ósseo é caracterizado por grande quantidade de trabéculas, porém ainda apresenta propriedades mecânicas deficientes. Dessa forma, ocorre reabsorção das trabéculas ósseas que não estão sujeitas a forças mecânicas, para formação da cortical óssea, que apresentará propriedades mecânicas adequadas. Finalmente, a cortical óssea apresentou-se bem formada aos 28 dias.

Já o grupo ovariectomizado/irradiado apresentou atraso no processo de reparação

em relação aos demais, especialmente aos 7 e 14 dias. Aos 7 dias, o local do defeito estava coberto apenas por tecido de granulação, em contraste com os demais grupos, que já apresentavam algumas trabéculas ósseas. Aos 14, a quantidade de trabéculas era menor e aos 21 e 28 as corticais formadas apresentavam-se mais finas do que nos outros grupos. Assim, apesar de o mecanismo não ser completamente claro, houve um prejuízo na formação óssea. Segundo Arnold *et al.* (1995), Würzler *et al.* (1998) e Dudziak *et al.* (2000), há uma diminuição no número de osteócitos e osteoblastos ou até ausência de osteoblastos na superfície óssea, o que ocasiona declínio na síntese de colágeno e na atividade da fosfatase alcalina, prejudicando o processo de mineralização. Além disso, os autores citaram que danos às células endoteliais resultariam em diminuída vascularização. Sakurai *et al.*, em 2007, também encontraram que a radiação ionizante suprimiu o crescimento de osteoblastos e diminuiu a atividade da fosfatase alcalina e expressão do colágeno tipo I nessas células em comparação com células não irradiadas. Ainda Dare *et al.* (1997) citaram que doses de radiação como 4 Gy exerciam efeito na proliferação celular e diferenciação de osteoblastos. Rocha (2005) e Chicarelli *et al.* (2007) observaram que 8 Gy de radiação gama provocaram alterações nos tecidos ósseos. Isso justificaria os resultados encontrados no grupo irradiado, uma vez que se utilizou uma dose de 10 Gy.

Nos grupos ovariectomizado/selênio e ovariectomizado/selênio/irradiado, foi observado um padrão de reparação semelhante ao do grupo ovariectomizado, considerado nesse estudo como grupo controle. No 7º dia, havia na região do defeito a presença de tecido de granulação com algumas trabéculas ósseas. Aos 14 dias, havia grande quantidade de trabéculas ósseas, que diminuíram e se apresentaram condensadas aos 21 dias, para a formação da cortical, que estava bem organizada aos 28 dias. Com isso, pôde-se observar o efeito radioprotetor do selenito de sódio no tecido osteoporótico, especialmente aos 7, 14 e 21 dias de reparação.

Apesar de o mecanismo de toxicidade do selênio ainda não estar claramente estabelecido, essa foi uma das preocupações da pesquisa. Rocha (2005) utilizou 1,0 mg/Kg de peso corpóreo do animal de selenito de sódio na reparação de defeitos em tíbias irradiadas, sendo essa dose tóxica, uma vez que a reparação no grupo de animais que recebeu apenas selênio se apresentou atrasada em relação ao controle. Além disso, nos

períodos iniciais de reparo (7 e 14 dias), não houve radioproteção, provavelmente devido à toxicidade. Essa só ocorreu aos 21 e 28 dias de reparação óssea. Em 2007, Neves usou 0,5 mg/Kg de peso corpóreo do animal de selenito de sódio na reparação óssea alveolar. Não foi observada toxicidade; entretanto, com essa dose, não houve efetiva radioproteção. Considerando esses resultados, foi escolhida uma dose intermediária às anteriores, de 0,8 mg/Kg de peso corpóreo do animal de selenito de sódio. Nessa concentração e nas condições experimentais da pesquisa, pôde-se observar que o selênio não se apresentou tóxico, uma vez que o processo de reparo do grupo ovariectomizado/selênio foi semelhante ao do grupo ovariectomizado.

Além da coloração pelo Tricrômico de Masson, foi utilizada a coloração pelo Picrosírius, com objetivo de avaliar a birrefringência do tecido. Alguns tecidos apresentam naturalmente a característica de birrefringência, como é o caso da matriz de fibras colágenas. Porém, sua birrefringência natural geralmente é tênue. Por isso, foi utilizada essa segunda coloração, que permite a avaliação da birrefringência de forma, que corresponde à birrefringência evidenciada pela coloração. Ela é representada pelo brilho do tecido ao ser examinado no microscópio de polarização. Nessa análise, quanto maior a quantidade de fibras colágenas e maior sua organização, mais brilhante o tecido se apresenta. A importância dessa análise se explica devido ao fato de a deposição de fibras colágenas ser essencial para o reparo ósseo. Essa avaliação corroborou com a morfológica, pois evidenciou, especialmente no início do processo de reparação, que os grupos ovariectomizado, ovariectomizado/selênio e ovariectomizado/selênio/irradiado apresentaram brilho intenso e similar na região do defeito ósseo e que, no grupo ovariectomizado/irradiado, esse foi de menor intensidade.

A coloração pelo Picrosírius também permitiu que o brilho do tecido sob luz polarizada fosse medido por um programa analisador de imagens. Com isso, além da análise qualitativa, foi realizada a análise quantitativa, que incluiu ainda a contagem do número de trabéculas ósseas. Apesar de não ter havido diferença estatisticamente significativa entre os grupos nos diferentes tempos, ao se avaliar os gráficos com os resultados, pode-se observar que tanto na avaliação da quantidade de trabéculas ósseas quanto na do brilho das fibras colágenas, os grupos ovariectomizado/selênio e

ovariectomizado/selênio/irradiado apresentaram valores semelhantes ao grupo ovariectomizado nos períodos de 7, 14 e 21 dias. Aos 28 dias, os valores dos grupos ovariectomizado/selênio e ovariectomizado/selênio/irradiado não se aproximaram dos do ovariectomizado, porém foram superiores aos do grupo ovariectomizado/irradiado. Além disso, os valores encontrados foram compatíveis com a evolução do tecido de reparação descrita na análise das lâminas. Rocha (2005), Chicarelli *et al.* (2007) e Neves (2007) também obtiveram diferenças entre os grupos estudados na avaliação morfológica, que não foram indicadas pela análise estatística.

7 Conclusão

Pela análise qualitativa, foi possível concluir que o selenito de sódio se comportou como radioprotetor na reparação de tecido ósseo osteoporótico. Na análise quantitativa, embora não tenha havido diferença estatisticamente significativa entre os grupos, os resultados demonstraram uma tendência de radioproteção do selênio sem toxicidade evidente.

8 Referências

- Anbinder AL, Prado Fde A, Prado Mde A, Balducci I, da Rocha RF. The influence of ovariectomy, simvastatin and sodium alendronate on alveolar bone in rats. *Braz Oral Res.* 2007 Jul-Sep;21(3):247-52.
- Armada L, Nogueira CR, Neves UL, dos Santos Souza P, Detogne JP, Armada-Dias L *et al.* Mandible analysis in sex steroid-deficient rats. *Oral Dis.* 2006 Mar;12(2):181-6.
- Arnold M, Kummermehr J, Trott KR. Radiation-induced impairment of osseous healing: quantitative studies using a standard drilling defect in rat femur. *Radiat Res.* 1995 Jul;143(1):77-84.
- Arnold M, Stas P, Kummermehr J, Schultz-Hector S, Trott KR. Radiation-induced impairment of bone healing in the rat femur: effects of radiation dose, sequence and interval between surgery and irradiation. *Radiother Oncol.* 1998 Sep;48(3):259-65.
- Bagi CM, Ammann P, Rizzoli R, Miller SC. Effect of estrogen deficiency on cancellous and cortical bone structure and strength of the femoral neck in rats. *Calcif Tissue Int.* 1997 Oct;61(4):336-44.
- Cekan E, Tribukait B, Vokal-Borek H. Protective effect of selenium against ionizing radiation-induced malformations in mice. *Acta Radiol Oncol.* 1985;24(3):267-71.
- Chicarelli M, Ramos FM, Manzi FR, Novaes PD, Bóscolo FN, Almeida SM. Effect of gamma rays on the bone repair process in rats with estrogen deficiency. *Braz Oral Res.* 2007 Jan-Mar;21(1):75-80.
- Chow J, Tobias JH, Colston KW, Chambers TJ. Estrogen maintains trabecular bone volume in rats not only by suppression of bone resorption but also by stimulation of bone formation. *J Clin Invest.* 1992 Jan;89(1):74-8.
- Chun IK, Cho MH, Park JH, Lee SY. In vivo trabecular thickness measurement in cancellous bones: longitudinal rat imaging studies. *Physiol Meas.* 2006 Aug;27(8):695-702.
- Comelekoglu U, Bagis S, Yalin S, Ogenler O, Yildiz A, Sahin NO *et al.* Biomechanical evaluation in osteoporosis: ovariectomized rat model. *Clin Rheumatol.* 2007 Mar;26(3):380-4.
- Dannucci GA, Martin RB, Patterson-Buckendahl P. Ovariectomy and trabecular bone remodeling in the dog. *Calcif Tissue Int.* 1987;40(4):194-9.
- Dare A, Hachisu R, Yamaguchi A, Yokose S, Yoshiki S, Okano T. Effects of ionizing radiation on proliferation and differentiation of osteoblast-like cells. *J Dent Res.* 1997 Feb;76(2):658-64.

- Devlin H, Ferguson MW. Compositional changes in the rat femur following ovariectomy. *Acta Anat (Basel)*. 1989;136(1):38-41.
- Dudziak ME, Saadeh PB, Mehrara BJ, Steinbrech DS, Greenwald JA, Gittes GK, Longaker MT. The effects of ionizing radiation on osteoblast-like cells in vitro. *Plast Reconstr Surg*. 2000 Oct;106(5):1049-61.
- Finkelstein JS, Osteoporose. *In*: Bennett, editores. *Cecil / Tratado de medicina interna*. 20. ed. Rio de Janeiro: Guanabara Koogan; 1997. v.2, p.1526-32.
- Frost HM, Jee WS. On the rat model of human osteopenias and osteoporoses. *Bone Miner*. 1992 Sep;18(3):227-36.
- Gal TJ, Munoz-Antonia T, Muro-Cacho CA, Klotch DW. Radiation effects on osteoblasts in vitro: a potential role in osteoradionecrosis. *Arch Otolaryngol Head Neck Surg*. 2000 Sep;126(9):1124-8.
- Giardino R, Fini M, Giavaresi G, Mongiorgi R, Gnudi S, Zati A. Experimental surgical model in osteoporosis study. *Boll Soc Ital Biol Sper*. 1993 Jul-Aug;69(7-8):453-60.
- Gronbaek H, Frystyk J, Orskov H, Flyvbjerg A. Effect of sodium selenite on growth factor-binding proteins and insulin-like growth factor-I in rats. *J Endocrinol*. 1995; 145(1):105-12.
- Hafeman DG, Sunde RA, Hoekstra WG. Effect of dietary selenium on erythrocyte and liver glutathione peroxidase in the rat. *J Nutr*. 1974;104(5):580-7.
- Hoar W, Hickman CP. Ovariectomy and the estrous cycle of the rat. In W Hoar & CP Hickman, editors. *General and comparative physiology*. 2.ed. New Jersey: Prentice-hall; 1975. p.260-5.
- Iwaniec UT, Yuan D, Power RA, Wronski TJ. Strain-dependent variations in the response of cancellous bone to ovariectomy in mice. *J Bone Miner Res*. 2006 Jul;21(7):1068-74.
- Jacobson GA, Narkowicz C, Tong YC, Peterson GM. Plasma glutathione peroxidase by ELISA and relationship to selenium level. *Clin Chim Acta*. 2006;369(1):100-3.
- Kubo T, Shiga T, Hashimoto J, Yoshioka M, Honjo H, Urabe M *et al*. Osteoporosis influences the late period of fracture healing in a rat model prepared by ovariectomy and low calcium diet. *J Steroid Biochem Mol Biol*. 1999 Mar;68(5-6):197-202.
- Lawrence RA, Burk RF. Glutathione peroxidase activity in selenium-deficient rat liver. *Biochem Biophys Res Commun*. 1976; 71(4): 952-8.
- Li X, Nishimura I. Altered bone remodeling pattern of the residual ridge in ovariectomized rats. *J Prosthet Dent*. 1994 Sep;72(3):324-30.

Lirani-Galvão AP, Bergamaschi CT, Silva OL, Lazaretti-Castro M. Electrical field stimulation improves bone mineral density in ovariectomized rats. *Braz J Med Biol Res.* 2006 Nov;39(11):1501-5.

Lorente CA, Song BZ, Donoff RB. Healing of bony defects in the irradiated and unirradiated rat mandible. *J Oral Maxillofac Surg.* 1992 Dec;50(12):1305-9.

Meyer RA Jr, Tsahakis PJ, Martin DF, Banks DM, Harrow ME, Kiebzak GM. Age and ovariectomy impair both the normalization of mechanical properties and the accretion of mineral by the fracture callus in rats. *J Orthop Res.* 2001 May;19(3):428-35.

Mutlu-Turkoglu U, Erbil Y, Öztezcan S, Olgac V, Toser G, Uysal M. The effect of selenium and/or vitamin e treatments on radiation-induced intestinal injury in rats. *Life Sci.* 2000; 66(20):1905-13.

Nagler RM. Extended-term effects of head and neck irradiation in a rodent. *Eur J Cancer.* 2001 Oct;37(15):1938-45.

Namkung-Matthai H, Appleyard R, Jansen J, Hao Lin J, Maastricht S, Swain M *et al.* Osteoporosis influences the early period of fracture healing in a rat osteoporotic model. *Bone.* 2001 Jan;28(1):80-6.

Neves EG. Avaliação do Efeito Radioprotetor do Selenito de Sódio na Reparação do Alvéolo de Ratos Irradiados [dissertação]. Piracicaba: FOP/UNICAMP; 2007.

Patterson BH, Levander OA, Helzlsouer K, McAdam PA, Lewis SA, Taylor PR *et al.* Human selenite metabolism: a kinetic model. *Am J Physiol.* 1989; 257(3 pt 2): R556-67.

Pontual ML. Efeito radioprotetor do selenito de sódio em glândulas submandibulares de ratos. [tese]. Piracicaba: FOP/UNICAMP; 2005.

Rafferty TS, Mckenzie RC, Hunter JAA, Howie AF, Arthur JR, Nicol F *et al.* Differential expression of selenoproteins by human skin cells and protection by selenium from UVB-radiation-induced cell death. *Biochem J.* 1998; 332(pt.1): 231-6.

Rocha ASP. Avaliação do efeito radioprotetor do selenito de sódio na reparação óssea. [tese]. Piracicaba: FOP/UNICAMP; 2005.

Sagowski C, Tesche S, Zywiets F, Wenzel S, Metternich FU. The radioprotectors amifostine and sodium selenite do not modify the radiosensitivity of rat rhabdomyosarcomas. *Onkologie.* 2004 Feb;27(1):54-7.

Sagowski C, Wenzel S, Jenicke L, Metternich FU, Jaehne M. Sodium selenite is a potent radioprotector of the salivary glands of the rat: acute effects on the morphology and parenchymal function during fractionated irradiation. *Eur Arch Otorhinolaryngol.* 2005 Jun;262(6):459-64.

Saito Y, Yoshida Y, Akazawa T, Takahashi K, Niki E. Cell death caused by selenium deficiency and protective effect. *J Biol Chem.* 2003; 278(41): 39428-34.

Sakurai T, Sawada Y, Yoshimoto M, Kawai M, Miyakoshi J. Radiation-induced Reduction of Osteoblast Differentiation in C2C12 cells. *J Radiat Res.* 2007 Oct 6; [Epub ahead of print].

Schueller P, Puettmann S, Micke O, Senner V, Schaefer U, Willich N. Selenium influences the radiation sensitivity of C6 rat glioma cells. *Anticancer Res.* 2004 Sep-Oct;24(5A):2913-7.

Shirota T, Donath K, Ohno K, Matsui Y, Michi K. Effect of age and radiation on bone healing adjacent to hydroxyapatite placed in the tibia of rats. *Oral Surg Oral Med Oral Pathol Oral Radiol Endod.* 1995 Mar;79(3):285-94.

Stewart MS, Spallholz JE, Neldner KH, Pence BC. Selenium compounds have disparate abilities to impose oxidative stress and induce apoptosis. *Free Radic Biol Med.* 1999; 26(1-2): 42-8.

Szymczyk KH, Shapiro IM, Adams CS. Ionizing radiation sensitizes bone cells to apoptosis. *Bone.* 2004 Jan;34(1):148-56.

Tai P, Hammond A, Dyk JV, Stitt L, Tonita J, Coad T *et al.* Pelvic fractures following irradiation of endometrial and vaginal cancers-a case series and review of literature. *Radiother Oncol.* 2000 Jul;56(1):23-8.

Tanaka S, Shimizu M, Debari K, Furuya R, Kawawa T, Sasaki T. Acute effects of ovariectomy on wound healing of alveolar bone after maxillary molar extraction in aged rats. *Anat Rec.* 2001 Feb 1;262(2):203-12.

Thomson CD, Stewart RD. Metabolism of [⁷⁵Se] selenite in young women. *Br J Nutr.* 1974; 32(1): 47-57.

Tuji FM. Avaliação do efeito radioprotetor do selenito de sódio em glândulas parótidas de ratos. [tese]. Piracicaba: FOP/UNICAMP; 2004.

Tuji FM, Almeida SM, Bóscolo FN, Manzi FR. Avaliação do efeito radioprotetor do selenito de sódio no processo de reparação tecidual em ratos. *Radiol Bras.* 2005; 38(5): 359-64.

Waarsing JH, Day JS, Verhaar JA, Ederveen AG, Weinans H. Bone loss dynamics result in trabecular alignment in aging and ovariectomized rats. *J Orthop Res.* 2006 May;24(5):926-35.

Wall JE, Kaste SC, Greenwald CA, Jenkins JJ, Douglass EC, Pratt CB. Fractures in children treated with radiotherapy for soft tissue sarcoma. *Orthopedics*. 1996 Aug;19(8):657-64.

Walsh WR, Sherman P, Howlett CR, Sonnabend DH, Ehrlich MG. Fracture healing in a rat osteopenia model. *Clin Orthop Relat Res*. 1997 Sep;(342):218-27.

Weiss JF, Srinivasan V, Kumar KS, Landauer MR. Radioprotection by metals: selenium. *Adv Space Res*. 1992;12(2-3):223-31.

Weiss JF, Landauer MR. Protection against ionizing radiation by antioxidant nutrients and phytochemicals. *Toxicology*. 2003 Jul 15;189(1-2):1-20.

Widmann RF, Pelker RR, Friedlaender GE, Panjabi MM, Peschel RE. Effects of prefracture irradiation on the biomechanical parameters of fracture healing. *J Orthop Res*. 1993 May;11(3):422-8.

Williams HJ, Davies AM. The effect of X-rays on bone: a pictorial review. *Eur Radiol*. 2006 Mar;16(3):619-33.

Wilson DS, Zhang P, He R, Ota R, Omaye ST. Kinetics of selenium incorporation into tissues of female mallard ducks. *Toxicology*. 1997;122(1-2):51-60.

Wronski TJ, Sowry PL, Walsh CC, Ignaszewski L A. Skeletal alterations in ovariectomized rats. *Calcif Tissue Int*. 1985;37(3):324-8.

Wronski TJ, Cintrón M, Doherty AL, Dann LM. Estrogen treatment prevents osteopenia and depresses bone turnover in ovariectomized rats. *Endocrinology*. 1988;123(2):681-6.

Wronski TJ, Dann LM, Scott KS, Cintrón M. Long-term effects of ovariectomy and aging on the rat skeleton. *Calcif Tissue Int*. 1989 Dec;45(6):360-6.

Würzler KK, DeWeese TL, Sebald W, Reddi AH. Radiation-induced impairment of bone healing can be overcome by recombinant human bone morphogenetic protein-2. *J Craniofac Surg*. 1998 Mar;9(2):131-7.

Xu SW, Yu R, Zhao GF, Wang JW. Early period of fracture healing in ovariectomized rats. *Chin J Traumatol*. 2003 Jun;6(3):160-6.

Yan L, Spallholz JE. Generation of reactive oxygen species from the reaction of selenium compounds with thiols and mammary tumor cells. *Biochem Pharmacol*. 1993; 45(2):429-37.

Yingjie H, Ge Z, Yisheng W, Ling Q, Hung WY, Kwoksui L *et al*. Changes of microstructure and mineralized tissue in the middle and late phase of osteoporotic fracture healing in rats. *Bone*. 2007 Oct;41(4):631-8.



Universidade Estadual de Campinas
Instituto de Biologia



CEEAB-IB-UNICAMP

Comissão de Ética na Experimentação Animal
CEEAB-IB-UNICAMP


CERTIFICADO


Certificamos que o Protocolo nº 1239-2, sobre " Avaliação do efeito radioprotetor do selenito de sódio na reparação óssea de fíbras em ratas ovariectomizadas", sob a responsabilidade de Profa. Dra. Solange Maria de Almeida / Deborah Queiroz de Freitas, está de acordo com os Princípios Éticos na Experimentação Animal adotados pelo Colégio Brasileiro de Experimentação Animal (COBEA), tendo sido aprovado pela Comissão de Ética na Experimentação Animal (CEEAB)-IB-UNICAMP em 04 de junho de 2007.

CERTIFICATE

We certify that the protocol nº 1239-2, entitled "Evaluation of the radioprotector effect of sodium selenite on bone healing in the tibia of ovariectomized rats", is in agreement with the Ethical Principles for Animal Research established by the Brazilian College for Animal Experimentation (COBEA). This project was approved by the institutional Committee for Ethics in Animal Research (State University of Campinas - UNICAMP) on June 4, 2007.

Campinas, 04 de junho de 2007.


Profa. Dra. Ana Maria A. Guaraldo
Presidente


Fátima Alonso
Secretária Executiva

CEEAB - Unicamp
Caixa Postal E100
13085-870 Campinas, SP - Brasil

Telefone: (19) 3521-3539
Telefax: (19) 3521-5595
E-mail: comisy@unicamp.br
<http://www.ib.unicamp.br/net/tuc/analisea/index.html>